मोफत वाचनालय
इंग्लिश व मराठी
पुणे शहर.

मानुष शारीर शास्त्र

आनंद ना. कुंभार
सोलापूर.
शैक्षणिक ग्रंथ संग्रह

Maharashtra Kosha Mandal LTD
Poona.

हा ग्रंथ,

इंग्रजी ग्रंथांच्या आधारानें

TILAKAR LIBRARY
Poona 2.
Poona University

भिकाजी अमृत,

ग्र्याजुएट आफ्‌धी ग्र्यांट मेडिकल् कालेज, जमसेटजी जिजी भाई नामक इस्पितळाचे सब् असिस्टंट सर्जन, आणि शारीर शास्त्र व इंद्रियविज्ञान शास्त्र ह्यांचे मराठी वर्गाचे शिक्षक ग्र्यां० मे०का०

ह्यांनीं केला.

तो

मुंबई येथें

इंदुप्रकाश छापखान्यांत छापिला.

माहे आक्टोबर
सन् १८९३ इसवी.
शालीवाहन शके १७८५.

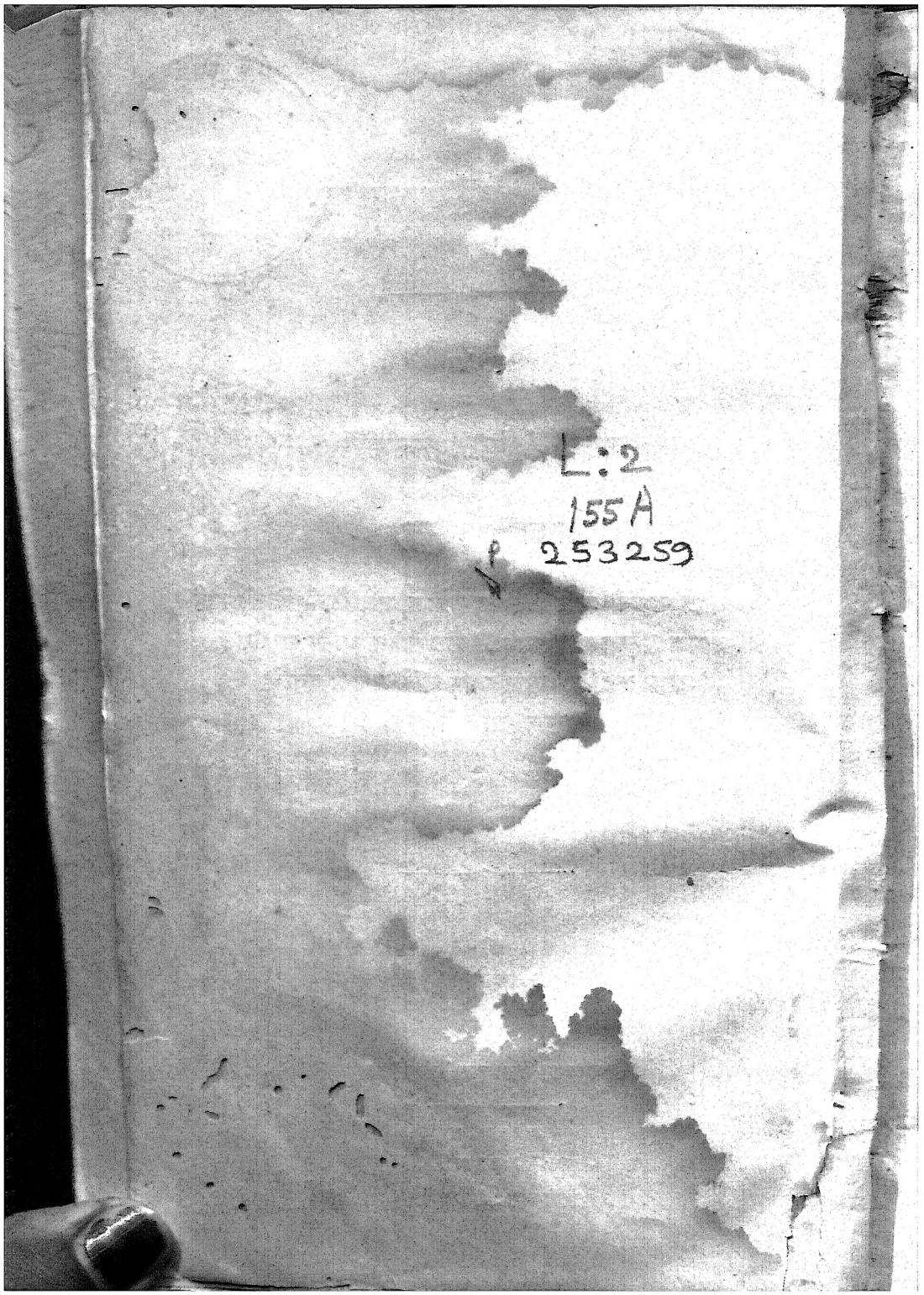
L:2
155A
253259

मेहेरबान जान पीट साहेब बहादूर एम्.डी.
मुंबई खात्याच्या लष्करा पैकीं सर्जन मेजर;
रायल कालेज आफ् फिजीशियन्स नामक
विद्यालयाचे फेलो;
ग्यांट मेडिकल् कालेजाचे प्रिन्सिपाल्, वैद्यशास्त्राचे गुरू,
आणि शारीर शास्त्राचे माजीगुरू; जमसेटजी
जिजीभाई नामक इस्पितळाचे सर्जन.

ज्यांनीं

ह्या इलाख्यांत शारीर शास्त्र शिक्षणास मूळ आरंभ करून तें कार्य सिद्धीस नेलें;

त्यांस

त्यांचा नम्र व आज्ञाधारक सेवक ग्रंथकर्ता ह्यानें त्यांनीं अनेक कृत्यांच्या द्वारें जी आपणावर कृपा दर्शविली तिच्या कृतज्ञतेचें; त्यांची वैद्य शास्त्रांत जी अति प्रविणता तिज विषयींच्या आपल्या मनांतील सन्मानबुद्धीचें; आणि एतद्देशीय लोकांत विद्यावृद्धि करण्यांत उत्कंठेच्या व ह्या इलाख्यांत महाराष्ट्र भाषेंत वैद्यशास्त्र शिकविण्याचें काम चालू करण्या विषयीं त्यांच्या श्रमाच्या साल्हादाश्चर्याचें किंचित् दर्शक म्हणून हा ग्रंथ अर्पण केला असे.

ग्रंथकर्ता.

आनंद ना. कुंभार
सोलापूर.
वैद्यकीय ग्रंथ संग्रह

प्रस्तावना.

इंग्रजींत शारीरावर जे अर्वाचीन ग्रंथ आहेत, त्यांच्या आधारानें हा संक्षिप्त ग्रंथ महाराष्ट्र भाषेंत तयार केला आहे. ग्रांत मेदिकल् कालेजांत मराठी वर्गांस जीं ३६ व्याख्यानें दिलीं, त्यांचा सारांश हें भाषांतर आहे. शस्त्रविद्या, वैद्यक, अथवा इंद्रियविज्ञान शास्त्र ह्यांत ज्या भागांचा विशेष उपयोग आहे, त्यांचें वर्णन सविस्तर केलें आहे, आणि बाकीच्या भागांचें वर्णन संक्षिप्त केलें आहे. अस्थिभवनाच्या विषया खेरीज कोणताच विषय अगदीं गाळला नाहीं.

ह्या ग्रंथांत बहुतेक ठिकाणीं वर्णनांत इंग्रजी शब्द ठेवले आहेत, व त्यांच्या पर्यायाचे मराठी शब्द जितके सापडले तितके दिले आहेत; अस्थि, संधिबंधन, स्नायु, धमनी, शीर, शोषक वाहिनी, ज्ञानेंद्रिय, अंतरवयव इत्यादि संस्कृत शब्द इंग्रजी शब्दां बद्दल दाक्तर मेक्लेनन साहेबांच्या मराठी ग्रंथांतून घेतले आहेत, परंतु अधिक रूढींत असणारे शब्द जेथें सापडले, तेथें तेही दिले आहेत. असे शब्द कोठें कोठें त्या ग्रंथांतल्या शब्दां बद्दल ही दिले आहेत.

बहुतेक भागांच्या वर्णनांत मराठी शब्दां बद्दल इंग्रजी शब्द देण्याचा उपयोग स्पष्ट आहे; उदाहरण, जंघेचें आंतलें अस्थि ज्याला इंग्रजींत तिबिया असें म्हणतात, त्यास त्याच्या स्थानावरून संस्कृतांत अंतर्जंघास्थि म्हटलें आहे, परंतु वर्णनांत तिबिया हा इंग्रजी शब्द ठेविला आहे, कारण जंघेच्या किती एक धमन्या, शिरा, मज्जातंतु, आणि स्नायु, ह्यांस त्या अस्थीच्या इंग्रजी नांवांवरून नांवें दिलेलीं आहेत, म्हणून तीं सहज लक्षांत राहण्याजोगीं व आठवण्या जोगीं आहेत,

ग्रंथामध्यें जे इंग्रजी, ल्याटिन वगैरे शब्द आले आहेत, त्यांपैकीं मुख्य मुख्य उपयोगाचे जे शब्द आहेत, त्यांचा अर्थ समजण्याकरितां ग्रंथाच्या शेवटीं अर्थासहित त्यांचा कोश केला आहे.

ह्या ग्रंथांत पुष्कळ न्यूनता आहे, ती ग्रंथ कर्त्यास पूर्तेपणीं माहीत आहे. प्रत्येक भागाचें वर्णन प्रथमतः इंग्रजींत लिहून ग्रांत मेदिकल् कालेजांतले

शारीर शास्त्राचे गुरु ह्यांस दाखवून नंतर हें भाषांतर केलें आहे, त्यामुळे ह्यांत मोठीशी चूक राहण्याचा संभव नाहीं.

सरकाराच्या इच्छे वरून सरकारचे मराठी ट्रान्सलेटर ह्यांच्या आंकेसाठ हें भाषांतर तपासण्या करितां पाठविलें होतें, तेथे से रा० रा० विष्णु परशुराम शास्त्री ट्रान्स्लेशन एक्झिबिशनर ह्यांनी तपासलें.

ह्या ग्रंथांतील बहुतेक आकृतींखालीं टीपा लिहिल्या आहेत, यामुळे ज्या आकृति ज्या भागाची आहे, त्याच्या वर्णना लगत ती भाषांतर लिहिली आहे.

आनंद ना. कुंभार
सोलापूर

मानुष शारिराचा अनुक्रमणिका

	पृष्ठ
भाग पहिला.	१
अस्थींविषयीं सामान्य विचार.	१
आस्थिपंजर. स्केलितन.	२
कणा. स्पैन.	२
मणके. वर्तिब्री.	३
खरे { मानेचे मणके. सर्वैकल वर्तिब्री.	४
खरे { पाठीचे मणके. दार्सल वर्तिब्री.	५
खरे { कमरेचे मणके. लंबर वर्तिब्री.	६
खोटे. { त्रिकास्थि. सेक्रम.	६
खोटे. { गुदास्थि. काक्सिक्स.	८
मस्तक. स्कल्.	८
करटीचीं अस्थि.	९
शिरःपृष्ठास्थि. आक्सिपितल बोन.	९
सीमंतास्थि. परैत्ल् बोन.	१०
ललाटास्थि. फ्रांत्ल् बोन.	११
कर्णास्थि. तेंपरल् बोन.	१२
शीर्षतलास्थि. स्फीनैद बोन.	१५
सछिद्रास्थि. एथमैद् बोन.	१७
मुखाचीं अस्थि.	१८
नासिकास्थि. नेजल बोन.	१८
ऊर्ध्वदंताधारास्थि. सुपीरियर म्याक्सिलरी बोन.	१८
तालवास्थि. प्यालेत बोन.	२०
जालास्थि. इन्फीरियर तरबिनेतेद बोन.	२१

फालास्थि. वोमर बोन. २२
बाष्पास्थि. ल्याक्रिमल बोन. २२
गंडास्थि. मेलर बोन. २३
हन्वस्थि. इन्फीरियर म्याक्सिलरी बोन. २४
जिव्हास्थि. हैयैद बोन. २५
नेमणुकी बाहेरचीं अस्थि. आसा त्रिकेत्रा. २५
मस्तकाच्या अस्थींचा एकमेकांशीं संबंध. २५
मस्तकाचें बाहेरील अंग. २६
,, आंतील अंग. २९
अक्षिकोश. आर्बित. ३०
नासिकाचा खळगा. नेज्ल् फासा. ३१
पिंजर. (थोऱ्याक्स.) आणि ऊर्ध्वशाखास्थि. ३१
उरोस्थि. स्तर्नम् ३१
फांसळ्या. रिब्स. ३२
फासळ्यांच्या कूर्चा. कार्तिलेज. ३४
ऊर्ध्व शाखास्थि. ३४
जत्रु. क्ल्याविकल्. ३४
अंसफलक. स्क्याप्युला. ३५
भुजास्थि. ह्यूमरस. ३७
कूर्परास्थि. अल्ना. ३८
मणिबंधाधारास्थि. रेदियस. ३९
मणिबंधास्थि. कार्पस. ४१
करांगुल्याधारास्थि. मेताकार्पस. ४३
करांगुल्यस्थि. फेल्पांजीस. ४४
खालचें पोट. आणि अधःशाखा यांचीं अस्थि. ४५
अनामकास्थि. आस इनामिनेता. ४५
नितंबास्थि. इलियम्. ४५
असनास्थि. इस्कियम्. ४६

जघनास्थि. आसप्यूबिस. ४७
खालचें पोट. पेल्विस. ४८
अधःशाखास्थि. ४८
ऊर्वस्थि. फीमर. ४९
वाटी. पतेला. ४९
अंतर्जघास्थि. तिबिया. ५१
बहिर्जंघास्थि. फिब्युला. ५२
पायाचीं अस्थि. तार्सस. ५३
जंघाधेयास्थि. अस्त्रागलस. ५४
स्केफैद. ५४
अन्यत्रिग्रंथितुल्यास्थि. तीन क्यूनिऐफार्मआस्थि. ५५
पार्ष्ण्यस्थि. आसक्याल्सिस. ५५
क्युवैद. ५६
पादांगुल्याधारास्थि. मेतातार्सल बोन्स. ५७
पादांगुल्यस्थि. फेल्यांजीस. ५७
सेसमैद अस्थि. ५८
भाग दुसरा. ५८
संधिबंधना विषयीं सामान्य विचार. ६०
पंजराच्या अस्थींचा एकमेकांशीं संबंध. ६०
संधीविषयीं साधारण विचार. ६०
चल संधींत गति होतात त्यांचे प्रकार. ६१
कण्याचे संधि. ६२
करटी व पहिले दोन मणके ह्यांचा संधि. ६३
खालच्या दाभाडाचा करटी बरोबर संधि. ६३
फासळ्यांचे संधि. ६४
ऊर्ध्व शाखेचे संधि. ६५
स्तर्नो क्लयाविक्युलर संधि. ६५
क्लयाविक्ल् व स्क्यापुला ह्यांचा संधि. ६५

स्क्यापुलाचीं बंधनें. ६६
खांदा. ६६
कोपर. ६७
वरचा रेदियो–अल्नर संधि. ६८
मधला. „ „ „ ६८
खालचा. „ „ „ ६९
मणगट. ६९
कार्पस अस्थींचा एकमेकांशीं संधि. ७०
कार्पो-मेताकार्पल संधि. ७०
मेताकार्पल अस्थींचा परस्परांशीं संधि. ७०
„ „ पेऱ्यांशीं व पेऱ्यांचा एकमेकांशीं संधि. ७१
पेल्विसचे संधि. ७१
अधःशाखेचे संधि. ७३
मांडीचा खुबा. ७३
गुडघा. ७४
पेरोनियो–तिबियल संधि. तिबिया व फिब्युला ह्यांचा संधि. ७५
पायाचें मणगट. गुल्फ. ७६
तार्ससचे संधि. ७७
तार्ससच्या पहिल्या ओळीचे संधि. ७७
„ दुसऱ्या. „ „ ७७
„ दोहों ओळींचा परस्परांशीं संधि. ७८
तार्सोमेतातार्सलसंधि. ७९
मेतातार्सल अस्थींचा परस्परांशीं संधि. ८०
„ „ पेऱ्यांशीं व पेऱ्यांचा परस्पर संधि. ८०
भाग तिसरा. ८१
स्नायु व फाशिया ह्या विषयीं सामान्य विचार. ८१
मस्तकाचे व मुखाचे स्नायु आणि फाशिया. ८२
मस्तकावरचा देश. एपिक्रेनियल् रीजन. ८२

पापण्याचा देश. प्याल्पिब्रल रीजन. ८२
अक्षिकोशाचा आंतला देश. आर्बिटूल् रीजन. ८३
वरच्या दाभाडाचा देश. सुपीरियर म्याक्सिलरी रीजन. .. ८५
खालच्या दाभाडाचा देश. इन्फीरियर. ,, ,, ... ८५
खालच्या व वरच्या दाभाडाच्यामधील देश. इन्तर—,, ,, ८५
कानशील व खालचें दाभाड ह्यांचा देश. तेंपरो—,, ,, ८६
तेरिगो—म्याक्सिलरी रीजन. ८७
मानेचे स्नायु आणि फाशिया. ८७
उयळ देश. सुपरफीशियल रीजन. ८७
जिव्हास्थीच्या खालचा देश. इन्फ्रा—हैयैद रीजन. ८८
,, वरचा देश. सुप्रा— ,, ,, ... ८९
जिव्हेचा देश. लिंग्वल् रीजन. ९०
कंठदेश. फ्यारिंजियल् रीजन. ९२
तालूचा देश. प्यालेत रीजन. ९२
कप्याचा बाजूचा देश. ल्यातरल वर्तिब्रल रीजन. ९३
,, पुढचा देश. अंतीरियर. ,, ,, ... ९३
धडाचे स्नायु व फाशिया. ९५
पाठीचे स्नायु. ९५
पहिला थर. ९५
दुसरा थर. ९६
तिसरा थर. ९७
चवथा थर. ९७
पांचवा थर. ९८
पोटाचे स्नायु आणि फाशिया. ९९
खुद पिंजराचे स्नायु आणि फाशिया. १०२
पिंजर व पोट ह्यांच्या मधल्या पडद्याचा देश. डैफ्रम्यैतिक्रीजन. १०४
उर्ध्व शाखेचे स्नायु व फाशिया. १०६
पिंजराचा पुढील देश. अंतीरियर थोर्‍यासिक्रीजन. .. १०६

पिंजराचा बाजूचा देश. ल्यातरल थोऱ्यासिक्‌रीजन. .. १०७
अक्रोमियल रीजन. १०७
अंसफलकाचा पुढचा देश. अंतीरियर स्क्याप्युलर रीजन. १०८
,, मागला देश. पोस्तीरियर ,, ,, १०९
भुजास्थीचा पुढचा देश. अंतीरियर ह्यूमरल रीजन. .. ११०
,, मागला देश. पोस्तीरियर ,, ,, ... ११२
प्रकोष्ठाचे स्नायु. ११३
प्रकोष्ठाचा पुढला देश. अंतीरियर ब्रेकियल रीजन.
उथळ थर. ११३
खोल थर. ११५
मणिबंधाधारास्थीचा देश. रेदियल रीजन. ११७
प्रकोष्ठाचा मागला देश. पोस्तीरियर ब्रेकियलरीजन.
उथळ थर. ११७
खोल थर. ११९
हाताचे स्नायु व फाशिया. १२०
रेदियस कडचा वर्ग. अंगुष्ठाचे स्नायु. १२१
कूर्परास्थीचा देश. अल्नर रीजन. कनिष्ठिकेचे स्नायु. .. १२२
तळव्याचा मधला देश. मीदल पाल्मर रीजन. १२३
अधःशाखेचे स्नायु आणि फाशिया. १२४
नितंबास्थीच्या खाचेचा देश. इलियाक रीजन. १२४
ऊर्वस्थीचा पुढचा देश. अंतीरियर फेमरल रीजन. १२५
,, आंतला देश. इन्तर्नल ,, ,, ... १२८
नितंबाचा अथवा ढुंगणाचा देश. ग्लूतियल रीजन. १३०
ऊर्वस्थीचा मागला देश. पोस्तीरियर फेमरल रीजन. १३३
जंघेचे स्नायु आणि फाशिया. १३४
अंतर्वहिर्जंघास्थींचा पुढचा देश. अंतीरियरतिबियोफिब्युलर रीजन. १३५
अंतर्वहिर्जंघास्थींचा मागचा देश. पोस्तीरियर तिबियो-

फिब्युलर रीजन उथळ थर. १३७
" " खोल थर. १३९
बहिर्जंघास्थीचा देश. फिब्युलर रीजन. १४१
पायाचे स्नायु आणि फाशिया. १४२
पाठीकडचा देश. दार्सल रीजन. १४२
तळव्याचा देश. प्लांतर रीजन. १४२
पहिला थर. १४३
दुसरा थर. १४३
तिसरा थर. १४४
भाग चवथा. १४६
धमन्यां विषयीं सामान्य विचार. १४६
एयोर्ताची कमान. १४६
चढता भाग. असेंदिंग पोर्शन. १४७
अडवा भाग. त्रान्स्वर्स पोर्शन. १४८
उतरता भाग. दिसेंदिंग पोर्शन. १४९
अर्तिरिया इन्नामिनेता. १५०
कामन करातिद धमन्या. १५१
एक्स्तर्नल करातिद धमनी. १५४
आंतील करातिद धमनी. १६२
उर्ध्व शाखेच्या धमन्या. १६६
सब् क्लेवियन धमन्या. १६६
उजव्या सबक्लेवियन धमनीचा १ ला भाग. १६६
डाव्या " " " १६७
वर्तिब्रल धमनी. १७०
थेरेद आक्सिस. १७२
आक्सिलरी धमनी. १७४
ब्रेकियल धमनी. १७७
रेदियल धमनी. १७९

अल्नर धमनी. १८२
उतरती एयोर्ता. दिसेंदिंग एयोर्ता. ..... १८.
पिंजराची एयोर्ता. थोऱ्यासिक् एयोर्ता. ..... १..
पोटाची एयोर्ता. आब्दामिनल योर्ता. ..... १..
सिलियाक आक्सिस. १८९
वरची मेजेंतेरिक धमनी. १९०
खालची मेजेंतेरिक धमनी. १९१
कामन इलियाक धमन्या. १९२
आंतली इलियाक धमनी. १९३
बाहेरची „ „ १९९
फेमरल धमनी. १९८
पाप्लितियल धमनी. २०३
पुढची तिबियल धमनी. २०५
दार्सेलिस पीदिस धमनी. २०६
मागली तिबियल धमनी. २०८
पल्मनरी धमनी. २१०
शिरांविषयीं सामान्य वर्णन. २१०
डोक्याच्या व मानेच्या शिरा. २११
मेंदूच्या शिरा. सेरिब्रल वेन्स. २१३
दूरामेतरचीं सैनसेस. २१३
ऊर्ध्व शाखेच्या शिरा. २१४
वरची वीना केवा. २१५
आजिगास शिरा. २१६
कण्याच्या शिरा. २१६
अधःशाखेच्या शिरा. २१६
खालची वीना केवा. २१७
पोर्तल शिरेची व्यवस्था. पोर्तल सिस्तम. २१८
हृदयाच्या शिरा. कार्दियाक वेन्स. २१८

फुप्फुसाच्या शिरा. पल्मनरी वेन्स. २१८
शोषकवाहिन्यां विषयीं. लिंफ्यातिक्स. २१९
धातुपवाहिनी. थोऱ्यासिक् दक्त. २२०
उजवा लिंफ्यातिक् दक्त. २२०
डोकें, मुख, व मान, ह्या भागांच्या शोषकवाहिन्या. २२१
ऊर्ध्व शाखेच्या शोषकवाहिन्या. २२३
अधः शाखेच्या ,, ,, ... २२३
पेल्विस व पोट ह्यांच्या शोषकवाहिन्या. २२४
अंतड्याच्या शोषकवाहिन्या. २२५
पिंजराच्या शोषकवाहिन्या. २२५
भाग पांचवा. २२७
मज्जातंतूंची व्यवस्था. नर्वस सिस्तम. २२७
कण्याची रज्जु व तिचे पडदे. स्पैनल कार्ड व तिचे मेंब्रेन्स. .. २२८
कण्याची रज्जु. स्पैनल कार्ड. २२९
मेंदू व त्याचे पडदे. २३०
दूरामेतर. २३०
अभ्यानमेद. २३१
पायामेतर. २३२
मेंदू. ब्रेन. २३२
मेंदूचा आळलांगेना. २३२
पान्सवेरोलिए. २३४
सेरिब्रमचें वरचें आंग. २३५
,, खालचें आंग अथवा बूड. २३५
सेरिब्रमच्या निरनिराळ्या भागांची साधारण व्यवस्था. २३७
सेरिब्रमचें आंतील आंग. २३८
सेरिबेलम. २४४
चौथें वेंट्रिकूल. २४४
मस्तकाचे मज्जातंतु. २४६

घ्राणेंद्रियाचा मज्जातंतु. आल्फ्याक्तरी नर्व. २५७
नेत्राचा मज्जातंतु. आप्तिक् नर्व. २४८
कर्णेंद्रियाचा मज्जातंतु, आदितरी नर्व. २४८
मस्तकाचे चालक मज्जातंतु. मोतर नर्वस. २४९
तिसरा मज्जातंतु. मोतोरीज अक्युलोरम्. २४९
चवथा मज्जातंतु. प्याथेतिक्. २५०
सहावा मज्जातंतु. अब्दुसंतीज. २५०
मुखाचा मज्जातंतु. फेशियल् नर्व. २५१
नववा मज्जातंतु. हैपोग्लासल नर्व. २५३
मस्तकाचे मिश्र मज्जातंतु. कांपिंदक्रेनियल नर्वस. २५४
पांचवा मज्जातंतु. त्रैफेशियल अथवा त्रैजेमिनल्. २५४
वरचा म्याक्सिलरी मज्जातंतु. २५६
स्फीनोप्याले तैन ग्यांग्लियन किंवा मेकूल्चा ग्यांग्लियन. २५७
खालचा म्याक्सिलरी मज्जातंतु. २५८
आठवा मज्जातंतु. २५९
न्यूमोग्यास्त्रिक् अथवा वेगस मज्जातंतु. २६१
न्यूमोग्यास्त्रिक्च्या शाखा. २६२
कण्याचे मज्जातंतु. स्पैनल नर्वस. २६३
कण्याच्या मज्जातंतूंच्या मुळया. २६४
मानेचे मज्जातंतु. सर्वैकल् नर्वस. २६४
मानेच्या मज्जातंतूंच्या पुढच्या शाखा. २६५
मानेचें जाळें. सर्वैकूल प्लेक्सस. २६५
सर्वैकुल प्लेक्ससच्या उथळ शाखा. २६६
उतरत्या शाखा किंवा सुप्राक्लाविक्युलर शाखा. २६७
सर्वैकल् प्लेक्ससच्या खोल शाखा. आंतला वर्ग. २६७
" " " बाहेरला वर्ग. २६८
मानेच्या मज्जातंतूंच्या मागल्या शाखा. २६८

भुजेचें जाळें. ब्रेकियल प्लेक्सस. २६९
क्रयाविकूल्च्या वरतीं निघणाऱ्या शाखा. २७०
" खालीं " " २७१
पाठीचे मज्जातंतु. दार्सल नर्व्स. २७६
फासळयांच्या मधील मज्जातंतु. इन्तर कास्तल नर्व्स. २७६
वरचे इन्तरकास्तल मज्जातंतु २७६
खालचे " " २७७
पाठीचे असाधारण मज्जातंतु. २७७
कमरेचे मज्जातंतु. लंबर नर्व्स. २७८
कमरेचें जाळें. लंबर प्लेक्सस व शाखा. २७९
सेक्रल व कोक्सिजियल मज्जातंतु. २८२
सेक्रल—प्लेक्सस व शाखा. २८३
सिंपथेतिक मज्जातंतु. २८६
सिंपथेतिक् मज्जातंतूंचा मानेतला भाग. २८६
कर्णावेद प्लेक्सस. २८७
क्यावर्नस प्लेक्सस. २८७
कार्दियाक मज्जातंतु. २८९
सिंपथेतिक् मज्जातंतूंचा कमरेचा भाग. २९४
" " पेल्विस मधला भाग. २९५
खालचें हैपोग्यास्त्रिक् अथवा पेल्विक् प्लेक्सस. २९५
भाग सदावा. २९७
ज्ञानेंद्रियें. २९७
त्वगिंद्रिय. चर्म. २९८
चर्माचे अनुषंगिक भाग. २९८
जिव्हा. रसनेंद्रिय. २९९
नासिक्. नोज. ३०१
नाकाची खांच. नेजल फासा. ३०३
नेत्र. (चक्षुरिंद्रिय.) ३०४

काचवत् रस. वित्रियस ह्यूमर. ३०९
नेत्राचे अनुषंगिक भाग. ३११
अश्रूंचा संज. ल्याक्रिमल आपरेतस. ३१३
कर्णेंद्रिय. ३१४
कर्णेंद्रियाचा मधला भाग अथवा तिंपनम्. ३१४
कर्णेंद्रियाचा आंतील भाग. ३१५
भाग सातवा. ३१७
अंतरवयव. विसरा. ३१८
पचनेंद्रियें. ३१९
अन्नमार्ग. अलिमेंतरी कनल. ३१९
सहायकारी इंद्रियें. ३२१
दंत. तीथ. ३२१
दंतांचा आविर्भाव किंवा उत्पत्ति. ३२९
तालु. प्यालेत. ३२२
लालोत्पादक पिंड. स्यालिवरी ग्ल्यांद. ३२३
सप्तपथ. फेरिंक्स. ३२४
सप्तपथा पासून पक्काशयापर्यंत जाणारी नळी. इसाफगस. ३२५
पोट. अब्दोमन. ३२६
पेरितानियम. ३२८
पक्काशय. स्तमक. ३२९
लहान आंतडें. स्माल इन्तेस्तीन. ३३१
मोठें आंतडें. लार्ज „ ३३४
यकृत. काळीज. लिवर. ३३६
पित्ताशय. गॉल ब्ल्याद्दर. ३४०
प्यांक्रीज. ३४१
प्लीहा. स्प्लीन. ३४२
पिंजर. थोऱ्याक्स. ३४४

हृद. हार्त. ३४४
प्रौढावस्थेंतलें रक्ताभिसरण. ३४९
गर्भाच्या रक्ताभिसरणाच्या व्यवस्थेचे विशेष प्रकार. ३५०
गर्भावस्थेंतलें रक्ताभिसरण ३५०
कंठ ध्वनीचीं आणि श्वासोच्छ्वासाचीं इंद्रियें. ३५२
लेरिंक्स. लरुक. ३५२
श्वासनळी. त्रकीया. ३५६
फुप्फुस. लंग्स. ३५८
मीदियास्तैनम्. ३५९
फुप्फुसें. लंग्स. ३५९
थैरेद ग्ल्यांद. ३६२
थेमस ग्ल्यांद. ३६३
मूत्र संबंधी इंद्रियें. ३६३
मूत्र पिंड. गुर्द. ३६३
मूत्रवाहिनी. युरेतर. ३६६
सुप्रारीनल क्याप्सूल्स. ३६७
खालचें पोट. पेल्विस. ३६७
मूत्राशय. ब्ल्यादर. ३६८
पुरुषांची शिश्नमूत्रवाहिनी. मेलयुरिथ्रा. ३७०
पुरुषांचीं प्रजोत्पत्तीचीं इंद्रियें. ३७२
प्रोस्तेत ग्ल्यांद. ३७२
कौपरचे ग्ल्यांद. ३७३
शिश्न. ३७३
अंड व त्याचीं वेष्टनें. ३७४
रेताशय. विसिक्युली सेमिनेलीज. ३७७
स्त्रियांचीं प्रजोत्पत्तीचीं इंद्रियें. ३७९
मूत्राशय. ब्ल्यादर. ३७९
योनिमूत्रवाहिनी. फीमेलयुरिथ्रा. ३७९
उंदुक. रेक्तम्. ३८०

योनि. वज्जायना. ३८७
गर्भाशय. युतरस. ३८१
गर्भाशयाचें अनुषंगिक भाग. ३८३
अंडाशय. ओवरीज. ३८३
स्तन. म्यामरी ग्ल्यांद. ३८४
इंग्विनल हर्नियाच्या म्हणजे अन्तर्गळाच्या शस्त्रविद्येसंबंधी शारीराचा विचार. ३८९
अंतर्गळ. इंग्विनल हर्निया. ३९२
तिरपा अन्तर्गळ. आब्लीक इंग्विनल हर्निया. ३९२
नीट अंतर्गळ. दैरेक्त " " ३९९
फेमरल हर्निया म्हणजे मांडींतला अंतर्गळ ह्याच्या शस्त्रविद्येसंबंधी शारीराचा विचार. ३९०
मांडींतल्या अंतर्गळाचे प्रकार अथवा जाति. ३९४
पोरिनियम व इस्कियोरेक्तल देश ह्याच्या शस्त्र विद्येसंबंधी शारीराचा विचार. ३९४
इस्कियोरेक्तल देश. ३९५
पोरिनियम. ३९६
स्त्रियांच्या पेरिनियम्चे स्नायु. ३९८
पेल्विक् फाशिया अथवा पेल्विसचा फाशिया. ४००
ह्या ग्रंथांत आलेल्या इंग्रेजी ल्याटिन वगैरे शब्दांचा कोश. १
वर्णवार अनुक्रमणिका १

सूचना.

कोणताही विषय शिकविण्यास आरंभ करण्यापूर्वी शिकणारांस त्याचाप्रकार व स्वरूप स्पष्टकरून सांगण्याचा सांप्रदाय आहे. तेव्हां तुम्ही महाराष्ट्र भाषेंत शारीरपढणार, सबब तुमच्या अभ्यासाची मर्यादा व त्याचें स्वरूप तुह्मांस विदित करणें जरूर आहे.

शारीर हा विषय तुह्मांस शिकणें आहे. ह्या विषयाचें महत्व कितीही वाढवून सांगितलें तरी थोडेंच. ही विद्या वैद्यकाचा मूळ पाया होय. हिजपासून परमेश्वराची साधन व परिणाम ह्यांमधील जुळणी दिसून येते, निरनिराळे इंद्रियांचीं स्वाभाविक स्थिति समजते, आणि रोग व आरोग्य ह्यांतील भेद करणें सुलभ होतें. शरीराच्या निरनिराळ्या भागांची व इंद्रियांची रचना, स्थान, घटना, व आरोग्यस्थितीमध्यें नानाप्रकारचीं कृत्यें करण्याची त्यांची योग्यता हें दाखविणें हें ह्या विद्येचें काम आहे, असें झटलें असतां बरेंच स्पष्टीकरण होईल असें वाटतें. रोगाची माहिती होण्यास शरीराच्या सर्व भागांच्या स्वाभाविक स्थितीविषयीं माहिती असणें अवश्य आहे; आणि ती माहिती शारीरापासूनच होणार, तेव्हां ह्या विद्येची माहिती नसतां आपणास वैद्यक, शस्त्रविद्या, अथवा सुप्रसवकारी विद्या ह्यांचें पूर्ण ज्ञान आहे असें कोणाच्यानें झणवणार नाहीं. तुमचा अभ्यास वाढला झणजे वैद्यास, व विशेषें करून शस्त्रवैद्यास, रोग दूर करण्याविषयीं ही विद्या किती उपयुक्त आहे, हें उत्तरोत्तर तुह्मांस समजून येईल.

आतां आपण जो अभ्यासक्रम चालविणार तो येणेप्रमाणें :—

१ अस्थि, २ संधिबंधनें, ३ स्नायु, ४ रक्तवाहिन्या (धमन्या व शिरा), उदक वाहिन्या, ५ मज्जातंतु, ६ ज्ञानेंद्रियें— त्वगिंद्रिय, चक्षुरींद्रिय, श्रोत्रेंद्रिय, रसनेंद्रिय, घ्राणेंद्रिय — ७ अंतरावयव, ८ शस्त्रविद्येसंबंधी शारीराचा विचार.

शिकविण्याचा क्रम चालवितानां, जे भाग वैद्यकांत अथवा शस्त्रविद्येंत फार उपयोगी आहेत, त्यांकडे अधिक लक्ष दिलें जाईल; सर्व भागांच्या बारीक

रचने विषयीं सरासरी विचार केलाजाईल; व अस्थिभवन विषय विशेष महत्वाचा नसल्यामुळें सोडलाजाईल.

शरीराचें वर्णन कर्ते वेळीं, वर, खालीं, पुढें, मागें, आंत, बाहेर, इत्यादि शब्दांचा उपयोग करतात, त्यांचा नीट बोध होण्याकरितां मनुष्य उभा आहे असें मनांत आणावें; दोन्ही हात कुशीवरून खालीं लोंबत आहेत, अंगठे बाहेर वळलेले, आणि पाय जुळलेले आहेत, असें कल्पावें. आतां, वर सांगीतलेल्या शब्दांपैकीं वर, खालीं, पुढें, मागें, हे शब्द शरीराच्या वर दिलेल्या स्थितीच्या संबधानें घ्यावे. परंतु, आंत आणि बाहेर या शब्दांचा उपयोग समजण्याकरितां शरीराच्या मध्यभागातून जाणारी एक रेषा आहे असें समजावें, आणि कोणत्याही भागाचें वर्णन करतांना तिच्या जवळच्यास आंतील, व अंतरावर असणाऱ्यास बाहेरील, म्हणावें.

आनंद ना. कुंभार
सोलापूर.
शैक्षणिक ग्रंथ

मानुषशारीर.

भाग पहिला.

अस्थीविषयीं सामान्य विचार.

अस्थि शरीराच्या सर्व भागांहून कठीण आहेत, व त्यांच्या आंगीं कांहीं चिवटपणा व स्थितिस्थापकता असते. हीं ताज्या स्थितींत बाहेरून तांबूस पांढऱ्यारंगाचीं व आंतून तांबड्या रंगाचीं असतात. अस्थींमध्यें प्राणिज आणि पार्थिव असे दोन घटकांश असतात. म्यूरियातिक अथवा नैत्रिक असिदाच्या मंद द्रावणामध्यें अस्थि भिजत घातलें असतां त्यांतील पार्थिवांश निराळा होतो, अथवा अस्थीस उष्णतेची फार आंच देऊन प्राणिजांश नाहींसा केला असतांही पार्थिवांश निराळा होतो. अस्थींमध्यें प्राणिज $\frac{1}{3}$ अंश व पार्थिव $\frac{2}{3}$ अंश, ह्याप्रमाणें असतात.

अस्थींची घटना. प्राणिज अंश .. जलतीन व रक्त वाहिन्या ३३.३०.

पार्थिव अंश	फासफेत आफ लैम	५१.०४
	कार्बोनेत आफ लैम	११.३०
	फ्लू ओरैद आफ क्याल सियम ..	२.००
	फासफेत आफ म्याग्निशिया ..	१.१६
	सोदा व क्लोरैद आफ सोदियम (मीठ)	१.२०
		१००.००

बाल्यावस्थेंत अस्थींमध्यें बहुतकरून अर्धा प्राणिजांश असतो. वृद्धावस्थेंत पार्थिवांश जास्ती असतो.

अस्थीच्या परिच्छेदिलेल्या भागांची परीक्षा केली असतां, त्यांचा बाह्य भाग हस्तिदंतासारखा घट्ट व अंतर्भाग स्पंजासारखा विरळ आहे असें दिसतें. अस्थि पेरियास्तियम नामक एक्या फैब्रसत्वचेच्या पडद्यानें आच्छादिलेली आहेत.

अस्थींचे लांब, अखूड, चापट व अनियमित असे चार वर्ग केले आहेत. अस्थींस रक्तवाहिन्या, शोषकवाहिन्या, व मज्जातंतु ह्यांचा पुरवा आहे.

अस्थिपंजर. स्केलिटन.

अनेक अस्थींच्या जुळणी पासून अस्थिपंजर हा शरीराचा एक दृढ भाग झाला आहे. त्यास नानाप्रकारच्या गति देणारे स्नायु जागोजाग बद्ध झाले आहेत. सर्व अवयवांस आश्रय त्याचाच आहे. सर्व भागांचे जोडित्व राहण्याकरितां आणि मनोविचारानें व त्या बरोबरही चलनवलनादि व्यापार चालण्या करितां मज्जातंतु व रक्तवाहिन्या इहीं करून ते सर्व भाग व्याप्त केले आहेत. आणि त्या सर्वांच्या रक्षणार्थ त्वचेचें वेष्टन आहे. नाजूक अवयव व इंद्रियें ह्यांस बाहेरील अपघातापासून इजा होऊं नये ह्मणून त्यांची स्थापना ह्या पंजराच्या अत्यंत दृढभागांत चांगले रक्षण होण्या जोग्या स्थितींत केली आहे. मस्तकांत मेंदु व कण्याच्या नळांत स्पिनलकार्ड ह्यांत सर्व शरीराचे मज्जातंतु संपतात. मस्तका खालीं छातीमध्यें हृदय व फुप्फूस आहेत व मोठाल्या रक्तवाहिन्यांचा आरंभ होतो. नंतर उदरामध्यें पक्वाशय, आंतडीं, काळीज, प्लीहा, मूत्रपिंड, मूत्राशय आणि स्त्रियांच्या शरीरामध्यें गर्भाशय असे आहेत. धडाच्या वरच्या बाजूस हात आणि खालच्या बाजूस पाय जोडिले आहेत.

कणा. "स्पैन."

कणा हा अस्थिपंजराच्या सर्व भागांच्या अगोदर असून फार महत्वाचा आहे, ह्मणून ह्याचें वर्णन अधीं केलें पाहिजे.

कणा हा दोहों शेवटांकडे बारीक आहे; व तो एकसारखा सरळ नाहीं हा शिरपृष्ठास्थी पासून गुदास्थी पर्यंत निरनिराळ्या तुकड्यांनी ह्मणजे मणक्यांनी झाला आहे. हा मानेत पुढें आला आहे. छातींत मागें झुकलेला आहे. पुनः पोटांत पुढें आला आहे. मग खालच्या पोटांत मागें सरून गुदा जवळ पुढें येऊन संपला आहे. वर मस्तकास, खालीं, खालच्या व वरच्या पोटास आणि बाजूस फासळ्यांस कण्याचा आधार आहे. हा पोकळ मणके जुळून

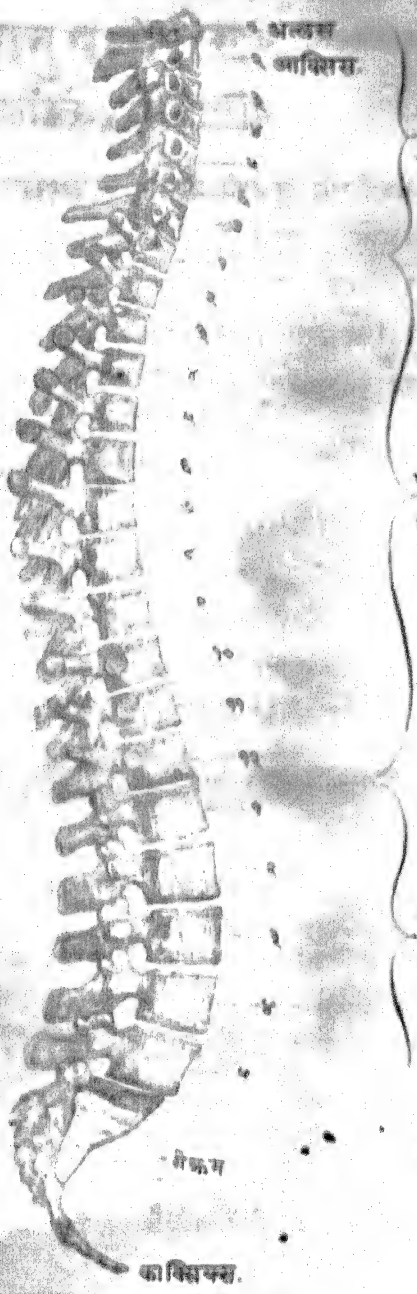
१ अल्लस
२ आक्षिस
मानेचे
मणके.
पाठीचे
मणके.
कमरेचे
मणके.
सेक्रम
काक्सिक्स.



झाला आहे. खेरीज दुसरे मणके मिळून सेक्रम आणि काक्सिक्स अशीं दोन अस्थि झालीं आहेत. ते दोन खोटेमणके धरून एकंदर सव्वीस मणके आहेत. त्यांचें पुढचें आंग सपाट आहे, परंतु बाजूचें व मागलें आंग पक्षतुल्य व कंटकतुल्य भागांमुळें खरबरीत व विषम आहे. त्यास पुष्कळ छिद्रें आहेत, त्यांतून मज्जातंतु व रक्तवाहिन्या बाहेर येतात व आंत जातात. त्यास पुष्कळ स्नायुबद्ध आहेत. कण्याची दृढता उत्तरोत्तर खालीं वाढत जाते. मणके लवचिक पदार्थानें एकमेकांशीं जडलेले आहेत, आणि प्रत्येक मणक्याची गति थोडी परंतु सर्व कण्याची गति बरीच आहे. कण्याचे तीन विभाग आहेत; मानेचा, पाठीचा व कमरेचा. कण्यांत एक लांब नळ आहे.

मणके. "वर्तिब्रो."

साधारण वर्णन.

मणक्याम आंग व कमान असे दोन भाग आहेत. ह्या दोहोंतून ४ कर्णतुल्य, २ पक्षतुल्य आणि एक कंटकतुल्य असे सात भाग निघतात. त्यांचें आंग व कमान मिळून चक्र होतें. ह्या शिवाय मणक्यांस खांचा, देंठ व पडदे आहेत. चक्रें एकमेकांशीं मिळून स्पैनलकार्द जाण्यास व तिचें संरक्षण होण्यास एक नळ होतो.

मणक्याच्या आंगाची पुढचीं बाजू गोलबाह्य आहे, व तिजवर अडवी खांच आहे; मागल्या आंगास गोलांतरता आहे; तिच्या योगानें कण्याचा नळ होतो; वरच्या व खालच्या आंगास मणके चापट आहेत, आणि शेजारच्या मणक्यांशीं लवचिक पदार्थानें व कूर्चेनें जुळतात. पडदे दोन देंठांनीं मणक्याच्या मागल्या आंगापासून निघतात. देंठाच्या वरल्या व खालच्या भागांस खळगे आहेत, त्यांस मणक्यांमधील खांचा ह्मणतात. कंटकतुल्य भाग पडद्यांच्या जुळणी पासून निराळा आहे. पडद्या पासून मणक्याच्या दोन्हीं बाजूंस पक्षतुल्यभाग निघतात. कर्णतुल्यभाग चार आहेत दोन वर व दोन खालीं. हे शेजारच्या मणक्यांशीं जुळण्यास्तव योजिले आहेत.

कण्याच्या प्रत्येक प्रदेशांत हे पुढील मणके आहेत.

कणा { मणके { खरे { ७ मानेचे — सर्वैकल. १२ पाठीचे — दार्सल. ५ कमरेचे — लंबर. खोटे { २ त्रिकास्थि — सेक्रम. ५ गुदास्थि — कॉक्सिक्स.

मानेचे मणके. सर्वैकल वर्तिब्री.

मानेच्या मणक्याचें **आंग** इतर प्रदेशांतील मणक्याच्या आंगापेक्षां लहान, मागल्या बाजूपेक्षां पुढें जाड, एक्याबाजू पासून दुसऱ्या बाजू पर्यंत रुंद वर गोलांतर, खाली गोलबाह्य असें आहे. **पडदे** अरुंद व लांब. **कण्याचें छिद्र** मोठें व त्रिकोणाकार. **मणक्यामधील खांचा** खालच्या पेक्षा वरच्या किंचित् खोल; खालच्या फार रुंद; **कंटकतुल्यभाग** अखंड व शेवटास दुभागलेले असून चवथ्यापासून उत्तरोत्तर लांब होत गेलेले; **पक्षतुल्यभाग** अखूड व दुभागलेले असून त्यांच्या वरल्या आंगास मानेच्या हलवाहिन्या व मज्जातंतु ह्यांस आधार देण्याकरितां खोल खांचणी आहे, व बुडख्याजवळ छिद्र आहे, त्यांतून वर्तिब्रलधमनी जाते. **कर्णतुल्यभाग** तिरकस आहेत त्यांपैकीं वरच्याचा झोंक वर व मागें आणि खालच्यांचा खाली व पुढें असा आहे.

ह्या भागांत पहिला, दुसरा व, सातवा हे मणके असाधारण होत.

"**अत्लस**" **शिरोधरास्थि** आंगरहित हाडाचें चक्क आहे. तें कमानी, **कर्णतुल्य**, व **पक्षतुल्य** ह्या भागांनीं रचित आहे. पुढल्या कमानीच्या पुढल्या भागास एक ग्रंथि आहे तिला **लांगसकोलै** नामक स्नायु बद्ध आहे, तिच्या मागल्या भागावर गुळगुळीत संधिभाग आहे, त्या ठिकाणीं दुसऱ्या मणक्याचा दंताकृतिभाग जुळलेला आहे, मागली कमान पुढली पेक्षां लांब व पातळ असून वरून खाली चापट होत गेली आहे. तिच्या मध्य भागीं कंटकतुल्य भागाचें मूळ बीज आहे. **कर्णतुल्यभागांनवळ** प्रत्येक

पाठीच्या मणका. बाजूचे अंग.



कमरेच्या मणका.



१ अग्र.
२ पक्षतुल्य भाग.
३ दंड.
४ वरचे कणतुल्य भाग.
५ खालचे कणतुल्य भाग.
६ पडदे.
७ कंटकतुल्य भाग.
८ पक्षतुल्य भागाचे छिद्र.
९ फासळीच्या डोक्या साठीं संधिभाग.
१० फासळीच्या ग्रंथी साठीं संधिभाग.

बाजूस मणक्यांमधील खांचेबद्दल उथळ खांच आहे, आणि ती पहिले मज्जा नंतूस व वर्तिब्रल धमनीस आधार भूत आहे. **मणक्यांमधील खांचा** कर्णतुल्य भागां मागें आहेत, हा एक त्यांचा विशेष धर्म. **पक्षतुल्यभाग** मोठे व लांब आहेत, व वर्तिब्रल धमनीसाठीं त्यांस एक छिद्र आहे. वरचे **कर्णतुल्यभाग** दृढ ठिकाणीं असून अंडाकार व खोलगट आहेत; वरच्या जोडी पासून डोकें मागें पुढें फिरतें. खालचे **कर्णतुल्यभाग** वर्तुळाकार व चापट आहेत, व त्या पासून चक्रावर्तगति उत्पन्न होते. ह्या मणक्याच्या आंतल्या बाजूस दोन ग्रंथि आहेत त्यांस **त्रान्सवर्स** ह्मणजे अडवें संधिबंधन बद्ध आहे.

"**अक्सिस**" **कीलकास्थि.** ह्या मणक्याच्या आंगावर **ओदोंतैद** हा दांतासारखा भाग आहे त्यावर डोकें आंसावर फिरल्याप्रमाणें फिरतें. ह्या भागावर दोन संधिभाग आहेत. पुढला अतूलसाच्या कमानीशीं व मागला अडव्या संधिबंधनाशीं लागला आहे. ह्या ठिकाणाखालीं हा भाग बारीक झाला आहे, त्यास **मान** ह्मटलें आहे.

"**वर्तिब्राप्रामिनेन्स**—" **ठळकमणका.** हा पाठीच्या वरल्या मणक्यासारखा आहे. ह्याचा **कंटकतुल्यभाग** फार लांब आहे, व त्यावर एक ग्रंथि आहे, तिला मानेचें संधिबंधन बद्ध आहे. **पक्षतुल्यभागांस** दुभागण्याचें, बीज आहे, परंतु त्यावर खांचणी नाहीं व ते दुभागलेलेही नाहींत.

पाठीचेमणके. दार्सलवर्तिब्रो.

ह्यांचें आंग पुढून मागें तसेंच एके बाजूपासून दुसऱ्या बाजूपर्यंत लांब, मागें जाड आहे आणि त्याच्या प्रत्येक बाजूस फांसळीशीं जुळण्याचा अर्धा संधिभाग आहे. **देंठ** बळकट, **पडदे** रुंद आणि जाड, **कण्याचेंछिद्र** लहान व वाटोळें, मणक्याची खालची **खांच** मोठी व वरची फार लहान. **कंटकतुल्यभाग** तिरकस व मागें झुकलेला, **पक्षतुल्य** भाग मोठा बळकट व मागें ओझरता त्याच्या पुढल्या व वरच्या बाजूस फांसळीशीं जुळण्याचा संधिभाग आहे. **कर्णतुल्य** भाग उभे आहेत, वरचा जोड मागें व खालचा पुढें ह्याप्रमाणें झुकलेले आहेत.

ह्या मणक्यांपैकीं पहिला, नववा, दाहावा, अकरावा, आणि बारावा हे असाधारण आहेत.

पहिला मानेच्या शेवटील मणक्यासारखा आहे, व त्यावर पहिल्या फासळीचा एक व दुसरीचा अर्धा असा **दीडसंधिभाग** आहे. नवव्याच्या प्रत्येक बाजूस **अर्धासंधिभाग** आहे. दाहाव्याच्या प्रत्येक बाजूस **पूर्णसंधिभाग** आहे. अकरावा व बारावा ह्यांच्या प्रत्येक बाजूस **पूर्णसंधिभाग** आहेत. बाराव्यांत **पक्षतुल्यभाग** बीजरूपानें आहेत व खालचे **कर्णतुल्यभाग** गोल बाह्य व बाहेर झुकलेले आहेत.

कमरेचेमणके. लंबरवर्तिन्री.

हे सर्वांहून मोठे आहेत. ह्यांचें **आंग** मोठें व बळकट आणि मागल्यापेक्षां पुढें जाड आहे. **पडदे** अखूड, जाड, व रुंद; **कटकतुल्यभाग** जाड आणि रुंद; वरचे **कर्णतुल्यभाग** लोलगट आणि मागें व [illegible] खालचे गोलबाह्य, पुढें व बाहेरील आंगास झुकलेले आहेत. **कण्याचेंछिद्र** मोठें व अंडाकार आहे. खालच्या **खांचा** फार खोल आहेत. **पक्षतुल्यभाग** किंचित् मागें झुकलेले आणि दबल्यासारखे आहेत.

शेवटल्या मणक्याचें **आंग** मागल्यापेक्षा पुढल्याबाजूस जाड; व **पक्षतुल्यभाग** मोठे, अखूड, व जाड आहेत.

त्रिकास्थि. सेक्रम.

हें त्रिकोणाकार अस्थि कण्याच्या खालच्या टोंकास आहे, व नें पांच खोट्या मणक्यांनीं घटित आहे. ह्याला पुढचें व मागचें **आंग**, दोहों बाजूंचा **आंगे**, **बूड**, व **शेंडा** असे आहेत.

पुढचें **आंग** गोलांतर आहे व त्यावर चार आडव्यारेषा आहेत, ह्या वरून ह्या अस्थीचे मूळ पांच विभाग होते असें दिसतें. ह्याप्रत्येक रेषेच्या दोन शेवटांस दोन छिद्रें आहेत, त्यांस पुढील **सेक्रलफोऱ्याभिना** म्हणतात. हीं छिद्रें वरून खालीं लहान होत गेलीं आहेत, यांतून पुढील **सेक्रलमज्जातंतु** जातात. पहिल्या विभागाचा पुढला प्रदेश पुढें आला आहे, त्यास

सेक्रम.पुढचें अंग.

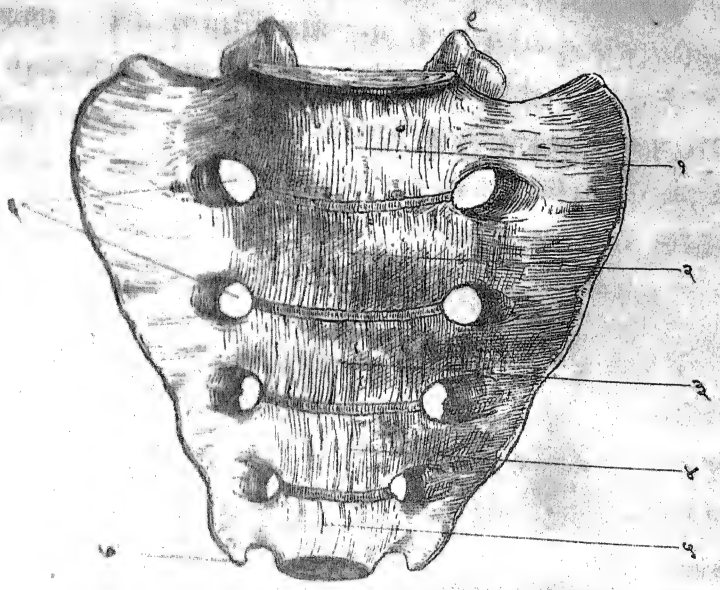

काक्सिक्स.

१ सेक्रमचा पहिला मणका.
२ " दुसरा "
३ " तिसरा. "
४ " चवथा "
५ " पांचवा. "
६ पुढील सेक्रल छिद्रें.
७ सेक्रमचें शृंग.
८ काक्सिक्सचे ४ मणके.
९ काक्सिक्सचें शृंग.

सेक्रोवर्तिब्रलभांगल अथवा **प्रांमंतरी**— ह्मणजे सेक्रम आणि वर्तिब्रीं ह्यांचा कोण अथवा उंचवटा ह्मणतात.

मागलें आंग गोलबाह्य आहे. ह्यावर चार कंटकतुल्यभाग असल्यामुळें तें खरबरीत आहे. पांचवा कंटकतुल्यभाग अपूर्ण स्थितींत असल्यामुळें ह्या अस्थीच्या नळाचा खालचा प्रदेश उघडा पडतो. मधल्याशिखेच्या बाहेर व तिशीं समांतर (सदर्हु शिखा कंटकतुल्य भागांनीं झालीआहे) अशीएक पांच ग्रंथींची माळ आहे. तींत खऱ्या मणक्यांच्या कर्णतुल्य भागांचीं मूळबीजें दर्शविलीं आहेत. ह्यांच्या पलीकडे एक उथळ खांचणी आहे तींत सेक्रमच्यापुढील आंगाकडून आलेलीं चार छिद्रें मिळतात, त्यांस ह्याठिकाणीं मागील **सेक्रलफोऱ्यामिना** ह्मणतात. ह्याखांचेच्या बाहेर ओळीनेंच पांचग्रंथि आहेत त्या मणक्यांच्या पक्षतुल्य भागाच्या मूळबीजा प्रमाणें आहेत. ह्याग्रंथीचा शेवटला जोड सेक्रमच्या नळाच्या शेंवटास आहे, व काक्सिकस बरोबर जुळण्याकरितां त्यापासून एक शृंग निघालें आहे. सेक्रमचीं मागलीं छिद्रें पुढल्यापरीस लहान आहेत, व त्यांतून मागले सेक्रलमज्जातंतु जातात. सेक्रमच्या बाजूच्या कांठावर मोठा संधिभाग आहे, त्या योगानें हें अस्थि **इलियम** बरोबर जुळतें; खालच्या बाजूस बारीक कांठ आहे त्याला लहान व मोठें **इस्कियातिक** संधि बंधन बद्ध आहे. वरल्या कांठास प्रत्येक बाजूस संधिभाग आहे, तो अंडाकार आहे, व तो कमरेच्या शेवटल्या मणक्याशीं जुळतो. ह्याच्यामागें सेक्रमच्या नळाचें त्रिकोणाकार छिद्र आहे, व ह्या छिद्राच्या बाहेर कमरेच्या मणक्याच्या कर्णतुल्य भागाप्रमाणें एक भाग आहे. सेक्रमच्या खालच्या शेंडयावर अंडाकार संधिभाग आहे त्यानें हें अस्थि **काक्सिक्स** बरोबर जुळतें. व प्रत्येक बाजूस खांच आहे ती काक्सिकसच्या तसल्याच भागाशीं मिळून एक छिद्र होतें त्यांतून पांचवा सेक्रलमज्जातंतु जातो.

सेक्रमचा **बांक** स्त्रियांच्या शरीरांमध्यें जास्ती आहे; व कण्याबरोबर जुळून झालेला कोणही अधिक मोठा असतो.

सेक्रमचा चार अस्थींशीं संधि आहे. तो असा कीं, वर शेवटचा **मणका, खालीं काक्सिक्स** आणि प्रत्येक बाजूस **आसइन्नामिनेत** अस्थि.

गुदास्थि- माकडहाड. काक्सिक्स.

हें अस्थिकोकिळाच्या चोंची सारखें आहे म्हणून त्याला हें नांव दिलें आहे. तें चार विभागांनीं घटित आहे. वरचा विभाग कार पसरून दोन पार्श्वतुम्य भाग झाले आहेत, व सेक्रम बरोबर जुळण्याकरितां भंडाकार सांधे भाग झाला आहे. ह्या अस्थींचीं दोन शृंगें सेक्रमच्या शृंगा बरोबर जुळतात. बाकीचे तीन विभाग वरून खालीं लहान होतगेले आहेत. हें भग्नि सेक्रम बरोबर जुळतें.

मस्तक – स्कल.

करटी – क्रेनियम. मुख– फेस.

मस्तकाचे दोन विभाग केले आहेत; करटी आणि मुख. करटीचीं ८ अस्थि आहेत व मुखाचीं १४ आहेत, एकंदर २२.

करटीचींअस्थि.	आक्सिपिटल् बोन शिरःपृष्ठास्थि	१
	परैतल् ..... सीमंतास्थि	२
	फ्रांतल् ..... ललाटास्थि	१
	तेंपरल् ..... कर्णास्थि	२
	स्फीनैड् ..... शीर्षतल्पास्थि ..	१
	एथमैड् ..... सछिद्रास्थि	१
		८
मुखाचींअस्थि.	सुपीरियरम्याक्सिलरीबोन. ऊर्ध्वदंताधारास्थि.	२
	मेलर ..... गंडास्थि	२
	नेजल् ..... नासिकास्थि	२
	ल्याक्रिमल् ..... बाष्पास्थि ..	२
	प्यालेट् ..... ताल्वस्थि	२
	इनफीरियरटरबिनेट .. जालास्थि ..	२
	वोमर ..... फालास्थि	१
	इनफीरियरम्याक्सिलरी..हन्वस्थि ..	१
		१४

९

करटीचीं अस्थि.

शिरःपृष्ठास्थि ..... आक्सिपितलबोन.

हें अस्थि करटीच्या तळाच्या मागच्या बाजूस आहे. मागें रुंद व पुढें अरुंद आहे. ह्याला दोन आंगें, चार कांठ आणि चार कोण आहेत. शिवाय मोठें छिद्र, दोन संधिभाग आणि पुढचा जाड भाग अशीं आहेत.

बाहेरील आंग गोलबाह्य आहे, व त्याच्या मध्यावर एक टेंगुळ आहे त्यास बाहेरलें आक्सिपितलप्रोत्यूबरन्स ह्मणतात. ह्या टेंगळापासून वरील कोणापर्यंत भाग गुळगुळीत आहे. टेंगळाच्या प्रत्येक बाजूपासून निघणाऱ्या आणि टेंगळाच्या व मोठ्या छिद्राच्या मध्यें असणाऱ्या अशा दोन वक्र रेषा आहेत, त्यास वरली व खालली वक्र रेषा अशीं नांवें आहेत. ह्या रेषांस व त्यांजमधील खरबरीत भागास स्नायु बद्ध आहेत. टेंगळापासून मोठ्या छिद्रापर्यंत जाणारी शिखा ह्या रेषांवरून आडवी जाते. मोठ्या छिद्रांतून, स्पैनलकार्द, वर्तिव्रल धमनी आणि स्पैनल आक्सेसरी मज्जातंतु हे जातात. मोठ्या छिद्राच्या प्रत्येक बाजूस, दोन कांदेल ह्मणून उंचवटे आहेत, ते पहिल्या मणक्याशीं जुळतात. प्रत्येक उंचवट्याच्या आंतल्या कांठास मानेच्या पहिल्या मणक्याचीं संधिबंधनें बद्ध आहेत. प्रत्येकबाजूस उंचवट्याच्या पुढल्याबाजूच्या बाहेरील आंगास एक खळगा आहे, त्याच्या मध्यावर एक छिद्र आहे, त्यांतून जिभेचा मज्जातंतु जातो, व मागेंही दोन खांचा आहेत, त्यांत मागली कांदलेदछिद्रें आहेत. उंचवट्याच्या बाहेरल्या आंगास खरबरीत भाग आहेत, ते मणक्यांच्या पक्षतुल्य भागांच्या ओळींत असल्यामुळें त्यांच्या प्रतिमाच होत.

आंतल्या आंगास दोन उंच रेषा आहेत. त्यांपैकीं एक उभी व दुसरी आडवी आहे. ह्या एकमेकींस मध्यभागीं विभागितात, त्यामुळें आंतल्या आंगास चार खांचा झाल्या आहेत. त्यांच्या वरच्या जोडांत, सेरिब्रमचे मागचे गडे बसतात. तसेच खालच्या जोडांत सेरिबेलमचे बाजूचे गडे बसतात. उभ्यारेषेचा वरचा भाग व आडवीचे दोन्ही भाग ह्यांस खांचण्या आहेत, त्यांत सैनसेस ह्मणजे मोठाल्या शिरा बसतात. उभ्यारेषेच्या खालच्या भागास मेंदूचा पडदा बद्ध आहे.

ह्या अस्थीच्या पुढचा जाड भाग, **ब्याजिलर प्रोसेस** हा त्रिकोणाकार आहे. ह्याच्या वरच्या आंगावर खांचणी असून ते गुळगुळीत आहे. खालीं व बाजूस खरबरीत आहे आणि ह्याठिकाणीं हें भोंवतं, तेंपरल अस्थीच्या कठिण भागाशीं जुळतें. खांचणीच्या बाजूवर रेषेसारखे दोन खळगे आहेत, ते शिरा राहण्या करितां झालेल्या मोठ्या खळग्याचे भाग होत.

वरचे कांठ दात्यांनीं युक्त आहेत, व एकमेकांशीं शेवटास मिळतात. खालचे जुगुलर नांवाच्या उंचवट्यानें विभागिले आहेत तो उंचवटा एका खांचेच्या वरच्या आंगास आहे; आणि ती खांच तेंपरल अस्थीच्या संयोगानें छिद्राकार होते, त्याछिद्रास **फोरेमनव्यासरम** असतात.

वरचा कोण फार बारीक आहे, व तो परैतल अस्थीच्या संयोगानें झालेल्या कोणांत जाऊन बसतो.

पुढचा कोण पुढील जाडभागानें झाला आहे.

बाजूचे दोन कोण परैतल अस्थीच्या मागल्या आंगच्या खालच्या कोणाशीं लागून आहेत.

ह्याचा संधि ६ अस्थीं बरोबर आहे. वर व पुढें दोन परैतल्; दोनीं बाजूस दोन तेंपरल्; पुढें स्फीनैद आणि खालीं अतूलस.

सीमंतास्थि. परैतल्बोन.

हीं दोन अस्थि चौकोन, बाहेर गोलबाह्य, आंत गोलांवर, भवीं करवतीच्या शेंड्यावर आहेत; त्यांस दोन आंगें, चार कांठ आणि चार कोण आहेत.

बाहेरील आंगावर पुढच्या कांठापासून मागच्या कांठापर्यंत जाणारी एक वक्र रेषा आहे, तिच्यामध्यभागीं एक उंचवटा आहे. त्यारेषेचे वरचें आंग खरबरीत आहे, व त्यास डोकपाचा स्नायु बद्ध आहे. ह्या रेषे खालचा भाग फार गुळगुळीत आहे, व त्यास तेंपरल स्नायूचे कांहीं तंतु बद्ध आहेत. ह्या अस्थीच्या वरच्या कांठास व मागच्या शेवटापासून एक तृतीयांश भागावर एक लहान छिद्र आहे त्यांतून एक लहान शीर जातें.

आंतल्या आंगास बारीक खोबण्या आहेत. त्यांतून मधल्या मेनिंजियल-

धमनीच्या शाखा जातात. ह्याशिवाय दुसरे खळगे आहेत, त्यांत मेंदूचीं वेटोळीं बसतात. वरच्या कांठास उथळ खांचणी आहे, ती दुसऱ्याबाजूच्या अस्थीच्या खांचणी बरोबर मिळून पूर्ण होते, तींत वरचे लांजित्यूदिनालसैनस राहण्यास आधार होतो.

पुढच्या **आंगचा** खालचा **कोण** बारीक व लांब आहे. आणि **स्फिनैद्** अस्थीच्या मोठ्या पक्षाबरोबर जुळतो. ह्याच्या आंतल्या आंगास एक खांचणी आहे, तींत मधली मेनिंजीयल धमनी बसते.

ह्या अस्थीचा संधि पांच अस्थी बरोबर आहे. समोरचें **परैतल्**, **अक्सपितल्**, **फ्रांतल्**, **तेंपरल्** आणि **स्फीनैद्**.

ललाटास्थि — फ्रांतल्बोन.

हें अस्थि एकच आहे व तें करटीच्या पुढल्या व मुखाच्या वरच्या आंगास आहे. ह्याचे दोन भाग केले आहेत; एक करटीच्या शेंड्याकडे जातो, हा उभा आहे व सगळ्या अस्थीच्या तीन चतुर्थांश इतका आहे. **दुसरा** सपाट आहे ह्याचें अक्षिकोशास छत होतें. ह्या अस्थीस दोन **आंगें** आहेत, त्यांपैकीं बाहेरील गोलबाह्य व आंतील गोलांतर आहे. हें अस्थि स्वाभाविक ठिकाणीं आहे तसें ठेवणें झाल्यास अक्षिकोशाचे भाग खालीं झुकवावे व पुढलें गोलबाह्य गुळगुळीत आंग पुढें झुकवावें ह्मणजे झालें.

बाहेरील **आंग** गुळगुळीत आहे, त्यावर कपाळाचीं दोन **टेंगळें** आहेत त्यांखालीं एक **खळगा** आहे, त्याच्या खालच्या मर्यादेस एक वक्र रेषाकार **शिखा** आहे, आणि सर्वांच्या खालीं अक्षिकोशाचे **कांठ** आहेत, ते बाहेरल्या आंगास वळून बाहेरचा **कोण** होतो, व आंतल्या आंगास वळून आंतील **कोण** होतो. ह्या कांठाच्या कमानीच्या आंतल्या एकतृतीयांश अंतरावर एक छिद्र असतें, व कधीं फकखांचच असते; तींतून सुप्राआर्बितल मज्जा तंतु आणि धमनी जातात. दोहों शिखांच्यामध्यें नाकाचा उंचवटा आहे, त्याच्यालचा भाग खरबरीत आहे, व त्यास नेजल आणि **सुपीरियरम्याक्सिलरी** अस्थि जुळल्या आहेत, व ह्याच जाग्यापासून एक पातळ व चापट भाग निघतो, त्यास नाकाचा **कंटकतुल्यभाग** ह्मटलें आहे. तो पुढें नेजल् आणि **मॉर्ग एथमैद्** ह्या अस्थींशीं जुळतो.

आंतलें **आंग** गोलांतर आहे. ह्याच्यामध्यभागीं एक खांचणी असते व कधींकधीं फक्त शिखाच असते. ती, **लांजिट्यूदिनलसैनस** नामक मोठ्या शिरेशीं लागली असते. खांचणीचे कांठ खालीं जुळतात. त्यांच्या शेवटास एक **छिद्र** असतें, त्यांत मेंदूच्या आछादनाचा भाग बसतो. अक्षिकोशाचे **पडदे** खालच्या आंगास गुळगुळीत व गोलांतर आहेत व ते त्या कोशाचे छत होत. वरच्या आंगास मेंदूचे भाग बसण्यासाठीं त्यावर खांचा व उंचवटे आहेत. हे पडदे एक मेकांपासून दूर आहेत व मध्यें पोकळी आहे तींत **एथमैद** अस्थीचा पुष्कळ छिद्रांनींयुक्त पडदा आहे. अक्षिकोशाच्या आंतल्या आंगास एक खळगा आहे त्यांत **आक्सिवेरिल** स्नायूचें वेटन फिरण्यास्तव एक कपा आहे आणि बाहेरल्या कोणास **अश्रुपिंड** आहेत.

ह्या अस्थीचा **जाडेपणा** कोठें कमी कोठें जास्ती असा आहे. अक्षिकोशाचे पडदे पातळ आहेत, त्यांतून उजेड दिसतो, परंतु नाकाचा व बाहेरील कोणाचा भाग फार जाड आहे. ह्या अस्थीच्या दोहों पडद्यांच्या मध्यें अंतर आहे, तें खालच्या बाजूस अधिक आहे, त्यामुळें [illegible] आहेत. ह्या अस्थीच्या योगानें **तेंपरल** ह्मणजे आंखावरची शिखा व खांच होते.

हें अस्थि बारा अस्थींशीं जुळतें. वर दोन **परैनल**, बाजूस व मागें **स्फेनैद**, खालीं **एथमैद, नेजल्, असा अंग्विस, सुपीरियर म्याक्सिलरी** आणि **मेलर**.

कर्णास्थि — तेंपरल्बोन.

हें करटीच्या तळीं बाजूवर आहे. ह्याचे दोन भाग आहेत, एक उभा व चापट करटीच्या बाजूवर मध्यभागीं आहे, दुसरा आडवा आक्सिपितल आणि स्फेनैद ह्या अस्थींच्या मध्यें खेंटून बसण्याकरितां आंत झुकला आहे. परंतु वर्णन सुलभ होण्याकरितां ह्याचे तीन भाग मानले आहेत; त्यांत एक वरचा चापट आणि तराजूच्या पारड्यासारखा आहे, त्यास **स्क्वमस** ह्मणतात; दुसरा मागला गायदूम स्तनाग्रासारखा आहे, सबब त्यास **म्यास्तैद** ह्मणतात; तिसरा आंतला करटीच्या तळाकडे झुकला असून पहिल्या दोन अस्थीच्या मध्यभागीं आहे, त्यास त्याच्या कठिण पणामुळें **पीत्रस** ह्मणतात.

स्क्वेमस भागाचें बाहेरील आंग गुळगुळीत आहे. त्याच्या योगानें तें-परल खांच होते. ह्या भागाची वरची सीमा त्याचा कमानदार कांठ होय व खालची सीमा **जिगोमा** होय. **जिगोमा** मागून पुढें झुकला आहे. ह्याचें आंतलें आंग गोलांतर आहे, त्यावर मेंदूसाठीं खळगे आहेत, व मधल्या मेनिंजि-यल धमनी साठीं खांचणी आहे वरचा कांठ **परैतल** अस्थीवर बसतो. **जिगोमा** हा जुवाप्रमाणें **तेंपरल** आणि **मेलर** ह्या अस्थींमध्यें जुळणी करतो व ह्याच्या खालून तेंपरल नांवाचा स्नायु जातो. हा भाग मागें रुंद, पुढें अरुंद; बाहेरून गोलबाह्य, बोटास लागण्याजोगा आहे, व आंतून गोलांतर आहे, व तेंपरल खांचेची सीमा होतो. वरचाकांठ पातळ आहे, त्याला तें-परल फांसा चिकटला आहे. खालचा कांठ जाड व अखूड आहे. बुड-ख्याचें वरचें आंग गोलांतर आहे तें तेंपरल स्नायूस आश्रय देतें, व खालचें आंग **ग्लीनैद** नामक खळग्याचा कांठ होतें. बुडाजवळ जिगोम्यास दोन मुळ्या आहेत. पहिली सरळ मागें जाते व ग्लीनैद खळग्याचा बाहेरील कांठ होते. दुसरी त्या खळग्याचा पुढला कांठ होते. ज्या ठिकाणीं मु-ळ्या निघतात त्याठिकाणीं एक ग्रंथि आहे, तिला खालच्या दाभाडाचें संधिबंधन बद्ध आहे. पुढल्या मुळीवर खालचें दाभाड फिरण्याचा संधिभाग आहे. **ग्लीनैद** खांच एकया चिरेच्या योगानें दुभागली आहे. त्या चिरेंतून कार्दातिपनै मज्जातंतु व लुक्सेतरतिपनै स्नायु हे जातात. चिरेच्या पुढला भाग गुळगुळीत आहे व त्याशीं खालचें दाभाड जुळलें आहे. बाकीच्या भागांत परातिद ग्ल्यांद बसते. आतां सांगितलेल्या चिरेस **ग्ल्यासीरियन** चीर म्हणतात.

म्यास्तैद भाग स्नायुबद्ध झाल्यामुळें खबररीत आहे, व त्याच्या खाल-ल्या व आंतल्याबाजूस दैग्यास्त्रिक स्नायु बद्ध होण्यास खांचणी आहे, तिच्या तळाशीं म्यास्तैद नामक छिद्र आहे, तें मास्तैद सैनसाशीं मिळतें.

पीत्रस हा तेंपरल अस्थीचा तिसरा भाग आहे, असें पूर्वी सांगितलेंच आहे. हा भाग त्रिकोणाकार गायदूम आहे, व करटीच्या तळाकडे पुढें व आंतल्या आंगास झुकलेला आहे. हा भाग कर्णेंद्रियाचें स्थान होय. ह्याला **बुडखा, शेंडा, तीन आंगें** व **तीन कांठ** आहेत. बुडख्यांत कर्णेंद्रियाचा

नळ असतो. हा नळ दोहों शेवटांपेक्षां मध्यें अरुंद असून, कर्णेंद्रियाकडे जाण्यासाठीं आंत व पुढें झुकलेला आहे, शेंडा मध्यम्या फोरेमन लॅसरमचा भाग आहे, व त्यावर एथें करातिद नळ संपतो. हा नळ पांचमभागाच्या खालच्या आंगास जुगुलर खांचेच्या पुढें व आंतल्या बाजूस सुरू होतो नंतर प्रथम नीट वर चढून लागलीच अडवा होऊन, शेंडाकडले बाजूस पुढें व आंत झुकून संपतो.

पुढचें अथवा वरचें **आंग** पुढें झुकलें आहे, व करटीच्या मध्म्या खळ-ग्याचा भाग आहे. ह्या खळग्यास **मिदलफासा** म्हणतात. हें आंग शें-ड्याजवळ चापट आहे, तेथें पांचव्या मज्जातंतूचा **ग्यांग्लियन** असतो. ह्या ठिकाणाच्या बाहेर लहान **पित्रोजल** मज्जातंतूसाठीं, छिद्र आहे, त्याच्या बा-हेर मोठ्या **पित्रोजल** मज्जातंतूसाठीं एक खांचणी आहे; ती **हायतमफेलोपि-ये** नामक छिद्रास मिळते, हिच्याबाहेर **सेमिसर्कयुलर**कनालचा उगवटा आहे.

मागल्या आंगचा झोंक मागें आहे, व तें करटीच्या मागल्या खळग्याचा भाग आहे. ह्याखळग्यास पोस्तीरियर फासा म्हणतात. ह्याभागावर कर्णेंद्रिया-च्या नळाचे आंतलें छिद्र आहे, तें मोठें आहे. ह्या छिद्राचा नळ तिरका बाहेर व पुढें झुकतो, व त्यांतून आदितरी आणि फेशियल मज्जातंतू जातात. ह्या छिद्राच्या बाहेर **विस्तिब्युलास** जाणाऱ्या नळाचेंछिद्र आहे.

खालच्या **आंगावर** खांच खळगे आहेत, आणि यांतून बाहेर व मागें पाहात गेलें असतां, हे पुढील भाग दिसतात. लेवेटरपलेती व सॅलरतिपसी स्नायु बद्ध होण्यासाठीं **खरबरीतभाग, करातिद** नळाचें **छिद्र**, जुगुलरखां-च, वेज्जैनल् व स्तैलैद् भाग, आणि स्तैलोम्यास्तैद् छिद्र. जुगुलरखांच आक्सिपितल अस्थीच्या खांचेशीं मिळून मागला **फोरेमन**म्यासरम होतो, तो अस्थीच्या लहानतुकड्यानें दुभागला आहे. पुढल्याविभागातून ग्लासो-फेरिंजियल, वेगस आणि स्पैनलआक्सेसरी हे मज्जातंतु जातात, व मा-गल्यांतून जुगुलर शीर जोत.

वरच्या कांठावर पित्रौसल सैनसाची म्हणजे शिरेची खांचणी आहे. हा भाग स्क्वमस भागाशीं लागून कोण होतो, त्यावर मुस्तेकियन नळीचें तोंड आहे. हा नळी कर्णेंद्रियांतून गलमार्गांत येते. मागला कांठ आक्सिपि-

तल अस्थीच्या ब्याजिलर प्रोसेस नामक जाड भागाशींजुळून, मागला फोरेमनल्यासरम होतो.

तेंपरल हें परैतल, मेलर, इनफीरियरब्याक्सिलरी, स्फानैद आणि आक्सिपितल ह्या अस्थींशीं जुळतें.

शीर्षतलास्थि — स्फीनैदबोन.

हें आस्थि एकच आहे, व तें करटीच्यातळाशीं अडवें बसलेलें असून, करटी, अक्षिकोश, नाकाचा खळगा, तेंपरल आणि जिजोम्यातिक खळगे हे सर्व पूर्ण करण्यास साह्य होतें. ह्या अस्थीचा आकार पंख उघडलेल्या पाकोळीसारखा आहे. तें करटीच्या सर्व अस्थींशीं व मुखाच्या बहुतेकांशीं जुळतें. आणि त्यासवांत तें खेंचून बसलें आहे. हें आंग व दुसरे भाग ईहींकरून घटित आहे. आंगास सहा बाजू आहेत.

वरच्या आंगावर पित्युतरी फासा ह्मणून खोल खळगा आहे, तो करटीच्या तळाचा भाग होतो. त्याच्या प्रत्येक बाजूस उथळ व वांकडी खांचणी आहे, तींत क्यावर्नस, सैनस ह्मणून मोठी शीर व करातिद धमनी ह्या बसतात. पुढच्या बाजूस आडवा खळगा आहे, तो आप्तिक मज्जातंतूचें संयोगस्थान होय. ह्या संयोगानें झालेल्या भागास आप्तिक कामिशूर ह्मणतात, व तो आलिवरी प्रोसेस नामक उंचवट्यावर बसतो. ह्याच्या प्रत्येक बाजूस पुढले क्लैनैद प्रोसेस ह्मणजे पलंगाच्या खुरासारखे भाग आहेत, ते लहान पंखांच्या मागल्या शेवटांनीं घटित आहेत. आंगाच्या मागें एक चतुष्कोण पडदा आहे, त्याच्या दोन कोणांस मागील क्लैनैद प्रोसेस ह्मणतात.

तेरिगैद भागाच्या मधील जागा खालचें आंग होय. तें आंग रोस्त्रम नामक कंटकतुल्य भागानें विभागिलें आहे. रोस्त्रम वोमराशीं जुळतो. तेरिगैद भागाच्या बुडाजवळ खांच आहे, तिचे प्यालेत अस्थीच्या संयोगानें छिद्र झालें आहे, त्यास तेरिगोप्यालेतैन नळ ह्मटलें आहे.

पुढील आंगास दोन खळगे आहेत, त्या एक्या पडद्यानें दुभागल्या आहेत. हींच स्फिनैदल सैनसें होत. हा पडदा खालीं रोस्त्रमाशीं व पुढें एथ-

मैदाच्या पडद्याशीं जुळतो. सैनसें पुढें जाळ्या सारख्या हलक्या अस्थींनीं आच्छादिलीं आहेत.

मागलें **आंग**, आक्सिपितलाच्या पुढल्या जाड भागाशीं जुळतें.

बाजूचीं दोन **आंगें** मोठ्या पंखां बरोबर मिळालीं आहेत.

मोठे पंख, लहान पंख आणि **तेरिगैद प्रोसेस** हे ह्या अस्थीचे थोर भाग आहेत. **एथमैदलस्पैन, क्रैनैदप्रोसेस, हाम्युलरप्रोसेस** म्हणजे गळा सारखा भाग, आणि **स्पैनस प्रोसेस** हे लहान भाग आहेत.

मोठे पंख वरतीं, बाहेर व पुढें झुकले आहेत, व ह्यांस तीन आंगें आहेत. एक पुढलें चतुष्कोण आहे, व तें अक्षिकोशाच्या बाहेरच्या आंगाचा भाग आहे. वरचें गोलांतर व खांचखळग्यांनीं युक्त आहे, तें करटीच्या मधल्या खांचेचा भाग होतें. एक बाहेर झुकलेलें आहे, त्याच्या योगानें करटीच्या बाजूचा भाग होतो. ह्या आंगावर एक शिखा आहे. तिच्या योगानें ह्याचे दोन भाग झाले आहेत. वरच्यानें **तेंपरल खांच**, व खालच्यानें **जिगोम्यातिक खांच** ह्यांचे भाग झाले आहेत. पंखावर छिद्रें आहेत त्यांपैकीं **रोतंदम** छिद्रांतून वरचा **म्याक्सिलरी मज्जातंतु** जातो. **ओवेली** छिद्रांतून खालचा **म्याक्सिलरी मज्जातंतु** जातो. **स्पिनोजम** छिद्रांतून मधली मेनिंजियल धमनी जाते.

धाकटेपंख त्रिकोणाकार, **स्फीनैदा**च्या आंगावरोबर व सपाट आहेत, वरच्या आंगावर मेंदूचे गडे बसले आहेत. खालचें आंग अक्षिकोश व **स्फिनैदलफिशर** म्हणजे चीर ह्यांवर झुकलें आहे. ह्या दोन पक्षांच्या संयोगस्थानापासून एक कंटकतुल्यभाग निघतो, तो **एथमैदा**च्या छिद्रयुक्त पड़द्याशीं जुळतो. मागलीं शेवटें ठोसर आहेत, त्यांस पुढले **क्रैनैदप्रोसेस** म्हणतात. बुडाजवळ ह्या पंखावर दोन छिद्रें आहेत, त्यांस **आप्तिक फोरामिना** म्हणतात व त्यांतून आप्तिक मज्जातंतु जातात.

तेरिगैद भाग दोन पडद्यांनीं युक्त आहेत, व त्या योगानें सदरहू भागाची खांचणी होते, तींत आंतला **तेरिगैदस्नायु** बद्ध आहे, आंतला पडदा बारीक आहे, व शेवटास गळा सारखा झाला आहे. ह्या खांचणीच्या स-

ळाजवळ दुसरी नावे सारखी खांच आहे, तिला **फासानाविक्युलेरिस्** ह्मणतात.

स्फिनैदल चिरेंतून ३ रा ४ था ५ व्याची **आफथाल्मिक शाखा** आणि ६ वा हे मज्जातंतु आणि आफथाल्मिक शीर हे भाग जातात.

ह्याचासंधि १२ अस्थीं बरोबर आहे.-**आक्सिपितल**, २ **फ्रांतल**, **एथमैद**, २ **परतैल**, **वोमर**, २ **प्यालेत**, २ **मेलर**, व २ **तेंपरल**.

सछिद्रास्थि. एथमैदबोन.

एथमैद अस्थि चतुष्कोण, खळ्यांनीं युक्त, दोहों अक्षिकोशांच्या मध्यें नाकाच्या बुडाजवळ आहे, आणि वरच्या आंगास पुष्कळ छिद्रें आहेत त्यामुळें **एथमैद** ह्मणजे चाळणीसारखें हें नांव त्यास दिलें आहे. ह्यास एक उभा व एक आडवा असे दोन पडदे व दोहों बाजूंस दोन गड्डे आहेत, मधला उभापडदा **वोमर** व नाकाची **कूर्चा** ह्यां बरोबर जुळतो, व नाकाचा पडदा पूर्ण करतो. वरच्या आंगास जाड, बळकट आणि त्रिकोणाकार **क्रिस्ताग्याले** नामक भाग करटीच्या खळग्यांत उभा आहे, त्यास दूरामेत्तर बद्ध आहे. ह्याच्या बाजूस व सभोवतीं छिद्रांनीं युक्त असा आडवा पडदा आहे त्यास **क्रिब्रिफार्मल्यामिला** ह्मणतात. हा पडदा घ्राणेंद्रियाच्या आलफ्याक्तरी मज्जातंतूच्या गड्ड्यास आधारभूत होतो, व त्याच्या बारीक तंतूंस छिद्रांतून नाकांत जाण्यास वाटा होतात, आणि त्यांवर आफथाल्मिक मज्जातंतूची नाकांतली शाखा जाण्याकरितां एक लहान चीर आहे.

बाजूच्या **गड्ड्यांस** आंतलें आणि बाहेरलें अशीं दोन **आंगें** आहेत; आंतलें आंग खरबरीत व गोलबाह्य, हें नाकाच्या खांचेची वरची मर्यादा होतें; ह्या आंगाच्या मागल्या कांठावर सपाट चीर आहे ती वरचे **मिएतस** ह्मणजे नाकांतील वरचें विवर समजावें. ह्या चिरेचे कांठ आंत वळले आहेत, त्यांस वरचें **तरबिनेत अस्थि**ह्मटलें आहे. ह्याच्या खालीं तसेंच बाहेर वळलेलें अस्थि आहे, त्यास मधलें **तरबिनेत** अस्थि ह्मणतात.

बाहेरलें **आंग** चौकोण व गुळगुळीत आहे, व त्यानें अक्षिकोशाच्या आंतल्या आंगची भित होते. ह्या भागास कधींकधीं **आसप्लेनम** ह्मणतात.

बाजूचे गड्डे खळ्यांनीं युक्त आहेत, त्यांस मागल्या व पुढल्या खळ्या आहेत

पुढल्या, इनफेंदिब्युलम् ह्या नळांतून मधल्या मियेतस मध्यें संपतात. गहनाच्या वरच्या आंगास दोन खंचण्या आहेत, त्यांचीं फ्रांतल अस्थीच्या संयोगानें दोन छिद्रें होतात, त्यांनां पुढलीं व मागलीं एथमेदल छिद्रें म्हणतात. ह्याचा संधि १३ अस्थींबरोबर आहे. दोन करटीचीं फ्रांतल व स्फोनेद; बाकी मुखाचीं, २ नेजल, २ सुपीरियर म्याक्सिलरी, २ म्याक्रियल, २ पालेन, २ इनफेरियर तरबिनेत आणि वोमर.

मुखाचीं आस्थि.

नासिकास्थि. नेजलबोन.

हीं चतुष्कोण आस्थि दोन आहेत. ह्यांच्या योगानें नाकाचा बुडखा व दांडा हे होतात. ह्याचें वरचें आंग गोलबाह्य व आंतलें गोलांतर आहे, त्यास आफथाल्मिक मज्जा तंतूच्या नाकांतल्या शाखेसाठीं एक खांचणी आहे. वरचा कांठ अरुंद व जाड आणि खालचा रुंद व पातळ आणि उंच नीच आहे. ह्याचा संधि चार अस्थींशीं आहे. फ्रांतल, एथमेद, नेजल आणि सुपीरियरम्याक्सिलरी.

उर्ध्वदंताधारास्थि. सुपीरियरम्याक्सिलरीबोन.

हीं आस्थि दोन आहेत. हीं हन्वस्थि निराळें करून मुखाच्या सर्व अस्थीपेक्षां थोर आहेत. ह्यांच्या संयोगानें वरचें दाभाड होतें, व हीं नासिक अक्षिकोश, गल्ल आणि तालू ह्या भागांच्या रचनेंत अंशभूत होतात. प्रत्येक बाजूच्या अस्थीस आंग व चार भाग आहेत.

आंग त्रिकोणाकार आहे, व त्यांत मोठें विवर आहे, त्यास आंवम् आफ् हैमोर ह्मणतात, आंगास चार बाजू आहेत. बाहेरील बाजू मुखाची भागील नासिकाची मागील जिगोम्यातिक खांचेची; आणि वरील अक्षिकोशाची.

बाहेरील बाजू उंच नीच गोलांतर आहे. तिच्या मध्यभागीं एक खोल खांचणी आहे. तीस, लेवेतरआंगुलैओरिस आणि कंप्रेसरनेजे हे स्नायु बद्ध आहेत. त्या खांचणीस कनैनफासा ह्मटलें आहे. हिच्यावर इनफ्राआर्बितल नामक छिद्र आहे, त्यांतून सुपीरियरम्याक्सिलरीमज्जातंतु आणि इन्फ्राआर्बितल धमनी ह्या जातात. ह्याच्या वर अक्षिकोशाचा खालचा

कांट आहे, तो बाहेर **मेलर** अस्थीच्या खरबरीत संधिभागाशीं आणि आंत **नेजलप्रोसेस** नामक जाड चढत्या भागाशीं मिळाला आहे. मुखाच्या मध्य रेषेंत ह्या बाजूस नाकाच्या खांचेचा गोलांतर कांठ मर्यादा भूत होतो, व तो कांठ पुढें झुकून संगतीच्या अस्थीच्या संयोगानें नाकाचा कंटकतुल्य भाग पूर्ण होतो. ह्या भागाच्या खालीं, आणि वरल्या छेदक दंतांच्यावर एक लहान खळगा आहे, तेथें एक स्नायु बद्ध आहे. ह्या बाजूची खालची मर्यादा ज्यांत वरले दांत राहतात, तो भाग होय. ह्या अस्थीच्या आंगाची मुखाकडील बाजू मेलर अस्थीशीं जुळणाऱ्या भागानें जिगोम्यातिक बाजू-पासून निराळी झाली आहे.

आंतल्या झणजे नाकाच्या **बाजूवर** मोठें आणि उंचनीच असें छिद्र आहे; तें आंत्रनामक विवराशीं मिळतें आणि तें, **एथमैद, प्यालेत, ल्याक्रिमल** आणि खालचें **तरबिनेत** ह्या अस्थीनीं बहुतकरून अगदीं बुजलें आहे. **आंत्रम्** नामक विवर त्रिकोणाकार आहे. ह्या विवराच्या पुढें नाकाचा **उंच भाग** आहे, त्यावर खरबरीत आडवी **शिखा** खालच्या तरबिनेत अस्थीशीं जुळण्यासाठीं आहे. ह्या शिखेच्या वरल्या खळग्यानें, मधलें **मियेतस** होतें व खालच्यानें खालच्या **मियेतसाचा** भाग होतो. मधल्या मियेतसाच्यावर दुसरी शिखा आहे, तिला वरची **तरबिनेत शिखा** झटलें आहे.

नाकाचा उंच भाग **नेजलप्रोसेस** आणि **आंत्रम** विवर ह्यांच्या मध्यें एक उभी खोल खांच आहे, तिची **ल्याक्रिमल** आणि खालचें **तरबिनेत** ह्या अस्थींनीं नाकाची वाहिनी झाली आहे, तीस **नेजलदक्त** झटलें आहे. नाकाच्याबाजूच्या वरच्या कांठास खळ्या आहेत. तो कांठ **ल्याक्रिमल** व **एथमैद** अस्थीशीं जुळतो. मागला कांठ खरबरीत **प्यालेतअस्थीशीं** जुळतो. पुढला नाकाचा मोकळा कांठ होतो, आणि खालला आंत झुकतो, त्यास तालूचा भाग अथवा **प्यालेतप्रोसेस** झटलें आहे.

मागल्या झणजे **जिगोम्यातिकबाजूस** बाहेर **मेलर** अस्थीशीं जुळणाऱ्या भागाची आणि आंत अंडाकार संधिभागानें **प्यालेत** अस्थीशीं जुळणाऱ्या खरबरीत वर्तुळाकार कांठाची मर्यादा होते. अंडाकारसंधिभागाच्या आंत-ल्या भंगास एक गुळगुळीत खांचणी आहे, ती **मागल्याप्यालेतैन** नळाचा

भाग होते. ह्याबाजूचा वरचाकांठ गुळगुळीत व वर्तुळाकार आहे, तो स्फीनोम्याक्सिलरी चिरेची खालची मर्यादा होतो, आणि त्यावर एक खोबणी आहे, ती इन्फाआर्बिंतल नळीचा आरंभ आहे.

वरची म्हणजे अक्षिकोशाची बाजू त्रिकोणाकार, पातळ आहे, आणि ती त्याकोशाची जमीन होते. तिचा आंतला कांठ, एथमैद, प्यालेत आणि ल्याक्रिमल ह्या अस्थींशीं जुळतो.

ह्या अस्थीचे चार भाग आहेत. नाकाचा म्हणजे नेजल, गंडास्थीचा मेलर, दातांच्या कांठाचा आल्वियोलर आणि तालूचा प्यालेत.

तालूचा वळकट व जाड भाग नीट आंत झुकला आहे. त्याचें वरचें आंग गोलांतरनासिकाचा खालचा भाग म्हणजे जमीन होय, आणि खालचेंही आंग गोलांतर तालूचें छत होय. ह्याचा आंतला कांठ वर चढून त्याची शिखा झाली आहे. ती शिखा संगतीच्या अस्थीच्या शिखेशीं जुळून खांचणी होते. तींत वोमर अस्थि आणि नाकाची कूर्चा हे भाग बसतात. ही शिखामुळें वाढून नाकाचा कंटकतुल्यभाग होतो. त्याच्या बाजूस छिद्र आहे, तें पूढील प्यालेतेन नळास मिळतें. हें अस्थि करटीच्या पैकीं फ्रांतल व एथमैद ह्या दोहोंशीं व मुखाच्या अस्थीं पैकीं इन्फीरियरम्याक्सिलरी सोडून बाकीच्या सर्वांशीं जुळतें.

तालवस्थि. प्यालेतबोन.

हीं अस्थि दोन आहेत. हीं नासिकाच्या खाचेच्या मागल्या भागांत आहेत, आणि तालूचाकठिण भाग, नाक आणि अक्षिकोशाचाखालचाभाग ह्यांच्या रचनेंत अंश भूत आहेत. प्रत्येक अस्थीचा आकार L एल् ह्या इंग्रजी वर्णासारखा आहे. ह्याचे आडवा, उभा आणि तेरिगैद असे तीन भाग मानले आहेत, त्यांत पाहिले दोन पडदे आणि तिसरें ठोंक असे आहेत.

आडवा क्षितिजसमांतर पडदा चौपेलू आहे. ह्यास वरचें आणि खालचें अशीं दोन आंगें आहेत. वरचें नाकाच्या खांचेची खालची मर्यादा होतें. खालचें तालूच्या कठिण भागाचा अंश होतें. वरचें आंग मध्यावर संगतीच्या अस्थींशीं जुळण्यामुळें वोमर अस्थीशीं जूळण्याकरितां एक शिखा होते. ह्या

पडद्याच्या बाहेरल्या कांठाजवळ **मागलीं प्यालेटैनाछिद्रें** आहेत. दोन्ही अस्थींच्या मागल्या कांठांचे आंतील शेवट लांबून नाकाचा मागला कंटक-तुल्य भाग झाला आहे.

उभा **पडदा** ही चौपेलू आहे, आणि त्यास दोन आंगें आहेत. आंतल्या म्हणजे नाकाच्या आंगावर **मधल्या** व **खालच्यातराबिनेत** अस्थींशीं जुळ-ण्यासाठीं अर्ध इंचाच्या अंतरावर दोन **शिखा** आहेत. बाहेरचें आंग **स्फीनो म्याक्सिलरीखांच** आणि **आंत्रम** विवर ह्यांची मर्यादा होते. हें आंग वर गुळगुळीत आहे, आणि खालीं त्यावर खांचणी आहे. तिचा सुपीरियर म्याक्सिलरीच्या उंचवट्यानें व स्फीनैदाच्या तेरिगैद भागानें नळ झाला आहे, त्यास मागला **प्यालेटैननळ** म्हणतात.

उभ्या पडद्याच्या वरच्या बाजूस मोठी खांचणी आहे, तिचें **स्फीनैद** अस्थी-च्या संयोगानें **स्फीनोप्यालेटैन** नामक छिद्र होतें, व ह्या छिद्रानें अस्थीच्या उभ्या पडद्याच्या वरच्या भागाचे दोन विभाग झाले आहेत. ते, —**स्फीनै-दल** आणि **आर्बितल** म्हणजे शीर्षतलास्थीचा व अक्षिकोशाचा असे दोन, —**स्फीनैदल** भागास **तीनआंगें** आहेत. २ **बाजूचीं** व १ **वरचें**. बाहेर-ल्या बाजूच्यानें **स्फीनोम्याक्सिलरीखांचेचा** भाग होतो, आंतल्याबाजूच्या नें **नासिकाच्याखांचेचा** भाग होतो, आणि वरचें **स्फीनैद** अस्थीच्या आंगा-शीं जुळतें.

अक्षिकोशाच्या भागास **पांचआंगें** आहेत. ३ संयोग पावतात आणि २ मोकळीं आहेत. पुढलें **सुपीरियरम्याक्सिलरिशीं**, आंतलें **एथमैदाशीं**, आणि मागलें **स्फीनैदाशीं** अशीं जुळतात —दोन संधिरहित आंगांपैकीं, एक **वरचें** अक्षिकोशाची जमीन होतें, आणि दुसरें **बाहेरचें स्फीनोम्याक्सिलरी** खांचे कडे झुकलें आहे.

ह्याचा संधि ६ अस्थींबरोबर आहे. **स्फीनैद** व **एथमैद** हीं दोन करटीचीं आणि **सुपीरियरम्याक्सिलरी, इन्फीरियरतुरबिनेतेद, वोमर** आणि **संगतीचें अस्थि**.

जालास्थि. इन्फीरियरतराबिनेतेदबोन.

हा छिद्रयुक्त, पातळ आणि हलक्या अस्थीचा थर नासिकाच्या आंतल्या

भिंतीच्या खालच्या शिखेस बद्ध आहे, आणि कांहींसा त्रिकोणाकार व वांकडा आहे. ह्यास **दोनआंगें, तीनकांठ** आणि **तीन कोण** आहेत.

बाहेरचें आंग गोलबाह्य मधल्यामियेतसाची जमीन होतें. **आंतलें** गोलांतर खालच्या मियेतसाचें छत होतें.

पुढचा **कांठ** सुपीरियरम्याक्सिलरीच्या शिखेशीं जुळतो, व ल्याक्रिमल अस्थीशीं त्याचा संयोग आहे. **वरचाकांठ** उंचनीच व लांब, **प्यालेतच्या** शिखेशीं जुळतो. खालचा **कांठ** कटोळा, जाड व मोकळा आहे.

मागला **कोण** चिंचोळा आहे, तो तेरिगैदाच्या आंतल्या पडद्या पर्यंत गेला आहे. **पुढला** वरच्या म्याक्सिलरीशीं जुळलेला, नासिकाच्या खांचेच्या पुढच्या कांठापर्यंत गेला आहे. वरचा **कोण** गोल आहे, त्यास तीन संधिभाग आहेत. एक **ल्याक्रिमल** अस्थीशीं जुळून नाकाचा नळं पूर्ण करतो; दुसरा **एथमैदाशीं** जुळतो; आणि तिसरा वरच्या **म्याक्सिलरीशीं** जुळून **आंत्रम** विवराच्या आंतल्या भिंतीचा भाग होतो.

ह्याचा संधि चार अस्थींशीं आहे. **एथमैद, सुपीरियर म्याक्सिलरी, ल्याक्रिमल** आणि **प्यालेत.**

फालास्थि. वोमरबोन.

हें अस्थि पातळ चौपेलू नांगराच्या फाळासारखें आहे, आणि ह्याच्या योगानें नाकाच्या खांचेच्या पडद्याचा मागला आणि खालचा भाग होतो. वरचा कांठ **स्फीनैदाच्या** आंगाशीं जुळण्याकरितां रंद व फुलला आहे, आणि ह्याच कांठाचा पुढला भाग स्फीनैदाच्या रोस्त्रम बरोबर जुळण्याकरितां पोकळ झाला आहे. खालचा कांठ पातळ व उंचनीच सूपीरियरम्याक्सिलरी आणि प्यालेत ह्यांच्या संयोगानें झालेल्या शिखेशीं जुळतो. पुढच्या कांठावर एथमैदाच्या उभ्या पडद्याशीं आणि नाकाच्या कूर्चेशीं जुळण्याकरितां लहान अथवा मोठी खांचणी असते. मागला कांठ तीक्ष्ण आणि मोकळा, मागें नातिकाच्याखांचेचे दोन भाग करतो.

ह्याचा संधि ६ अस्थींशीं आहे; **स्फिनैद, एथमैद्, २ सुपीरियरम्याक्सिलरी, २ प्यालेत,** आणि **नाकाच्या पडद्याची कूर्चा.**

बाष्पास्थि. ल्याक्रिमलबोन.

हीं अस्थि दोन आहेत. हीं पातळ अंडाकार कांहींशीं नखाप्रमाणें अक्षिकोशाच्या आंतल्या भिंतीवर आहेत. प्रत्येक अस्थीस दोन **आंगें** व चार **कांठ** आहेत.

एका उभ्या शिखेनें **बाहेरल्या आंगाचे** दोन विभाग झाले आहेत. एक चापट अक्षिकोशाचा भाग होतो; दुसरा गोलांतर आहे, त्यांत **ल्याक्रिमलस्याक** म्हणजे अश्रुवाहिनीचा मोठा भाग राहतो.

आंतलेंआंग उंचनीच आहे, तें **एथमॅद** अस्थीच्या पुढल्या खळ्या होण्यास अंशभूत होतें; आणि नासिकाच्या खळग्याची भिंत, व नाकाचा नळ हेही त्याच्या योगानें होतात.

चार काठांस ह्या पुढील चार अस्थि जुळल्या आहेत,—दोन करटीच्या, **फ्रांतल** व **एथमॅद**; आणि **सुपीरियरम्याक्सिलरी**, व **इन्फीरियरतरबिनेतेद** ह्या मुखाच्या.

गंडास्थि. मेलरबोन.

हीं अस्थि दोन आहेत. हें चतुष्कोण असून फार बळकट आहे, आणि गालाचा उंचवटा ह्याच्याच योगानें झाला आहे. ह्याला दोन **आंगें** आणि चार **भाग** आहेत. ललाटास्थीशीं जुळण्याचा **फ्रांतल**, अक्षिकोशांचा **आर्बितल**, म्याक्सिलरी नांवाच्या अस्थीशीं जुळण्याचा **म्याक्सिलरी**, आणि जिगोम्याशीं जुळणारा **जिगोम्यातिक.**

बाहेरचें **आंग** गुळगुळीत व गोलबाह्य आहे, आणि त्यास एक दोन **मेलर** नामक छिद्रें असतात.

आंतलें **आंग** गोलांतर आहे, तें तेंपरल खांचेचा भाग होतें, व तेथें गुळगुळीत आणि वरच्या म्याक्सिलरीशीं जुळण्याच्या ठिकाणीं खरबरीत आहे.

फ्रांतल भाग अक्षिकोशाच्या बाहेरचा कांठ पूर्ण करण्याकरितां वर चढतो, आणि फ्रांतल अस्थीच्या बाहेरील कोणाशीं जुळतो.

अक्षिकोशाचाभाग जाड आहे. तो फ्रांतल भागापासून आंत झुकतो आणि स्फीनॅदाच्या मोठ्या पक्षाबरोबर जुळून कोशाचीबाहेरील भिंत पूर्ण करतो.

म्याक्सिलरी भाग त्यानांवाच्या अस्थीशीं जुळतो.

जिगोम्याटिकभाग इतरांपेक्षां अरुंद आहे, तो जिगोम्याबरोबर जुळतो. ह्याचा संधि चार अस्थींशीं आहे. ३ करटीचीं; फ्रांतल, टेंपरल आणि स्फीनेड; व १ मुखाचें सुपीरियरम्याक्सिलरी.

हन्वस्थि. इन्फीरियरम्याक्सिलरीबोन.

ह्या अस्थीची आकृति कमानीसारखी आहे. ह्यामध्यें खालचे दांत राहतात. ह्याचा एक आडवा क्षितिजसमांतर व दुसरा उभा असे दोन भाग आहेत. पहिल्या भागास आंग व दुसऱ्यास रेमस असें ह्मणतात.

बाहेरल्या आंगावर मधल्या दोन छेदक दंतांच्या मधून हनवटीपर्यंत एक शिखा जाते. मुलाच्या शरीरांत ह्या अस्थीचे दोन भाग असतात, त्यांचें संधिस्थान ही शिखा होय. ह्याच्या बाहेर एक खळगा आहे, आणि ह्या खळग्याच्या बाहेरील आंगास दुसरा खळगा आहे. ह्याच्या बाहेर तिर्कस छिद्र आहे, त्यास मेंतलफोरेमन ह्मणतात. त्यांतून मेंतल मज्जातंतु, आणि खालच्या दांताची धमनी हीं जातात. ह्या छिद्राच्या खालच्या बाजूस कारोनेड भागाच्या बुडाकडे वर व बाहेर जाणाऱ्या शिखेचा आरंभ होतो. ह्या शिखेस स्नायु बद्ध आहेत. ह्या आंगच्या मागल्या भागास म्यासेटर स्नायूसाठीं खरवरीत भाग आहे. आणि ह्याच्या आंतल्या आंगास फेशियलमज्जातंतु जाण्याकरितां लहान खांच आहे. ह्या अस्थीचें आंग आणि रेमस मिळण्याच्या जाग्यावर कोण आहे.

शिखेच्या मागें आंतल्या आंगास मध्यावर सिंफिसिस ह्मणून शिखा आहे, तिजबळ चार ग्रंथि आहेत. त्यांत दोन वर व दोन खालीं, आणि ह्यांच्या खालीं दोन खांचा आहेत. त्या ग्रंथींस स्नायु बद्ध आहेत. सिंफिसिस शिखेच्या बाहेरच्या आंगाकडे जाणारी मैलोहैयैद शिखा आहे, तिला त्याच नावचा स्नायु बद्ध आहे. तिच्या शेवटास सुपीरियर कन्स्त्रिक्तर स्नायु बद्ध आहे. शिखेच्या वर एक गोलांतर गुळगुळीत भाग आहे, त्यांत सबलिंग्वल ग्ल्यांद बसते, व खालीं एक खांच आहे तींत, सबम्याक्सिलरी ग्ल्यांद बसते.

बरल्याकांठांत दांत राहण्यासाठीं सोळा खांचा आहेत.

खालचा कांठ बोथट आणि गुळगुळीत आहे. त्याच्या मध्यभागीं खरबरी आहे.

रेमसावर दोन भाग आहेत, त्यांच्यामध्यें गोलांतर खांच आहे. पुढचा भाग **कारोनैद**, त्यास तेंपरल स्नायु बद्ध आहे. मागल्या बाजूस, ग्लीनैद खांचेशीं जुळण्याकरितां संधिभाग आहे, त्यास **कांदैल** म्हणतात, व त्याला बाहेरचा तेरिगैद स्नायु बद्ध आहे. रेमसाच्या आंतल्या आंगास इन्फीरियर दैंतल हें तिर्कस छिद्र आहे; ह्यांतून त्याच नांवाची धमनी व मज्जातंतु जातात. ह्या छिद्राच्या वरच्या उंचनीच भागास **तेंपरल** स्नायु बद्ध आहे आणि खालच्यास आंतला **तेरिगैदस्नायु** बद्ध आहे. कोणाच्या आंतल्या आंगास **तेरिगोम्याक्सिलरी** संधिबंधन बद्ध आहे.

ह्याचा संधि दोन संधिभागांनीं **तेंपरल** अस्थीबराबर आहे.

जिव्हास्थि. हैयैदबोन.

हें अस्थि U यू ह्या इंग्रजी वर्णासारखें आहे. ह्याचा जिभेशीं विशेष संबंध असल्यामुळें ह्यास कधींकधीं जिभेचें अस्थि म्हणतात. हें जिभेच्या बुडाजवळ आहे, व हनवटीच्या आणि कंठाच्या कठीण भागाच्यामध्यें सहज हातास लागतें.

ह्या अस्थीस **आंग**, २ **मोठीं शृंगें** आणि २ **लहान शृंगें** आहेत.

आंग चौपेलू, लहान, व पुढून मागें दबलेलें आहे. पुढची बाजू गोलबाह्य आहे, तिच्या मध्यावर उभी रेषा आहे, तिला स्नायु बद्ध आहेत.

मोठीं **शृंगें** मागें झुकलीं आहेत, व त्यांचे शेवट गोल आहेत.

लहान **शृंगें** आखूड आणि सरासरी गायदूम आहेत, व थोडीं तिर्कस आहेत. हीं, आंग आणि मोठीं शृंगें ह्यांच्या संयोगस्थानापासून निघतात.

नेमणुकीबाहेरचींअस्थि. आसान्त्रिक्रेत्रा.

हीं जास्ती अस्थि मस्तकामध्यें दोन अस्थींच्यामध्यें बहुधा कोणत्यातरी शिवणीवर असतात, व ह्यांचे कांठ दांत्यांनीं युक्त असतात.

मस्तकाच्या अस्थींचा एकमेकांशीं संबंध.

मस्तकाचीं आणि मुखाचीं अस्थि शिवणीच्या योगानें एकमेकांशीं जुळलीं आहेत. करटीच्या शिवणी **पांच** आहेत, त्यांत **तीन खऱ्या** आहेत, व दोहों मध्यें अस्थींचें एकमेकांवर फक्त आच्छादन आहे, म्हणून त्या खोट्या

आहेत. कारोनल, लांबदैदल, आणि साजितल ह्या खऱ्या शिवणी होत.

कारोनल शिवणीच्या योगानें फ्रांतल दोहों परैतलांशीं जुळतें. लांबदैदलच्या योगानें आक्सिपितल अस्थि दोहों परैतलांशीं जुळतें. साजितल ही कारोनलच्या मध्यापासून ल्यांबदैदलच्या मध्या पर्यंत पोंहचते; आणि दोहों परैतल अस्थींस एकमेकांशीं जुळविते.

आक्सिपितल आणि तेंपरल ह्यां मधील जोड ल्यांबदैदल शिवणीची पुरवणी होय.

स्केमस शिवणी कमानीसारख्या आहेत, आणि त्या तेंपरल व परैतल ह्यास एकमेकांशीं जुळवितात.

मस्तकाचें बाहेरील अंग.

ह्या भागाचे पांच देश केले आहेत.

वरचादेश अथवा माथा फ्रांतल अस्थीच्या उंचवट्यापासून आक्सिपितल अस्थीच्या टेंगळा पर्यंत, आणि तेंपरलखांचेच्या एक्या शिखेपासून दुसऱ्या शिखेपर्यंत पोंहचतो, आणि तो गुळगुळीत असून, त्यावर शिवणी आहेत.

खालचा देश अथवा बूड हें फार घोटाळ्याचें आहे; आणि ह्याची मर्यादा छेदकदंतांपासून आक्सिपितल अस्थीच्या टेंगळापर्यंत, व एक्या म्यास्तैद भागापासून दुसऱ्यापर्यंत अशी आहे. ह्याचे पुढला, मधला, आणि मागला, असे तीन भाग केले आहेत.

पुढलाभाग तालूची कमान होय. त्याच्या पुढें मध्यभागीं पुढलीं प्यालेतैनछिद्रें आहेत, आणि मागें प्रत्येक बाजूस मागलीं प्यालेतैनाछिद्रें आहेत.

मधल्याभागास नेरिगैद आणि म्यास्तैद भाग जुळीवणारी रेषा प्रत्येक बाजूची मर्यादा होते. मध्यभागीं आक्सिपितल अस्थीचा जाड भाग ह्मणजे म्यांडिबर प्रोसेस आहे. ह्याच्या मागल्या टोंकास पुढलीं कांदलैद छिद्रें आहेत त्यांतून ९ वा मज्जातंतु जातो. प्रत्येक बाजूस तेंपरल अस्थीचा [illegible] भाग आहे, त्यावर वेजैनल व स्तैलैद हे भाग दिसतात; ह्याच्या मागें दुसरा खांच आहे, तिचें, आक्सिपितलाच्या कांठाशीं जुळून मागलें [illegible] छिद्र झालें आहे. पीत्रसभाग, आक्सिपितलाचा जाड-

मस्तकाच्या पुढच्या देश.

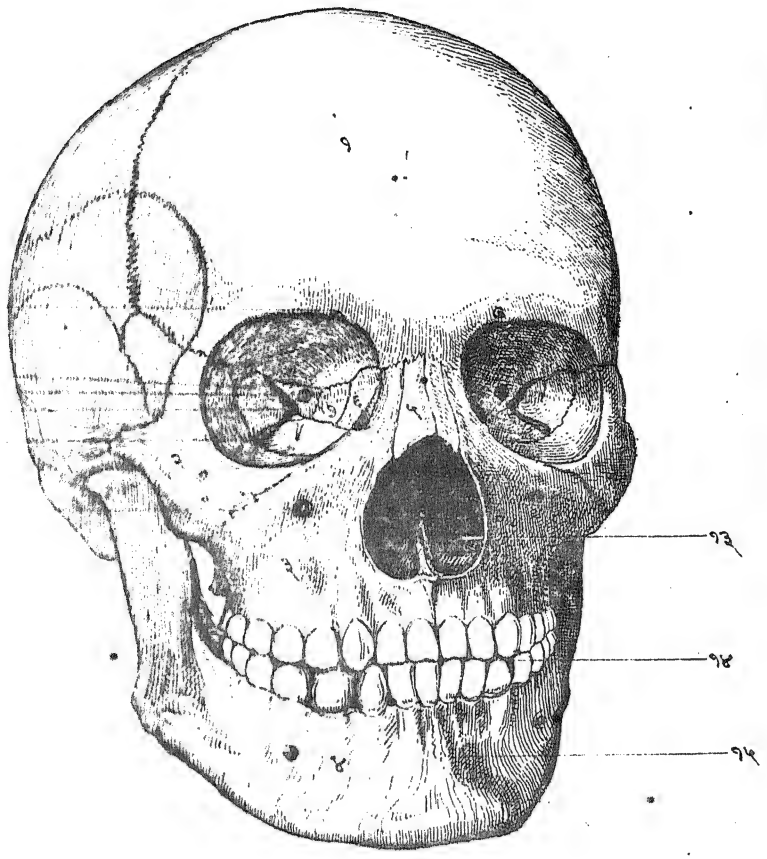

१ फ्रोनल. २ मेल्यर. ३ वरचें म्याक्सिलरी. ४ खालचें म्याक्सिलरी. ५ नेजल्. ६ ल्याक्रिमल. ७ एथमॉइद. (भासपूनम भाग). ८ स्फीनॉइद (मोठा पक्ष). ९ आप्टिक् छिद्र. १० स्फीनॉइदल् चीर. ११ स्फीनो म्याक्सिलरी चीर. १२ इन्फ्राआर्बितल् छिद्र. १३ नासिकांची पुढचीं छिद्रें. १४ दंत. १५ सिफिसिस मेंतें. १६ मेंनेल् छिद्र. १७ सुप्राआर्बितल् खंचणी किंवा छिद्र.

भाग आणि **स्फीनैद** ह्या अस्थींच्यामध्यें **मधलें फोरेमनल्यासरम** छिद्र आहे' त्यावरून **करातिद** धमनी जाते. **पीत्रस** भागाच्या आणि **स्फीनैदाच्या** मोठ्या पक्षाच्या लगत कांठावर, मागें व बाहेर जाणारी एक **खांचगी** आहे; तींत कर्णेंद्रियाच्या नळीचा कूर्चायुक्त भाग बसतो. ह्या देशांत आंतून बाहेर व पुढून मागें, पाहतां **ओवेली, स्पैनोजम, करातिकम,** आणि **स्तैलोम्यास्तैदियम** हीं छिद्रें आहेत. पुढें हा भाग नासिकाच्या मागल्या छिद्राशीं लागून आहे. तें छिद्र **वोमर** अस्थीनें दुभागलें आहे.

खालच्या देशाच्या मागल्या भागांत, **म्यास्तैद** भाग जुळविणारी रेषा आणि **आक्सिपितल** अस्थीचें टेंगूळ, ह्यांच्यामध्यें असणारे भाग आहेत. टेंगळापासून मोठ्या छिद्रापर्यंत जाणाऱ्या शिखेनें हा भाग दुभागला जातो, व त्याच शिखेपासून दोन वक्र रेषा बाहेर जातात. ह्या रेषांना व शेजारच्या भागाला स्नायु बद्ध आहेत. मोठ्या छिद्राच्या कांठावर व त्याच्या पुढील भागानजीक, आक्सिपितल अस्थीचे **कांदैल** ह्मणजे संधिभाग आहेत, त्या योगानें हें अस्थि पहिल्या मणक्याशीं जुळतें. ह्या संधिभागांच्या मागें प्रत्येक बाजूस एक खांच बहुधा छिद्र असतें, त्यास **मागलें कांदलैद** छिद्र ह्मणतात. आणि पुढें व बाहेरल्या आंगास एक असतें, त्याला **पुढलें कांदलैद** छिद्र ह्मणतात.

मस्तकाचा पुढला देश अथवा **मुख** अंडाकार आहे, आणि तें **फ्रांतल** अस्थीच्या उंचवट्या पासून हनवटी पर्यंत, आणि अक्षिकोशाचा बाहेरला **कांठ** व **रेमस** ह्या एका बाजूच्या भागां पासून, दुसऱ्या बाजूच्या त्याच भागांपर्यंत आहे. ह्यांत मुखाचा सर्व भाग येतो. वरून खालीं पाहतां जे भाग दिसतात ते.

कपाळाचे उंचवटे, लहान **खळगे, शिखा** आणि अक्षिकोशाचा **कांठ** आणि ह्याच्या आंतल्या तृतीयांश अंतरावर **फ्रांतलमज्जातंतु** व **सुप्राआर्बितल** धमनी हीं जाण्याकरितां **सुप्राआर्बितल छिद्र** असतें. अक्षिकोशाच्या वरच्या शिखेखालीं कोशाचे खळगे आहेत. कोशाच्यामध्यें नाकाचा उंचवटा व **कंटकतुल्यभाग** आहे. नाकाच्या खांचेच्या बाहेर **कनैनखांच, इन्फ्राआर्बितल छिद्र**, गालाचा उंचवटा, आणि त्याखालीं दांतांची **कमान**, हीं आहेत.

खालचें दाभाड मुखाची खालची मर्यादा आहे; त्यांत खालच्या दांतांची कमान व तिच्या खालच्या आंगास हनवटीचा उंचवटा आहे. ह्याच्या प्रत्येक बाजूस मेंतलछिद्र आहे. अक्षिकोशाच्या कांठाच्या आंतल्या तृतीयांश अंतरापासून खालच्या दाभाडाच्या आंगाच्या आंतल्या तृतीयांश अंतरापर्यंत लंबरेषा काढली, तर ती पांचव्या मज्जातंतूच्या मुखाच्या शाखांत वाट देणारी तीन छिद्रें सुप्राआर्बितल, इन्फ्राआर्बितल आणि मेंतल ह्यांना छेदील.

मस्तकाच्या बाजूच्या देशाचे तेंपरल, जिगोम्याटिक आणि म्यास्तैद असे तीन भाग केले आहेत.

तेंपरल भाग अथवा खांच हिची वरची व मागची मर्यादा तेंपरल शिखा, पुढची फ्रांतल अस्थीचा बाहेरील कोण व मेलर आस्थि आणि खालची मर्यादा जिगोमा आहे. ही खांच फ्रांतल, स्फीनैद ह्याचे मोठे पक्ष, पॅरिएत, तेंपरल ह्याचा स्क्वमस भाग, मेलर आणि जिगोमा ह्या अस्थींनीं बद्दल आहे, आणि तींत तेंपरल स्नायु व खोल तेंपरल धमनी व मज्जातंतु हे आहेत.

म्यास्तैद भाग खरखरीत असतो, तेथें त्यास स्नायु बद्ध होतात. त्याच्या कांहीं म्यास्तैदछिद्र, आणि खालीं म्यास्तैदभाग आहेत. त्याच्या पुढें कर्णद्रिसंबंधीतिलछिद्र, व त्याच्या पुढें ग्लीनैदखांच आहे, तिला वर जिगोम्याच्या मुळीची आणि पुढें त्याच्या ग्रंथीची मर्यादा होते.

जिगोम्याटिकखांच उंच नीच आहे. ती जिगोम्याच्या खालीं आहे. तिला पुढें वरची म्याक्सिलरीअस्थि, आंत तेरिगैद भागाचा बाहेरला पडदा, वर स्फीनैदाचे मोठेपक्ष, तेंपरल ह्याचा स्क्वमसभाग व तेंपरलखांच आणि बाहेर जिगोम्याचीकमान, व खालच्या दाभाडाचें रेमस, ह्या मर्यादा आहेत. बाहेरला तेरिगैद, तेंपरल व आंतला तेरिगैद, हे स्नायु, आणि त्यावरचा म्याक्सिलरीमज्जातंतु व आंतलीम्याक्सिलरी धमनी हे भाग ह्या खांचेंत राहतात. खांचेच्या आंतल्या व वरल्या भागास स्फीनोम्याक्सिलरी आणि तेरिगोम्याक्सिलरी चिरा आहेत. पहिली क्षितिजाशीं समांतर, स्फीनैद याचे मोठे पक्ष व वरची म्याक्सिलरी अस्थि ह्यांच्यामध्यें

मस्तकाचें बाजूचें अंग.

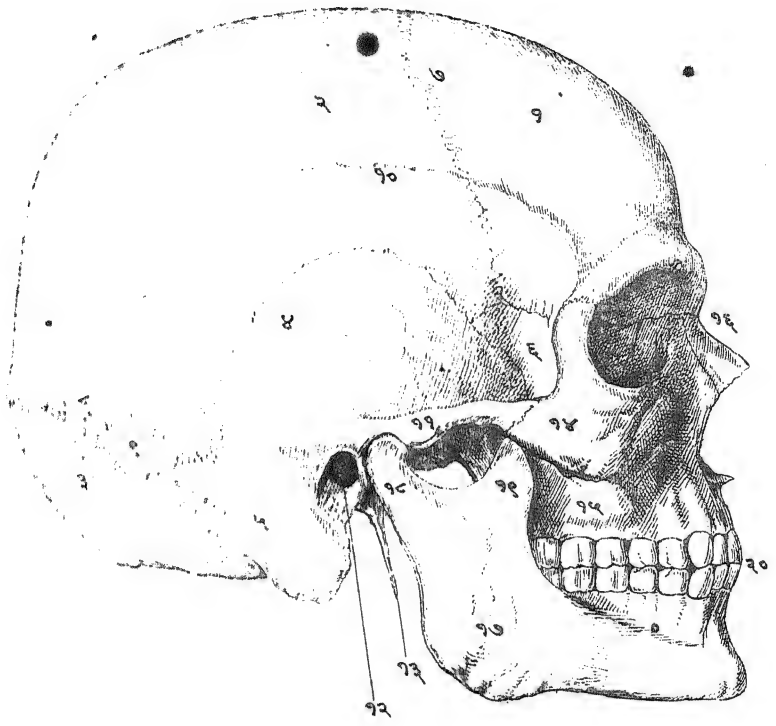

१ फ्रांतल् अस्थि. २ पॅरिनल. ३ आक्सिपितल्. ४ तेंपरल् अस्थीचा स्क्वेमस भाग. ५ म्यास्तेद भाग, ह्याची ह्या म्यास्तेद उंचवटा होतो. ६ तेंपरल् रवाच घटित करण्यांत अंशभूत होणारा स्फीनेद च्या मोठ्या पंखाचा भाग. ७ कोरोनल् शिवण. ८ ल्यांबदेदल् शिवण, हींत, ९ हें लहान वर्मियन् अस्थि आहे. १० तेंपरल् खाच मर्यादणारी तेंपरल् शिरवा. ११ जिगोमाची कमान. हिच्या खालीं जिगोम्यातिक् खाच आहे. १२ बाहेरील कर्णछिद्र. १३ तेंपरल् अस्थीचा स्केलेद भाग. १४ मेलर अस्थि. १५ वरचें म्याक्सिलरी. १६ नेजल् अस्थि. १७ खालचें म्याक्सिलरी अस्थि, अंक अस्थीच्या कोणावर मांडला आहे. १८ ह्या अस्थीची कांदेल. १९ कोरोनेद भाग. कांदेल् व कोरोनेद भाग हे अस्थीच्या उभ्या विभागाचे भाग आहेत. २० वरच्या च खालच्या दाभाडांचे दंत.

भाग. दुसरी उभी पहिलीशीं काटकोण करून **तेरिगैद** भाग व वरच्या म्याक्सिलरी अस्थींचा उंचवटा ह्यांनीं झाली आहे. ह्याच्या संयोगस्थानीं **स्फीनोम्याक्सिलरी खांच** आहे, तींत **रोतंदम, स्फीनोप्यालेटैन, तेरिगोप्यालेटैन, पोस्तीरियरप्यालेटैन,** आणि **विदियन** हीं पांच छिद्रें मिळतात. ह्या खांचेत आंतली म्याक्सिलरी धमनी आणि मेकलचा ग्यांग्लियन हे भाग आहेत.

मस्तकाच्या आंतल्या आंगाचे दोनभाग आहेत, ते **घुमट** आणि **बूड** हे होत. घुमटाच्या मध्यभागीं **लांजित्युदिनल सैनसाची** खांचणी आहे.

बुडावर **पुढला, मधला,** आणि **मागला** असे तीन खळगे आहेत.

पुढला खळगा अक्षि कोशांचें छत झाला आहे, हा तेथें गोलबाह्य आणि मध्यें गोलांतर आहे, व ह्याची मागली मर्यादा लहान पक्ष होत. ह्या खळग्यांत मेंदूचे पुढचे गड्डे बसतात. मध्यें **क्रिस्ताग्यालै,** त्यापुढें **सीकमछिद्र,** आणि प्रत्येक बाजूस छिद्रयुक्त पडदा आहे, ह्याच्या छिद्रांतून **आलफ्याक्तरी** व **भाफथालमिक** ह्यांच्या नाकांतल्या मज्जातंतूच्या शाखा जातात. ह्या छिद्रांच्या बाहेर प्रत्येक बाजूस पुढलें व मागलें **एथमैदलछिद्र** आहे. ह्या मागें **प्रोसेसस आलिवेरिस,** ह्याच्या बाजूस **आपूतिकछिद्रें** पुढले **क्लैनैद** भाग आणि करातिद धमनीच्या खांचण्या आहेत. हा खळगा **स्फीनैद, एथमैद** आणि **फ्रांतल** ह्या अस्थींनीं घटित आहे.

मधलाखळगा पुढच्याहून खोल आहे, तो पुढें **स्फीनैद** ह्याच्या लहान पक्षांनीं व मागें **तेंपरल** ह्याच्या **पीत्रस** भागांनीं मर्यादिला आहे, आणि **स्फीनैद** ह्याच्या आंगावरच्या खळग्यानें दुभागला आहे. हा खळगा **स्फीनैद** आणि **तेंपरल** ह्याचे **स्क्वेमस** व **पीत्रस** भाग ह्यांनीं घटित आहें, मध्यें **स्फीनैद,** ह्याच्या वरच्या बाजूस **पिच्युतरी** खळगा, ज्याला सेलातर्सिका म्हणजे तुर्कलोकांच्या खोगरासारखा भाग म्हणतात, तो आहे. त्याच्या प्रत्येक बाजूस आंतल्या **करातिद** धमनीच्या व **क्यावर्नससैनुसाच्या** खांचण्या आहेत. त्याच्या बाहेरच्या आंगास पुढून धरून मागल्या भागाकडे मधल्या खळग्यांत हीं पुढील चार छिद्रें आहेत; **स्फीनैदलचीर; रोतंदम, ओवेली, स्पैनोजम** आणि **ज्यासरम, मिदियम,** हीं छिद्रें. **पीत्रस** भागाच्या पुढच्या

आंगावर, खांचणी आहे ती फेलोपियैचे नळाशीं मिळणाऱ्या चिरेंत जाऊन सुटते, आणि शेंडयावर पांचवा मज्जातंतु जाण्याची खांच आहे, व ह्यामागें कसीरियनग्यांग्लियन राहण्याची लहान खांच आहे. मधल्या खळग्याच्या सर्व भागांत मेंदूचे मधले गड्डे वसतात.

मागला खळगा पहिल्या दोहोंपेक्षां मोठा आहे, तो आक्सिपितल, तेंपरल ह्याचे पीत्रस व म्यास्तैद भाग, आणि स्फीनैद व परैतल ह्यांचे लहान भाग ह्यांनीं घटित आहे. पीत्रसाचे मागलें आंग ही ह्याची पुढची मर्यादा होते. आणि ह्यांत पान्स, मेदल्ला, आणि सेरीबेलम हे भाग वसतात. मध्यें आक्सिपितलाचें मोठें छिद्र ह्मणजे फोरेमनम्याग्नम आहे त्याच्या बाजूस, दुसऱ्या मणक्याचें संधिबंधन बद्ध होण्या साठीं खरबरीत भाग व पुढचीं कांदलैद छिद्रें, ह्यांची मर्यादा आहे. पुढून मागें पाहातां छिद्रें दिसतात, तीं कर्णेंद्रियाचें आंतील छिद्र, मागलें ल्यासरेतेदफोरेमन; मोठ्या छिद्राच्या मागें लांब शिखा आहे, तिला फाल्क्तसेरिबेलै ह्मणजे सेरिबेलमाचा पडदा बद्ध आहे, शिखेच्यावर त्रांन्सवर्स लातरल सैनसांची खांचणी आहे.

अक्षिकोश. आर्बित.

अक्षिकोश हे मुखाच्या वरल्या आंगास चौपेलू पोंकळ सुळके आहेत, आणि नेत्रगोलक व अश्रुपिंड ह्यांचीं स्थानें होत. प्रत्येक कोशाचा आंस बाहेर झुकला आहे, तेव्हां दोहों बाजूंचे आंस आपूतिक छिद्रांतून वाढविले, तर ते सेलातरसिका ह्या खांचेवर परस्परांस दुभागतील.

फ्रांतलाचे अक्षिकोशाचे पडदे, व स्फीनैदाचे लहान पक्ष, ही कोशांची वरची मर्यादा; मेलरचा लहान भाग व वरच्या म्याक्सिलरीचे आणि प्यालेताचे अक्षिकोशाचे पडदे, ही खालची मर्यादा, ल्याक्रिमल एथमैदाचा आसडेनम नामक बाहेरचा पडदा, आणि स्फीनैदाच्या आंगाचा थोडा भाग, ही आंतील मर्यादा; आणि मेलर ह्याचा कोशाचा पडदा व स्फीनैदाचे मोठे पक्ष, ही कोशाची बाहेरची मर्यादा होय. ह्या खांचेंतील चिरावगैरे;--स्फीनैदल आणि स्फीनोम्याक्सिलरी चिरा; आपूतिक, पुढलें एथमैदल, व मागलें एथमैदल ही छिद्रें; इन्फ्राआर्बितल आणि नेजल नळ आणि सुप्राआर्बितल खांच.

नासिकाचाखळगा. नेजलफासा.

नासिकाचे खळगे दोन आहेत, ते मुखाच्या मध्यभागीं असून, पुढून मागें पसरले आहेत. **नेजल, एथमैद,** व **स्फीनैद,** हीं ह्या खळग्याची वरची मर्यादा; वरचें **म्याक्सिलरी** व **प्यालेत** ह्यांचे तालूचे भाग हीं खालची मर्यादा; वरचें **म्याक्सिलरी, ल्याक्रिमल,** खालचें **तरबिनेतेद** व **एथमैदाचें** मधलें आणि वरचें **तरबिनेतेद,** प्यालेत आणि **स्फीनैद** ह्याच्या **तेरिगैद** भागाचा आंतला पडदा, हीं बाहेरचीं मर्यादा होय. **वोमर** आणि **एथमैदाचा** उभा पडदा ह्यांनीं दोन खळगे निराळे झाले आहेत.

तीन **तरबिनेतेद** अस्थींच्या योगानें ह्या खळग्याचे तीन नळ झालें आहेत, त्यांस **मियेतस** ह्मणतात. वरचा नळ वरच्या व मधल्या **तरबिनेतेद** अस्थींच्या मध्यें; मधला मधल्या व खालच्या **तरबिनेतेद** ह्यांच्या मध्यें; आणि खालचा खालच्या **तरबिनेतेद** अस्थीच्या खालीं आहे. वरच्या नळांत एथमैदाचीं मागलीं छिद्रें व स्फीनैदल सैनसें मिळतात. मधल्यांत एथमैदाचीं पुढलीं छिद्रें, आंतमचा नळ आणि फ्रांतलसैनसें मिळतात; आणि खालचा सर्वांहून थोर त्यांत नाकाचा नळ व पुढलीं प्यालेतैन छिद्रें मिळतात.

पिंजर. (थोऱ्याक्स.) आणि ऊर्ध्वशाखास्थि.

स्तर्नम आणि फांसळ्या हीं पिंजराचीं अस्थि होत, आणि क्ल्याविक्ल, स्क्याप्युला, ह्यूमरस, रेदियस, अल्ना, कार्पस, मेताकार्पस आणि फेल्यांजिस, ह्यांच्या अस्थि हीं सर्व ऊर्ध्वशाखास्थि होत.

उरोस्थि. स्तर्नम्.

हें अस्थि पिंजराच्या मध्यावर आहे, व ह्याचा शोंक तिर्कस असून वरचें टोंक कण्यापासून थोड्या इंचाच्या अंतरावर आणि खालचें पुढें झुकलेलें. कण्यापासून बऱ्याच अंतरावर अशीं आहेत. हें अस्थि चापट असून ह्याजवर पांच आडव्या रेषा आहेत. त्यावरून मूळचे ह्याचे सहा तुकडे असतात, असें दर्शविलें जातें. हें अस्थिपुढें कांहींसें गोलबाह्य, मागें गोलांतर, खालीं बारीक, असें आहे. ह्याचे वरचा, मधला, आणि खालचा, असे तीन विभाग केले आहेत,

वरचाविभाग सरासरी चौपेलू असून वरच्या आंगास रुंद व जाड

आहे, आणि ह्या ठिकाणीं त्याचा कांठ गोलांतर आहे, आणि खालच्या आंगास मधल्या विभागाशीं जुळण्याच्या जाग्यावर अरुंद आहे. वरच्या प्रत्येक कोनावर **क्ल्याविकल** ह्या बरोबर जुळण्याकरितां एक खांच आणि प्रत्येक बाजूवर पहिल्या फांसळीची एक व दुसरीची अर्धी कूर्चा जुळण्याकरितां दोन लहान खांचा आहेत.

मधलाविभाग वरच्यापेक्षां बराच लांब आहे, व मध्यें रुंद आणि दोहों टोंकांस कांहींसा अरुंद आहे. ह्याच्या प्रत्येक बाजूस संधीच्या सहासहा खांचा आहेत. त्यांत दुसऱ्या फांसळीचा खालचा अर्धा भाग, पुढच्या चोहोंचे सगळे, आणि सातवीचा वरचा अर्धा भाग असे बसतात.

खालचाविभाग तरवारीसारखा व सर्वांहून लहान आहे. हा निरनिराळ्या आकृतीचा असतो, व ह्याच्या प्रत्येक बाजूस सातव्या फांसळीच्या कूर्चेच्या खालच्या अर्ध्या भागाच्या संधीची खांच आहे. तिसऱ्यास **एन्सिफार्म कूर्चा** म्हणतात.

ह्याचा संधि १६ अस्थींबरोबर आहे. २ क्याविकल व १४ फांसळ्या.

फांसळ्या. रिब्स्.

फांसळ्या प्रत्येक बाजूस १२ आहेत, त्यांत ७ स्तर्नमाशीं जुळल्या आहेत, त्यांस **खऱ्या**; व पांच न जुळणाऱ्या आहेत., त्यांस **खोट्या** फांसळ्या म्हणतात. आणि शेवटल्या दोन सर्वांहून अखूड त्यांस **फ्लोटिंग** म्हणजे तरत्या फांसळ्या म्हणतात. फांसळ्या पहिली पासून आठवी पर्यंत लांब होत गेल्या आहेत. नंतर आठवीपासून बारावीपर्यंत उत्तरोत्तर अखूड होत गेल्या आहेत. त्यांची रुंदी पहिली पासून शेवटची पर्यंत कमी होत गेली आहे. शेवटल्या दोन निराळ्या करून बाकी सर्व मागल्यांपेक्षां पुढल्या टोंकांस रुंद आहेत. पहिली फांसळी क्षितिजाशीं समांतर आहे. बाकीच्या थोड्या बहुत तिर्कस आहेत, यामुळें त्यांचीं पुढलीं टोकें मागल्यांपेक्षां खालीं आहेत. प्रत्येक फांसळीला आंतलें व बाहेरलें **आंग**, वरचा व खालचा **कांठ** आणि दोन टोकें आहेत; आणि पिंजराच्या कमानीशीं मिळण्याकरितां ती वाकडी होऊन मुरगाळली आहे, तेव्हां ती खालच्या कांठावर ठेविली असतां, तिचें कमानाकार दोंक वर येतें, आणि दुसरें जमीनीवर सपाट बसतें.

पिंजर अथवा छाती.

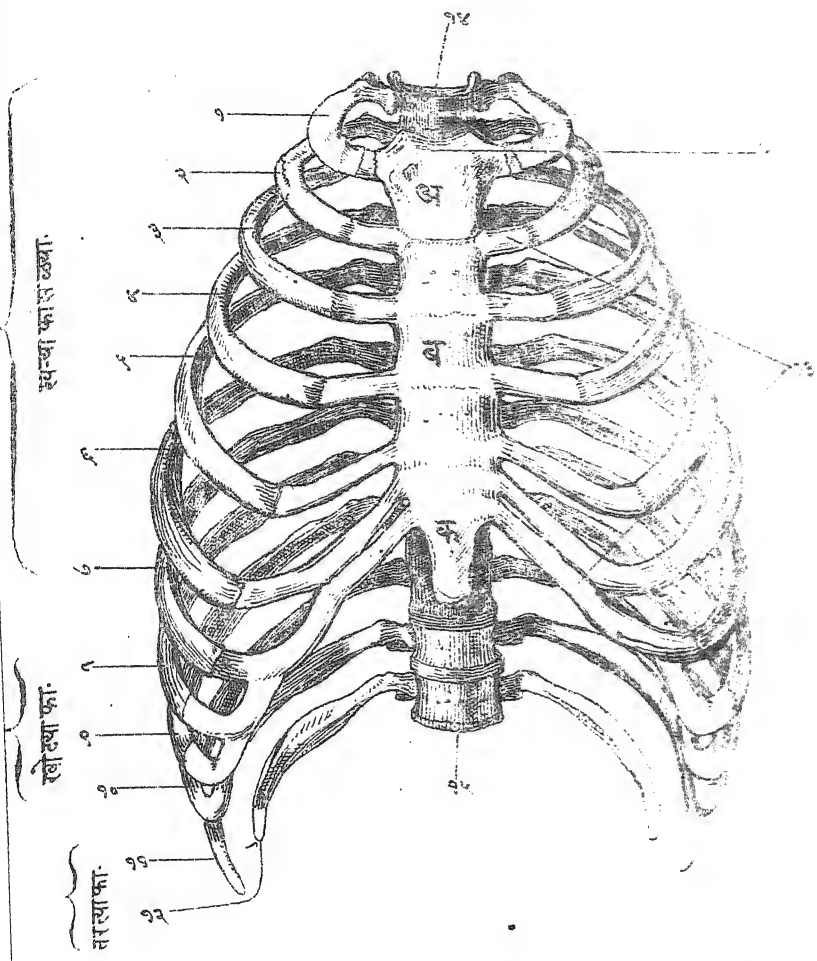

* तीन तुकड्यांनी घटित स्तर्नम. अ. १ला तुकडा. ब. २रा तुकडा. क. ३रा तुकडा. अथवा एन्सिफार्म कूर्चा. १ पासून १२ पर्यंत फासळ्या; ७ खऱ्या, खोट्या. आणि तरंगा. हे त्यांचे तीन वर्ग. १३ फासळ्यांच्या कूर्चा. १४ पाठीचा १ला मणका. १५ पाठीचा शेवटला मणका.

बाहेरीलअंग गोलबाह्य आणि **आंतील** चापट आहे. तें पूरा बरोबर भिडतें, वरचा कांठ गोल आणि खालचा बारीक आहे, त्याच्या मागल्या अंगास **इन्नरकास्तल** रक्तवाहिन्या व स्नायु ह्यांसाठीं खांचणी आहे. कण्याकडच्या टोकाजवळ फांसळीचा भाग एकाएकीं जास्ती वांकला आहे, आणि वांकाजवळ बाहेरच्या अंगावर एक खरवरीत तिर्कस शिखा आहे, तो फांसळीचा **कोण** होय. कोणाच्यामागें खरबरीत उंचवटा आहे, तीच फांसळीची ग्रंथि. ह्या ग्रंथीच्या खालीं बुडाजवळ गुळगुळीत संधिभाग आहे, तो फांसल्या आणि डेजारच्या मणक्यांचे पक्षतुल्य भाग, ह्यांचा संयोग करितो. मणक्याकडचें टोंक पसरलें आहे, त्यास फांसळीचें **डोकें** म्हणतात. ह्या भागाच्या व ग्रंथीच्या बाहेर व खालीं मान आहे. डोक्याच्या टोकाजवळ अंडाकार संधिभाग आहे, त्याचे एका शिखेच्या योगानें दोन भाग झाले आहेत, त्यांस मणक्याचे लगतचे कांठ जुळतात.

१ली, २री, १०वी, ११वी, आणि १२वी, ह्या फांसळ्या असाधारण आहेत. पहिली फांसळी शिनजाशी समांतर, चापट, रुंद, व सर्वांहून अखूड, पिंजराच्या वरच्या अंगास आहे. तिची आंगें इतर फांसळ्यांप्रमाणें पुढें व मागें न झुकतां, वर आणि खालीं झुकलीं आहेत. वरच्या आंगच्या पुढच्या एक तृतीयांश अंतरावर आतल्या कोठाजवळ एक ग्रंथि आहे, तिला पुढला स्कलीनस स्नायु बद्ध आहे. ग्रंथीच्यापुढें व मागें एक उथळ खांचणी आहे, त्यांत पुढलींत सबक्लेवियन शीर व मागलींत सबक्लेवियन धमनी हे भाग परस्पर बसतात. मागल्या कोनावर गुळगुळीत संधिभाग आहे, त्यास पाठीच्या पहिल्या मणक्याचा पक्षतुल्यभाग जुळतो. ह्या फांसळीला कोण नाहीं व हिच्या डोक्यावर एकच संधिभाग आहे.

दुसरी वहुतकरून पहिली सारखीच आहे, व तिच्या बाहेरल्या आंगास खरवरीत भाग आहे.

दाहवीच्या डोक्यावर एकच संधिभाग आहे.

आकरावी व **बारावी** ह्या फांसळ्यांच्या डोक्यांवर एकच संधिभाग आहे, व त्यांस मान व ग्रंथि नाहींत; आणि प्रत्येकीचें पुढचें टोंक बारीक व मोकळें आहे. अकरावीला कोणाची खूण आहे; परंतु बारावीला नाहीं.

फांसळ्यांच्याकूर्चा. कार्टिलेज.

ह्यांच्या योगानें फांसळ्या पिंजराच्या पुढल्या भागापर्यंत पोंचलेल्या, आणि पिंजराचा लवचिकपणाही मुख्यत्वेंकरून ह्यांच्या योगानेंच सिद्ध होतो. कूर्चा फांसळ्यांकडच्या टोंकांजवळ रुंद आहेत, परंतु दुसऱ्या टोंकांकडे चिंचोळ्या म्हणजे गायदूम होत गेल्या आहेत; त्यांचा रुंदी पहिली पासून शेवटली पर्यंत कमी होत गेली आहे. त्यांची पाहिजे पासून सातवी पर्यंत जास्ती होत गेली आहे. पुनः सातवीपासून शेवटल्या कूर्चेपर्यंत कमी होत गेली आहे. पहिल्या दोन फांसळ्यांच्या कूर्चा दोनतीन ओळी समांतर आहेत; बाकीच्या उत्तरोत्तर वर झुकल्या आहेत. वरच्या सात कूर्चा स्तर्नमाशीं जुळतात; त्यांच्या खालच्या तीन आहेत त्या त्यावरच्या वरच्या कूर्चांशीं जुळतात; आणि खालच्या दोन फार अरुंद, बारीक टोंकाच्या व मोकळ्या असतात.

जत्रु. क्लॅव्हिकल्.

हें अस्थि लांब इतालिक *S* एस ह्या वर्णाच्या आकारानें आहे. आणि पिंजराच्या वरच्याबाजूस **स्तर्नम** ह्याच्या वरच्या विभागापासून खांद्याच्या टोंकापर्यंत लांब आहे, व एथें **स्क्याप्युलाशीं** जुळतें.

ह्या अस्थीचें स्थान किंचित् तिर्कस आहे; **स्तर्नमा**कडचें टोंक, **स्क्याप्युला** कडच्या टोंकापेक्षां कांहींसें खालीं, व पुढें झुकलें आहे; आणि अस्थीचे बांक असे आहेत, कीं **स्तर्नमा**कडच्या टोंकास गोलाकारानें पुढें गेलें, आणि **स्क्याप्युला** कडच्या टोंकास गोलांतरता पुढें गेलें. ह्या अस्थीचा **स्तर्नमा** कडचा अर्धभाग गोल अथवा सरासरी चौपेल आहे, आणि त्याच्या शेवटास रुंद संधिभाग आहे. स्क्याप्युला कडचा अर्धभाग, बरोबर त्याचा चापट, व टोंकाकडे रुंद आहे, आणि संधिभाग थोड्या अंशास खालीं आहे. नळीच्या वरचें आंग गुळगुळीत गोलबाह्य आणि काहीं भागावर सहज हातास लागण्यासारखें आहे. खालचें आंग **सबक्लेवियस** स्नायु बद्ध होण्यासाठीं खोल झालें आहे, खालच्या आंगावर **स्तर्नमा**कडच्या बाजूस संधिबंधन बद्ध होण्यासाठीं खरबरीत उंचवटा आहे, आणि ह्याच कारणास्तव दुसऱ्या टोंकाकडे एक ग्रंथि व शिखा आहे. खालच्या आंगास पुष्ठाच्या

स्कंधास्थि. पृष्ठभाग.

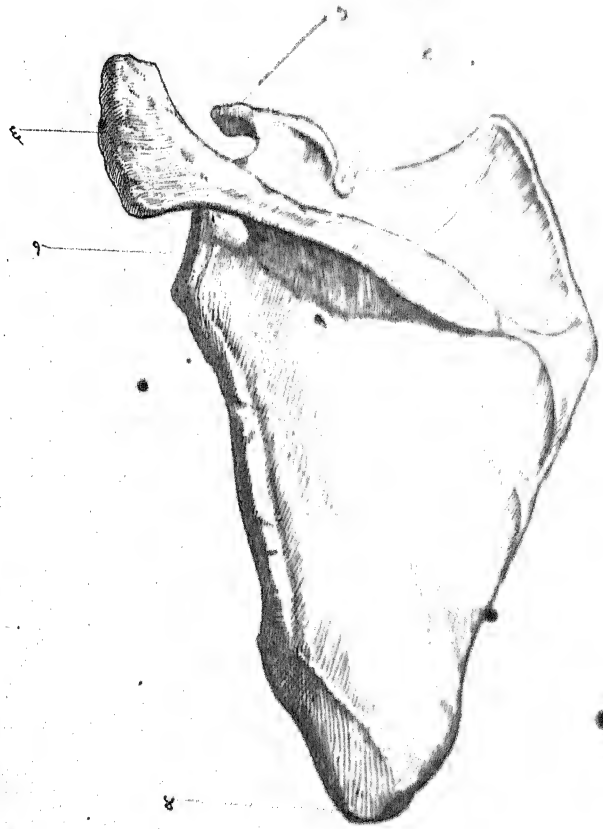

१ डोकें. (ग्लीनॉइड खांच.)
२ बूड.
३ वरचा कोण.
४ खालचा कोण.
५ कंटक.
६ अक्रोमियन भाग.
७ कोरॅकॉइड भाग.
८ सुप्रा स्कंधास्थिउर खंचणी.

रक्तवाहिन्या साठीं छिद्र आहे. पुढच्या कांठाचा **स्तर्नमा** कडचा अर्धभाग रुंद व गोलबाह्य आणि **स्क्याप्युला** कडचा अर्धभाग अरुंद व गोलांतर आहे. पहिल्यास **पेक्तोरेलिसमेजर** व दुसऱ्यास **देलतैद** स्नायुबद्ध आहे.

मागल्या कांठाचा आंतील $\frac{२}{३}$ रुंद व खोल गोलांतर आहे, त्यास **स्तर्नोहियेद** स्नायु बद्ध आहे; बाहेरील $\frac{१}{३}$ अरुंद गोलबाह्य व उंचनीच आहे, त्याला **त्रपीजियस** स्नायु बद्ध आहे. ह्याचा संधि स्तर्नम, पहिल्या फासळीची कूर्चा, आणि स्क्याप्युला, ह्यांबरोबर आहे.

अंसफलक. स्क्याप्युला.

हें चापट त्रिकोणाकार अस्थि पिंजराच्या मागें आहे, व ह्यानें दुसऱ्या फांसळी पासून सातव्या फांसळीपर्यंत जागा व्यापली आहे. ह्याला पुढलें व मागलें आंग; वरचा, खालचा व मागला कांठ; पुढचा, वरचा व खालचा कोण आणि भाग आहेत.

पुढचें आंग म्हणजे **सबस्क्याप्युलरफासा** हें गोलांतर आणि उंचनीच आहे, आणि ह्यावरून वर व बाहेर जाणाऱ्या कित्येक शिखा आहेत. वरच्या कोणाजवळचा त्रिकोणाकार भाग सोडून ह्या आंगाचा बाकी सर्व भाग **सबस्क्याप्युलेरिस** स्नायूनें भरला आहे.

मागलें आंग म्हणजे पृष्ठभाग गोलबाह्य आहे. त्याचे कंटकतुल्य भागानें लहानमोठे दोन खळगे झाले आहेत. ह्यांत वरचा **सुप्रास्पैनस** आणि खालचा **इन्फ्रास्पैनस** खळगा होय.

वरचा कांठ पातळ, गोलांतर आणि दुसऱ्यापेक्षां अखूड आहे. त्याच्या एकाटोंकास वरचा कोण व दुसऱ्या टोंकास **कारेकैद** भाग आहे. त्याच्या भुजार्भागाकडच्या टोंकाजवळ **सुप्रास्क्याप्युलरखांच** आहे, ती कांहीं अंशीं **कोरेकैद** भागानें झाली आहे, आणि तींतून **सुप्रास्क्याप्युलर** मज्जातंतु जातो.

खालचा म्हणजे काखेचा **कांठ** जाड आहे, व ह्यावर पुष्कळ खांच खळगे आहेत; वर **ग्लीनैद** खाचे जवळ आणि खालीं खालच्या **कोणा** जवळ हा कांठ संपतो. ह्या खांचेलगत खालच्या आंगास एक खरबरीत शिखा आहे, तिला **त्रैसेप्स** स्नायूचें लांब डोकें बद्ध आहे. ह्याकांठाच्या

मागल्या आंगावर वरतीं खळगा आहे, त्याला **तीरिसमेजर** आणि पुढच्या आंगावर खालीं खोल खांचणी आहे, तिला **तीरिजमेजर** हा स्नायु बद्ध आहे. ह्या कांठाच्या मागल्या आंगाच्या खालच्या तृतीयांशाला हा हाच स्नायु बद्ध आहे.

मागला कांठ तिहींमध्यें सर्वांहून लांब, पाठीच्या कण्याकडे झुकला आहे, हा जाडीपणा विषयीं मध्यम आहे, व गोलबाजू असून त्याला किंचित स्नायु-बद्ध आहेत.

पुढचाकोण अस्थीच्या सर्व भागांहून जाड, हाच त्या अस्थीचें डोकें होतें; ह्या खालीं आकुंचित भाग आहे, त्यास **मान** म्हणतात. डोक्यावर अंडाकार **ग्लीनैदखांच** हा संधिभाग आहे, तिचें आंगीक टोक वर झुकलें आहे, आणि शेंड्या जवळ खरबरीत खांच आहे, तिला बैसप्स स्नायूचें लांब तेंदन बद्ध आहे.

वरचा कोण पातळ आणि टोंकाचा आहे.

खालचाकोण तीरिजमेजर व लातिसिमसदारसीचें तेंदन फिरण्याचा वर्सा हे बद्ध होण्याकरितां जाड व गुळगुळीत आहे. ह्या कोणाच्या मागें व वर, काखेच्या कांठाच्या मागल्या आंगावर, रुंद खरबरीत भाग आहे. त्यास **तीरिजमेजर** स्नायु बद्ध आहे.

ह्या अस्थीचा **कंटकतुल्यभाग** ह्याच्या पृष्ठभागावर आडवा आला आहे, ह्याची आकृति त्रिकोण आहे, आणि **त्रपीजियस** स्नायूचें पंखा सारखें तेंदन फिरण्याकरितां, ह्याच्या मागल्या कांठाजवळ जो त्रिकोणाकार गुळगुळीत भाग आहे, तेथें ह्याचा आरंभ होतो; व खांद्याच्या टोकाजवळ अक्रोमियन भाग आहे, हाच ह्याचा शेवट होय. आरंभापासून थोडक्या अंतरावर जेथें कंटकतुल्यभाग लागतो तेथें एक ठळक ग्रंथि आहे, तीच त्रपीजियस स्नायूच्या बद्ध स्थानाच्या शेवटाची मर्यादा आहे. कंटकतुल्यभागाचा वरचा कांठ खरबरीत व त्वचेवरून सहज स्पर्शास येतो, व त्याचे दोन ठळक कांठ आहेत, त्यांत वरच्याला **त्रपीजियस** व खालच्याला **देलतैद** स्नायु बद्ध आहे. कंटकतुल्यभागाच्या आंगांनी **सुप्रा** व **इन्फ्रास्पैनसफासा** नामक खांचा पूर्ण होतात.

डावें भुजास्थि. पुढचें अंग.

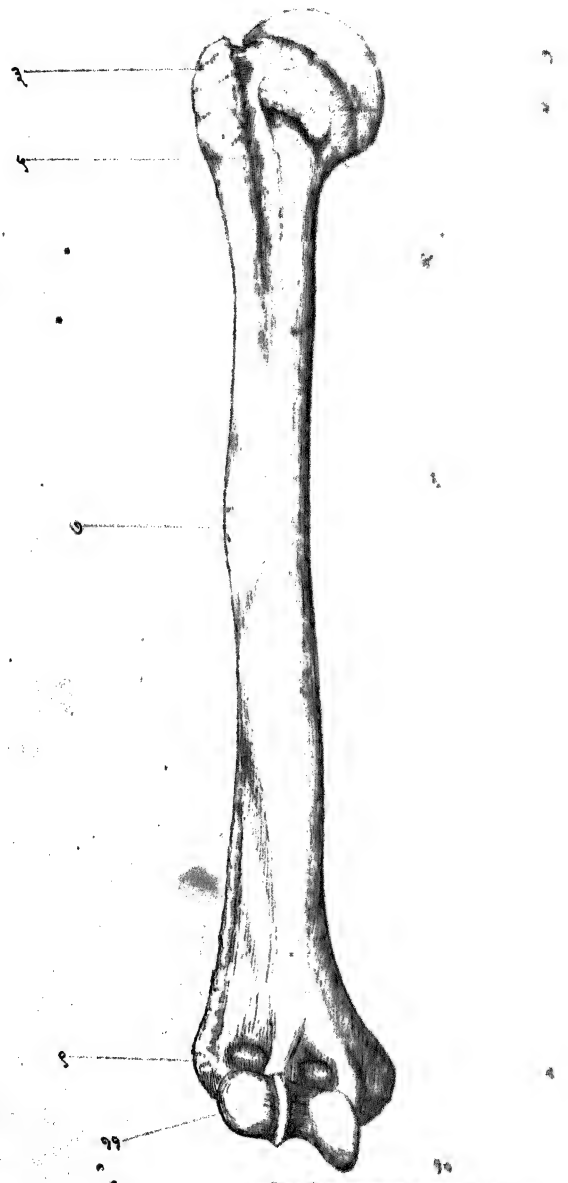

१ डोकें.
२ मान.
३ मोठा उंचवटा.
४ लहान उंचवटा.
५ बेसिपितल खंचणी.
६ नळी.
७ देहसेंद स्नायुसाठीं खरबरीत स्थान
८ आंतील कांदेल
९ बाहेरील कांदेल.
१० कण्पीसारखा संधिभाग.
११ रेडियस साठीं संधिभाग.

आक्रोमियनभाग कांहींसा त्रिकोणाकार आहे, व वरून खालीं चापट झाला आहे, तो ग्लीनैद खांचेवर आलेला आहे. वरचें आंग खरबरीत आहे, तें त्वचेवरून सहज स्पर्शास येतें. खालचें आंग गुळगुळीत व खांद्याशीं लगत आहे; आणि दोंकाजवळ क्लाविकलासाठीं संधिभाग आहे.

कोरॅकैद हा जाड, गोल आणि वांकडा अस्थीचाभाग स्क्याप्युलाच्या मानेजवळ सुरू होतो, आणि ग्लीनैद खांचेवर कमानी सारखा येतो; तो सुमारें दोन इंचलांब व फार जाड आहे, व त्यास पुष्कळ स्नायु व संधिबंधनें बद्ध आहेत.

त्याचा संधि **क्लाविकल** आणि **ह्यूमरस** ह्यांशीं आहे.

भुजास्थि. ह्यूमरस.

हें अस्थि लांब आहे, ह्मणून ह्याचे **नळी** आणि दोन **शेवटें** असे विभाग केले आहेत.

वरच्याशेवटास गोल डोकें आहे. त्याखालीं, सभोंवतीं आकुंचित झालेला भाग, त्यास **मान** असें ह्मटलें आहे. तो आणि **मोठें** व **लहान टेंगळ** असे भाग आहेत. मोठें टेंगूळ, लहान टेंगळापासून **बैसिपितल** खांचेनें वेगळें झालें आहे. त्या खांचेंत **बैसेप्स** स्नायूचें लांब तेंदन बसतें. डोक्याच्या खालीं ह्या खांचेचे कांठ वर उचललें आहेत; त्यांस मागील व पुढील **शिखा** अशीं नांवें आहेत. त्यांपैकीं मागलीस, **ल्याटिसिमसदार्सै**, व **तीरीटमेजर**, ह्या स्नायूंचीं **तेंदनें** लागलीं आहेत, आणि पुढलीस **पेक्टोरेलिसमेजरचें तेंदन** लागलें आहे. टेंगळांच्या खालीं आकुंचित झालेला अस्थीचा भाग अपघातानें भंग पावतो, ह्मणून त्यास शस्त्रविद्येच्या संबंधानें मान ह्मणतात; येणें करून हिचा त्या अस्थीच्या खऱ्याना नेपासून भेद झाला आहे.

त्या अस्थीची **नळी** वर त्रिकोणाकार, आणि खालीं पुढून मागें चापट होत गेली आहे. नळीस **आंतला, बाहेरला**, व **पुढला**, असे तीन **कांठ** व **आंतलें, बाहेरलें**, व **मागलें**, अशीं **तीनआंगें** आहेत. बाहेरल्या आंगास मध्यावर खरबरीत त्रिकोणाकार उंचवटा आहे. त्याला **देलतैद** व त्याच्या प्रत्येक बाजूस गुळगुळीत खोलगा आहे, त्यास **ब्रेकियेलिसअंतैकस** ह्मा

ब्रेकियेलिस स्नायु बद्ध होण्यासाठी एक खांचणी आहे. नळीच्या आंतल्या आंगास पोषक छिद्र आहे. मागल्या आंगास बेसेप्स स्नायूचें आंतलें व बाहेरलें डोकें बद्ध आहे.

खालचें शेंवट पुढून मागें चापट आहे, यावर लांब संधिभाग आहे. तो एका शिखेनें दुभागला आहे, त्यापैकीं बाहेरला भाग गोल उंचवट्यासारखा आहे, तो रेदियस बरोबर जुळतो. आंतला, गोलांतर कप्पीसारखा आहे, तो अल्ना बरोबर जुळतो. संधिभागापलीकडे प्रत्येक बाजूस कांदिल्ल म्हणजे उंचवटा आहे, त्यांपैकीं आंतला अधिक लांब आहे. दोन कांदिलांपासून वर चढणाऱ्या दोन शिखा आहेत, त्यांपैकीं बाहेरची फार ठळक आहे. ह्या उंचवट्यांस व शिखांस स्नायु बद्ध आहेत. कप्पीसारख्या संधिभागापुढें एक खळी आहे. तींत अल्नाचा कारोनैद भाग हात अखडलांना बसतो, आणि मागें दुसरी खळी आहे, तींत हात लांबवितांना अल्नाचा ओलिक्रेनन भाग बसतो. ह्या खळ्यांच्या लगत वर संधिबंधनें बद्ध आहेत.

ह्याचा संधि स्कयाप्युलाची ग्लीनैदखांच, अल्ना आणि रेदियस ह्यांशी आहे.

कूर्परास्थि. अल्ना.

अल्ना ह्या लांब अस्थीचे नळी आणि शेंवटें असे विभाग केले आहेत. वरचें शेंवट मोठें त्याच्याच योगानें मुख्यतेकरून कोपराचा संधि झाला आहे; खालचें शेंवट लहान आहे. तें एका कैत्रोकातिलेगानें मणगटाच्या संधीपासून निराळें झालें आहे.

वरच्या शेंवटावर ह्यूमरसावरोबर जुळण्याकरितां मोठी गोलांतर अर्ध चंद्राकार खांच आहे. ती मोठीसिगमैदखांच होय. आणि बाहेरच्या आंगास, रेदियस बरोबर जुळण्याकरितां लहानसिगमैदखांच आहे. मोठ्या सिगमैद खांचेच्यामागें ओलिक्रेनन भाग, व पुढें टोकाचा व खरबरीत त्रिकोणाकार बुडाचा भाग कारोनैदप्रोसेस, तिजवर चढून आला आहे. लहान सिगमैद खांचेमागें व ओलिक्रेननापासून गाळी शुकलेला, असा एक त्रिकोकार उंचनीच भाग आहे तो, अंकोनियस स्नायू करितां योजि-

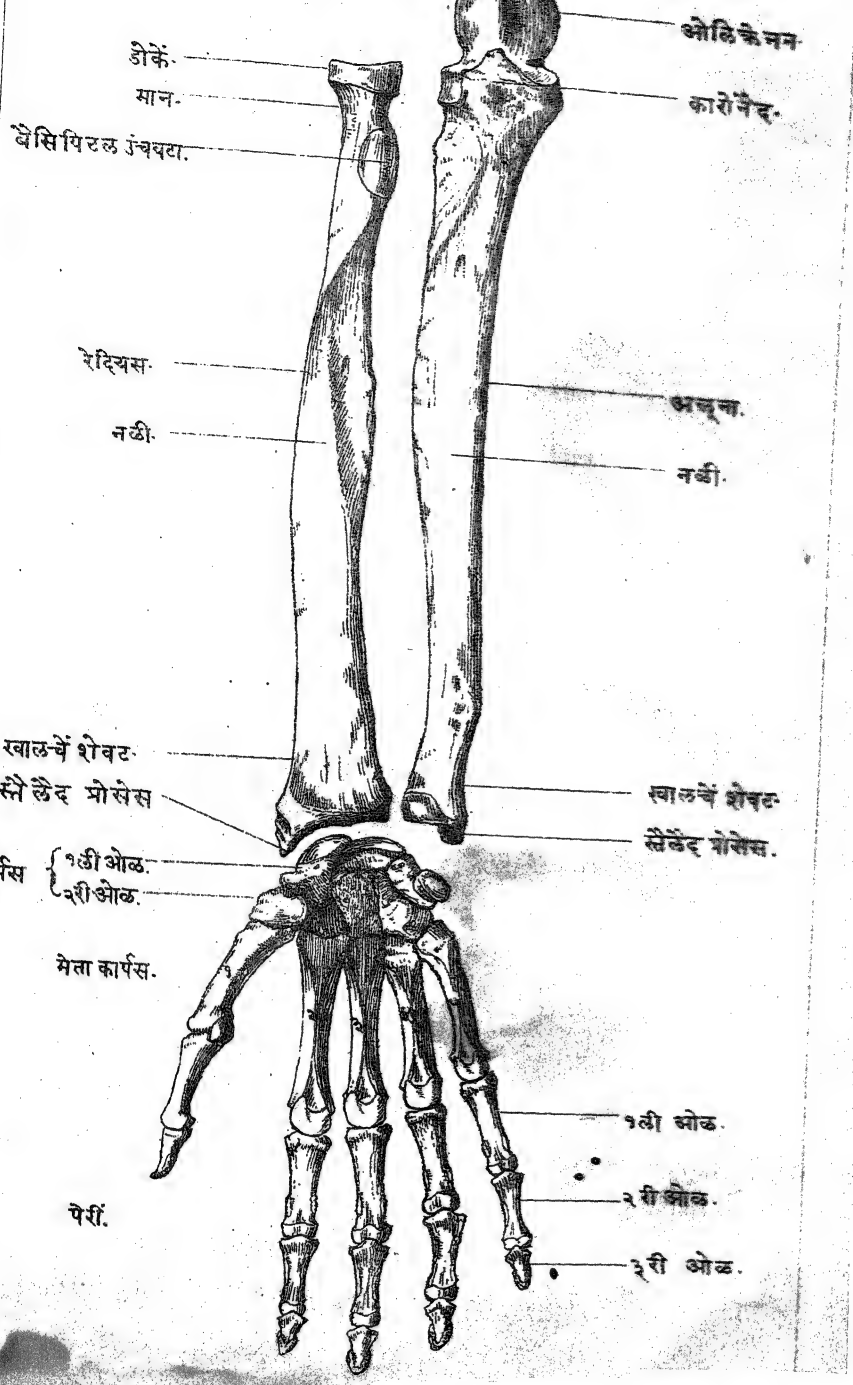
ओलिक्रेनन.
कोरोनॉइद.
कोकें.
मान.
बेसिपिटल उंचवटा.
रेडियस.
नळी.
अल्ना.
नळी.
खालचें शेवट.
स्टैलैइद प्रोसेस
खालचें शेवट.
स्टैलैइद प्रोसेस.
कार्पस
१ली ओळ.
२री ओळ.
मेटा कार्पस.
१ली ओळ.
२री ओळ.
३री ओळ.
पेरी.

ला आहे, आणि ओलिक्रेनन ह्याच्या मागल्या आंगास एक गुळगुळीत त्रिकोणाकार, व त्वचेवरून सहज स्पर्शास येणारा भाग आहे. ह्याच्या वरल्या आंगास **ट्रैसेप्स** स्नायु बद्ध होण्यासाठीं चौपैलू भाग आहे.

नळीचा आकार त्रिकोण आहे, व तिला पुढलें, मागलें, व आंतलें अशीं तीन आंगें व तीन कांठ आहेत.

पुढीलआंगाचा तीन चतुर्थांश भाग, **फ्लेक्सरप्रोफंदसदिजितोरम**, ह्या स्नायूनें आछादिला आहे, आणि ह्याखालीं एक शिखा व **प्रोनेतरक्वाद्रेतस** स्नायू करितां खांच हे भाग आहेत. मध्याच्या कांहींसें वर पोषक धमनीचें छिद्र आहे. **मागल्याआंगास** वर **अंकोनियस** स्नायू करितां उंचसखल, त्रिकोणाकार, दबलेला भाग आहे; त्याच्या खालच्या मर्यादेस एक तिरकस शिखा आहे; तिच्या खालीं स्नायु बद्ध होण्यासाठीं पुष्कळ खांचण्या आहेत; **आंतलेंआंग** बहुतकरून सारें **फ्लेक्सरप्रोफंदसदिजितोरम** ह्या स्नायूनें आछादित आहे. पुढचा कांठ गोल, त्याच्या खालच्या चतुर्थांश भागावर **प्रोनेतरक्वाद्रेतस** ह्या स्नायूचा आरंभ होतो. मागला कांठ अधिक ठळक आहे, त्यास **फ्लेक्सर** व **एक्स्तेन्सरकार्पैअल्नेरिस** हे स्नायु बद्ध आहेत; हा कांठ वरच्या शेवटाकडे त्वचेवरून सहज स्पर्शास येणारा जो त्रिकोणाकार भाग ओलिक्रेनन तोच होतो. बाहेरील कांठ अस्थि जुळविण्याच्या त्वचेस आश्रय देण्याकरितां बारीक झाला आहे.

खालच्या शेवटास लहान गोल डोकें आहे, त्याच्या आंतल्या आणि मागल्या आंगापासून **स्तैलैदप्रोसेस** हा भाग निघतो. ह्यावर त्रिकोणाकार **फैब्रोकार्तिलेज** बद्ध होण्यास खांचणी व मणगटाच्या आंतल्या आंगचें संधिबंधन बद्ध होण्यास टोंक आहे. स्तैलेद भागाच्या समोरल्या भागावर रेदियस अस्थीशीं जुळण्याचा गुळगुळीत संधिभाग आहे.

ह्याचा संधि **ह्यूमरस** आणि **रेदियस** ह्या दोन अस्थींशीं आहे. हें अस्थि कार्पसमधल्या क्युनिऐफार्म ह्या अस्थीपासून संधिमधील त्रिकोणाकार **फैब्रोकार्तिलेज** ह्यानें निराळें झालें आहे.

मणिबंधाधारास्थि. रेदियस.

हें हातास चक्रावर्त गति उत्पन्न करणारें अस्थि **नळी** आणि दोन शेव-

टें ईही करून युक्त आहे. ह्याचा प्रकार अल्नाच्या विरुद्ध आहे, ह्याचें वरचें शेवट लहान तें कोंपराचा संधि होण्यास फक्त सहायकारी आहे, परंतु खालचें शेवट मोठें आहे, व मुख्यत्वेकरून त्यानेंच मणगटाचा संधि होतो.

वरच्या शेवटावर गोल डोकें आहे. तें दबून उथळ ह्याल्यासारखी खांच झाली आहे. डोक्यासभोंवतीं गुळगुळीत संधिभाग आहे. तो अल्नाच्या लहान सिगमैद खांचेंत बसण्याकरितां आंतल्या आंगास रुंद झाला आहे, व बाकीच्या ठिकाणीं आर्बिक्युलर संधिबंधनांत खेळण्याकरितां अरुंद आहे. डोक्याखालीं आकुंचित मान नांवाचा भाग आहे. व मानेच्या आंतल्या आंगास ठळक उंचवटा आहे. उंचवटा कांहीं भागीं खरबरीत आहे, तेथें ह्याला बैसेप्स ह्या स्नायूचें तेंदन बद्ध आहे. आणि बाकीच्या ठिकाणी गुळगुळीत आहे तेथें, अस्थि व तेंदन ह्यामध्यें बरसा आहे.

नळी त्रिकोणाकार आहे. तीन आंगें आहेत. पुढचें आंग वर गोलांतर व खालीं चापट आहे, आणि दोन्ही ठिकाणीं स्नायु राहातात. वरच्या तृतीयांश अंतरावर पोषक धमनीचें छिद्र आहे. मागलें आंग वर गोल व खालीं खांचण्यांनीं युक्त आहे. ह्यास स्नायु बद्ध आहेत. बाहेरलें आंग गोलबाह्य आहे, त्यावर उंचवट्यापासून स्तैलैद भागापर्यंत जाणारी तिरकस शिखा आहे. आंतल्या कांठावर बारीक शिखा आहे, तिला अस्थि जुळविणारी त्वचा लागली आहे. रेदियसला पुढला, मागला, व आंतला, असे तीन कांठ आहेत; त्यांपैकीं आंतला फार तीक्ष्ण आहे. ह्यास अस्थीमपील त्वचा बद्ध आहे.

खालचें शेवट रुंद व त्रिकोणाकार आहे. त्यावर दोन संधि भाग आहेत. एक लहान व गोलांतर, अल्नाच्या डोक्याशीं जुळण्यासाठीं ह्या अस्थीच्या बाजूवर आहे; दुसरा शेवटावर आहे, त्याचे एका शिखेच्या योगानें दोन भाग झाले आहेत, एक बाहेरचा त्रिकोणाकार स्केफैदशीं आणि आंतला चौपैलू सेमिल्यूनर ह्या मणगटाच्या अस्थीशीं जुळतो. शेवटाच्या बाहेरच्या बाजूस बळकट व गायदूम असा एक स्तैलैद नामक भाग आहे. त्याच्या वुडास सुपैनेतर लांगस स्नायु व शेवटास मणगटाच्या संधीचें बाहेरील

253259

संधिबंधन लागलें आहे. संधिभागाच्या आंतल्या कांठास अल्नाच्या संधीमधील फैब्रोकार्तिलेजाचें बूड बद्ध आहे. स्तैलैद भागाच्या मागें व पुढें खांचण्या व एक शिखा असे भाग आहेत. त्यांतून स्नायूंचीं तेंदनें जातात.

ह्याचा संधि, **ह्यूमरस, अल्ना, स्केफैद,** व **सेमिल्यूनर** ह्या चार अस्थींशीं आहे.

मणिबंधास्थि. कार्पस (मणगट)

मणगटाचीं अस्थि ८ आहेत, व तीं दोन ओळी मध्यें बसविलीं आहेत. पहिल्या ओळींत रेदियसच्या बाजूकडून आरंभ केला म्हणजे, **स्केफैद, सेमिल्यूनर, क्यूनिऐफार्म,** व **पिसिफार्म** आहेत. दुसऱ्या ओळींत तसेंच मोजलें असतां **त्रपीजियम्, त्रापिजैद, आसम्याग्रम,** आणि **अन्सिफार्म** हीं आहेत.

स्केफैदचा आकार कांहींसा नावेसारखा आहे, म्हणून त्यास हें नांव दिलें आहे; एक शेवट रुंद, दुसरें नावेच्या नाळी सारखें अरुंद आहे. एकबाजू गोलांतर व दुसरी गोलबाह्य आहे. तथापि एका बाजूस चापट व गोलांतर अशा काजूच्या बींडाशीं ह्या अस्थीचें अधिक साम्य आहे. बारकाईनें पाहिलें असतां, त्याला गोलांतर व गोलबाह्य आंग, गोलांतर व गोलबाह्य कांठ रुंद शेवट आणि अरुंद व बारीक टोंक तोच उंचवटा असे भाग दिसतात. ह्याचा संधि पांच अस्थींशीं आहे; **रेदियस, आसम्याग्रम, सेमिल्यूनर, त्रपीजियम, त्रापिजैद.**

सेमिल्यूनर ह्या अस्थीची गोलांतरता व कचा आकार अर्धचंद्राकार आहे, आणि हिला चार संधियुक्त आंगें व दोन शेवटें आहेत. चार संधियुक्त आंगांपैकीं एक गोलांतर व एक गोलबाह्य, आणि दोन बाजूचीं आहेत. एक शींडा पाठीकडचा चौपैलू, चापट, खांडेपडलेला, आणि दुसरा तळव्याकडचा गोलबाह्य, वाटोळा व पाठीकडच्या पेक्षां मोठा आहे.

ह्याचा संधि, **रेदियस, आसम्याग्रम, स्केफैद, क्युनिऐफार्म** व **अन्सिफार्म** ह्या पांच अस्थींशीं आहे.

क्यूनिऐफार्म, हें पाचरे सारखें आहे, व ह्याच्या पुढील आंगावर, **पिसिफार्म** अस्थीकरितां एकच वाटोळा संधिभाग आहे, तेणें करून ह्याची पुर्ती ओळख होते. ह्या अस्थीस तीन आंगें, बूड, व शेवट असे आहेत.

ह्याचा संधि, **सेमिल्यूनर**, पिसिफार्म आणि त्रिकोणाकार फेब्रोकर्तिलेज ह्यांशीं आहे.

पिसिफार्म हें ह्याच्या लहान आकारावरून, व ह्यावर एकच संधि भाग आहे, त्यावरून ओळखलें जातें.

ह्याचा संधि फक्त **क्यूनिएफार्म** अस्थीशीं आहे.

दुसरी ओळ.

त्रपिजियमचा आकार फार उंच खोल आहे. ह्याच्या मध्यभागाकडच्या कांठावर **फ्लेक्सरकार्पी रेडियेलिस**च्या तंदनाकरितां खोल खांचणी आहे, तिजवरून हें ओळखलें जातें. ह्याला दोन संधींचीं आगें व तीन खरबरीत कांठ आहेत; एक संधीचें आंग अंडाकार आहे, आणि एकाबाजूस गोलांतर, व दुसऱ्या बाजूस गोलबाह्य आहे; तें आंगठ्याच्या अस्थीशीं जुळतें. दुसऱ्या आंगाचे तीन भाग झाले आहेत. एका कांठावर वर सांगितलेली खांचणी आहे, व तिजवर चढून आलेली थैलि आहे, तीस अन्युलर संधिबंधन लागलें आहे. दुसरे दोन कांठ खरबरीत आहेत, ते, मणगटाच्या बाहेरल्या आंगास आहेत.

ह्याचा संधि चार अस्थींशीं आहे. गोलांतर व गोलबाह्य आंग पहिल्या म्हणजे आंगठ्याच्या मेताकार्पलाशीं, दुसरें, आंगावरील तीन भागांनी, स्केफैद, त्रापिजैद, व दुसरेंमेनाकार्पल अस्थि ह्यांशी.

ट्यापिजैद लहान, चौपैलू, मध्यें मुरगाळल्या सारखें दिसतें. ह्याला चार संधींचीं आगें आणि दोन शेवटें आहेत. एक आंग एकाबाजूस गोलांतर, व दुसऱ्या बाजूस गोलबाह्य, दुसरें गोलांतर आणि बाकीचीं दोन चापट, त्यावर सांगावयासारखें कांहीं नाहीं. पाठीकडचें शेवट रुंद व मोठें आणि तळव्याकडचें लहान व खरबरीत आहे.

ह्याचा संधि चार अस्थींशीं आहे. दुसरें मेनाकार्पल, **आसम्याग्रम**, **कपीजियम**, आणि **स्केफैद**.

आसम्याग्रम मणगटाच्या सर्व अस्थीं पेक्षां मोठें आहे, व ह्यास आंग व डोकें हीं आहेत डोकें एकाबाजूस चापट, परंतु बाकी सर्व ठिकाणीं गोल आहे. आंग विषम चौपैलू, चार बाजू व एक शेवट यांनीं मंडित आहे.

पाठीकडची बाजू चौकोण व चापट, आणि तळव्याकडची बाजू गोल व ठळंक आहे, बाकींच्या दोहों वर संधिभाग आहे, त्याचे तीन विभाग आहेत.

ह्याचा संधि, डोक्यानें **स्केफैद** व **सेमिल्यूनर** ह्यांशीं; आंगानें **त्रापिजैद, अन्सिफार्म,** व **दुसरें, तिसरें,** आणि **चवथें मेताकार्पल** अशा सात अस्थींशीं आहे.

अन्सिफार्म हें त्रिकोणाकार अस्थि आहे. ह्याच्या तळव्याच्या बाजूस एक अकडयासारखा वक्र भाग आहे, त्यावरून हें प्रसिद्ध आहे. ह्याला पांच आंगें आहेत. त्यांपैकीं तीन संधियुक्त व दोन मोकळीं. तिहींपैकीं एक एका शिखेनें दुभागलें आहे, दुसरीं दोन एका चपट्या कोणावर जुळतात. मोकळ्यां पैकीं पाठीकडचें खरबरीत व त्रिकोणाकार, व तळव्याकडचें ही त्रिकोणाकार, त्यापासून अन्सिफार्म म्हणजे अकडयासारखा भाग निघतो.

ह्याचा संधि, **चवथें** व **पांचवें मेताकार्पल, आसम्याग्रम, क्यूनिएफार्म** आणि सेमिल्यूनर अशा पांच अस्थीं बरोबर आहे.

तळवा. करांगुल्याधारास्थि. मेताकार्पस.

हीं नळी, डोकें, आणि बूड ह्यांनीं युक्त अशीं पांच लांब अस्थि आहेत. डोकें शेंडयास वाटोळें व संधि बंधनें बद्ध होण्यासाठीं बाजूस चापट आहे; नळी कांहींशी त्रिकोणाकार आहे, व तिजवर अस्थीं मधील स्नायु बद्ध होण्याच्या खुणा आहेत. बूड विषम चौपैलू व स्नायु आणि संधिबंधनें बद्ध होण्याकरितां खरबरीत आहे, व त्यावर संधि भाग आहेत.

अंगुष्ठाचे मेताकार्पल् अस्थि इतरां पेक्षां रुंद व अखूड आहे. तेंपाठीकडे रुंद व चापट, व तळव्याकडे गोलांतर आहे. कार्पसकडच्या शेवटावर **त्रपीजियम**शीं जुळण्याचा एकच संधिभाग आहे. हें दुसऱ्या अस्थीशीं जुळत नाहीं. **दुसरें** अथवा तर्जनीचें मेताकार्पल अस्थि सर्वांत लांब असून, ह्याचें बूड सर्वांत मोठें आहे, व त्यावर **त्रपीजियम, त्र्यापिजैद, आसम्याग्रम,** व **तिसरें मेताकार्पल** अस्थि ह्यांशीं जुळण्याचे चार संधिभाग आहेत. **तिसरें** अथवा मध्यमेचें मेताकार्पल अस्थि दुसऱ्यापेक्षां किंचित लहान आहे. ह्याच्या बुडावर शंकाकार उंचवटा आहे, ह्याचा संधि **आसम्याग्रम** व **दुसरें** आणि **चवथें मेताकार्पल** अस्थि ह्यांशीं आहे. **चवव्या**

मेताकार्पल अस्थीस कांहीं विशेष प्रकार लागू नाहीं, ह्याचा सांधि आसन्या-ग्रम, अन्सिफार्म, आणि तिसरें व पांचवें मेताकार्पल अस्थि ह्यांशीं आहे. पांचवें मेताकार्पल् अस्थि तिसऱ्यापेक्षां अखूड व लहान आहे, व ह्याचें डूह लहान व चौकोणाकार आहे, आणि त्यावर अन्सिफार्म व आसन्याग्रम ह्यांशीं जुळण्याचे दोन संधिभाग आहेत.

करांगुल्यस्थि. फेल्यांजीज.

हीं बोटांच्या पेऱ्यांचीं अस्थि चवदा आहेत. अंगठ्याम दोन व बाकी सर्वांस तीनतीन आहेत. हीं लांब जातीचीं आहेत, म्हणून त्यांचे नळी व शेवटें असे भाग केले आहेत.

नळी पुढून मागें दबलेली, मागल्या अंगास गोलबाह्य आणि पुढें चापट असून, हिचे कांठ चढलेले आहेत. पहिल्या ओळींत मेताकार्पसाकडचा शेंडा म्हणजे बूड, हा साधा गोलांतर संधिभाग आहे. व बाकीच्या दोन ओळींत तो दुहेरी गोलांतर असून, एका लहानशा शिखेनें दुभागला आहे, पहिल्या व दुसऱ्या ओळींत पेऱ्याकडच्या शेवटावर मध्यें गोलांतर, व बाजूस गोलबाह्य, असा रुप्पीसारखा संधिभाग आहे. पेऱ्याच्या शेवटाच्या अस्थीचा नखाकडचा शेंडा रुंद, खरबरीत, व फुलून अर्धचंद्राकार शिखेप्रमाणें झाला आहे.

ह्याचा संधि. पहिली ओळ, मेताकार्पल अस्थींशीं व दुसऱ्या ओळीशीं; दुसरी ओळ पहिलीशीं व तिसरीशीं; आणि तिसरी दुसरीशीं अशा जुळतात.

खालचेंपोट आणि अधःशाखा ह्यांचीं अस्थि.

पेल्विस म्हणजे खालचें पोट ह्याचीं, २ **आसाइनामिनेता**, १ **सेक्रम** आणि १ **काक्सिक्स** अशीं चार अस्थि आहेत. अधःशाखेस **फीमर, पतेला, तिबिया, फिब्युला** व **तार्सस, मेतातार्सस**, आणि **फेल्यांजीस** ह्यांच्या अस्थि इतके भाग आहेत.

अनामकास्थि. आसइनामिनेता.

हें विषम व चापट अस्थि बाल्यावस्थेंत असित्याब्युलम ह्या खांचे जवळ जुळणाऱ्या तीन अस्थींनीं युक्त आहे, म्हणून तारुण्यावस्थेंत, **इलियम, इस्कियम**, आणि **प्यूबिस** असे त्याचे तीन विभाग केले आहेत. इलियम हें वर रुंद व फुललेलें आहे. ह्याच्या योगानें कमरेचा उंचवटा होतो. आणि हें सेक्रम बरोबर जुळतें. इस्कियम हें खालचें व बळकट आहे, आणि बसतांनां शरीर ह्याजवर टेकतें. आसप्यूबिस ह्याच्या योगानें खालच्या पोटाचा पुढला भाग झाला आहे. व त्याच अस्थी पासून प्रजोत्पत्तीच्या इंद्रियास आधार मिळतो.

नितंबास्थि. इलियम.

इलियम ह्याला आंतलें व बाहेरलें आंग, वरचा कांठ किंवा शिखा, पुढला आणि मागला कांठ, असे विभाग आहेत.

आंतल्या आंगास वर शिखा, खालीं **लिनिया इलियो पेक्तिनिया** नामक रेषा, पुढें आणि मागें कांठ, अशा मर्यादा आहेत. पुढील दोन तृतीयांश भाग गुळगुळीत व गोलांतर आहे, त्यास **इलियाक खळगा** म्हणतात, व त्यांत **इलियाक** स्नायु बसतो. मागला तृतीयांश भाग खरबरीत आहे; आणि त्याचा वरला व खालचा असे दोन भाग झाले आहेत. वरल्यास **सेक्रो इलियाक बंधन** व खालच्यास **सेक्रम** असे जुळतात.

बाहेरचें आंग विषम आहे, म्हणजे कांहीं जागीं गोलवाह्य व कांहीं जागीं गोलांतर आहे; ह्याची वरची मर्यादा शिखा, आहे खालची असित्या-

ब्युलमचा वरचा कांठ आहे, ह्या आंगावर आडव्या येणाऱ्या वरची, मधली, व खालची अशा तीन वक्ररेषा आहेत; वरल्या वक्ररेषेच्या व शिरेच्या मध्यें ग्लुतियस म्याक्सिमस वरलीच्या व मधलीच्या मध्यें ग्लुतियस मीडियस, मधलीच्या व खालचीच्या मध्यें ग्लुतियस मीनिमस, आणि अस्थ्याब्युलमच्या कांठास रेक्तसाचें एक डोकें असे स्नायु बद्ध आहेत. व मागल्या पृष्ठांश भागास ग्लुतियस म्याक्सिमस स्नायु बद्ध आहे.

इलियमाचा वरचा कांठ म्हणजे शिखा वांकडी, कमानदार, इनालिक एस ſ ह्या वर्णासारखी असून, पुढच्या शेवटास आंत व मागल्या शेवटास बाहेर वळली आहे. ती खरबरीत व रुंद आहे. आणि तिचे कांठ व त्यामधील जागा ह्यांस स्नायुबद्ध आहेत.

पुढच्या कांठावर दोन उंचवटे आहेत. त्यांस पुढचा वरचा कंटक तुल्यभाग व पुढचा खालचा कंटकतुल्यभाग म्हणतात. व त्या दोहों भागांच्या मध्यें खांच आहे, तिजपासून सार्तोरियस स्नायूचा आरंभ होतो. हा कांठ खालच्या आंगास अस्थ्याब्युलम ह्याच्या कांठांत [illegible]. मागल्या कांठावर ही दोन उंचवटे आहेत. त्यास मागला वरचा व मागला खालचा कंटकतुल्यभाग असें म्हणतात, आणि त्या दोहोंच्या मध्यें खांच आहे. खालीं हा कांठ रुंद आणि कमानदार असून, मोठ्यासेक्रोइलियाकिक खांचेचा भाग होतो.

आसनास्थि. इस्कियम.

ह्याचा जाड व भरीव भाग म्हणजे आंग, आणि पातळ व चढता भाग ज्यास रेमस असें नांव आहे तो, असे दोन भाग आहेत. ह्याला आंतलें व बाहेरलें अशीं दोन आंगें आणि मागला, वरला, व खालचा असे तीन कांठ आहेत. बाहेरलें आंग खरबरीत, उंचनीच, आणि वर रुंद व गुळगुळीत आहे. हा शेवटला भाग अस्थ्याब्युलम खांच पूर्ण करितो. त्या खांचेच्या खालच्या कांठाच्या खालीं बाहेरचा आवत्यूरेतर स्नायु राहण्याकरितां एक खांच आहे. आतलें आंग गुळगुळीत आहे, त्यावर आंतल्या आवत्यूरेतर स्नायूचें आच्छादन आहे. मागल्या कांठाच्या मध्यावर सांगण्याजोगा एक उंचवटा किंवा कंटकतुल्यभाग आहे. कंटकतुल्य भागाच्या वर

उजवें आस इन्नामिनेतम्· बाहेरील अंग·

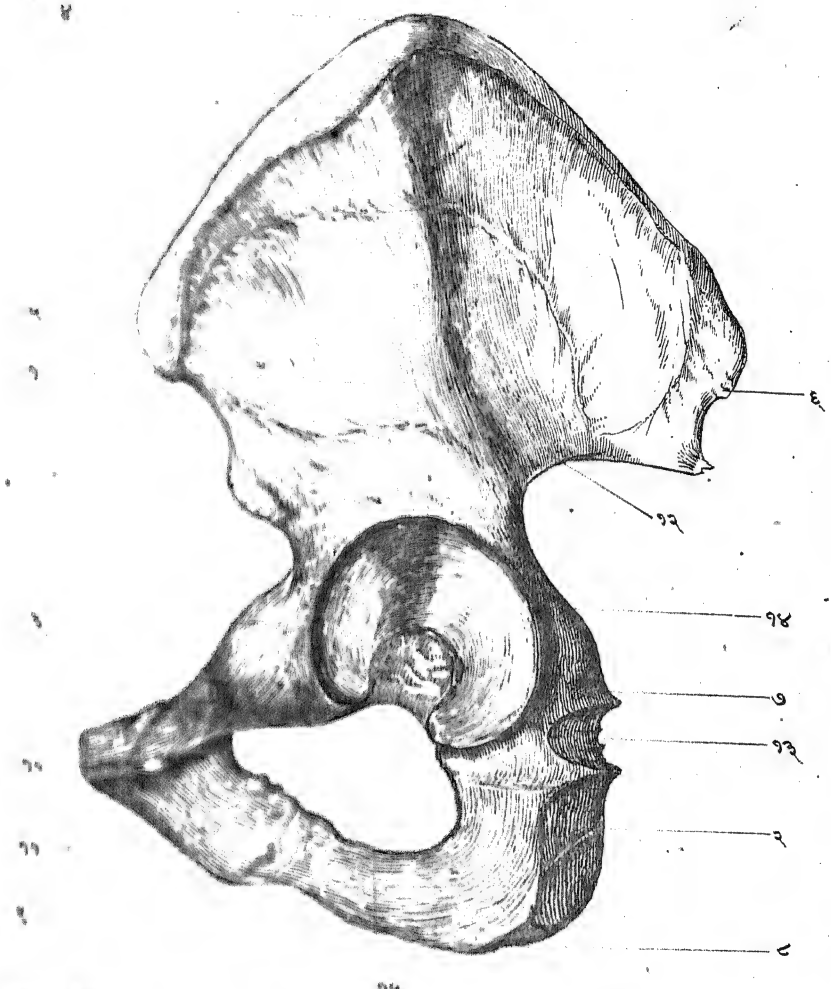

१ इलियम (पृष्ठ)	६ या च कंटक तुल्य भाग·	११ रेमस·
२ इलियम	७ इलियमचा कंट तु· भाग·	१२ मोठी सा· खाच·
३ प्युबिस (भाग)	८ ऐचरा	१३ लहान सा· खाच·
४ इलियमची शिरवा	९ रेमस·	१४ असित्वा ब्युलम·
५ पृ च कटक तुल्य भाग·	१० प्युबिसचा कंटक·	१५ अब्ब्यूरेतर छिद्र·

इस्क्रियातिक संधिबंधनानें व दुसरी मोठ्या सेक्रोइस्क्रियातिक संधिबंधनानें छिद्राकार झाली आहे. खालचा कांठ जाड व रुंद त्यास **त्युबरासिती** म्हणजे उंचवटा म्हणतात. त्याच्या आंगावर स्नायु बद्ध होण्याकरितां तीन ठसे आहेत. ह्यांपैकीं पुढल्यास **सेमिमेंब्रिनोसस** बद्ध आहे, व मागले दोन परस्परांपासून एका शिखेनें निराळे झाले आहेत, वरल्यास **सेमितेंदिनोसस** व खालच्यास **बैसेप्स** हे स्नायु बद्ध आहेत.

इस्क्रियमाचा वरचा कांठ पातळ आहे. तो **आबट्युरेतर** छिद्राचा घेर होतो.

इस्क्रियमाची रेमस प्यूबिसाच्या रेमसेशीं सलग्न आहे. ती वरल्या आणि आंतल्या आंगास झुकली आहे, तिचा आंतल्या बाजूचा कांठ कांहींसा बाहेर वळला आहे, आणि बाहेरच्यानें आबट्यूरेतर छिद्राच्या आंतल्या कांठाचा अंश होतो. रेमसला बाहेरचें व आंतलें अशीं दोन आंगें आहेत.

जघनास्थि. आसप्यूबिस.

ह्या अस्थीचे दोन भाग आहेत. त्यांत एक क्षितिजाशीं समांतर आहे, त्यास **आंग** व दुसरा उतरता भाग आहे, त्यास **रेमस** म्हणतात. ह्या खेरीज आंतलें व बाहेरलें आंग, वरचा व खालचा कांठ, आणि सिंफिसिस म्हणजे दोहों बाजूंच्या अस्थींचें संयोगस्थान असे भाग आहेत.

बाहेरचें आंग स्नायु बद्ध होण्याकरितां खरबरीत आहे, आणि तें बाहेरच्या टोंकाजवळ असित्याब्युलमाचा भाग पूर्ण करितें, तेथें ठळक आहे. आंतलें आंग गुळगुळीत आहे, तें खालच्या पोटाची खांच पूर्ण करितें. वरल्या कांठावर खरबरीत **क्रेस्त** म्हणजे शिखा आहे, तिचा आंतला शेवट तोच कोण, आणि बाहेरला तोच कंटकतुल्य भाग जाणावा. कंटकतुल्य भागापासून बाहेर जाणारी रेषा **इलियोपेक्तिनियल** होय. ही खालच्या पोटाच्या कांठाची मर्यादा होते. रेषेपुढें मांडीच्या रक्तवाहिन्या जाण्याकरितां खांच आहे. तिच्याबाहेर प्यूबिस आणि इलियम ह्यांच्या संयोगाची खूण **पेक्तिनियल** उंचवटा आहे, व ह्याच्या बाहेरल्या आंगास सोअस व इलायकस स्नायूसाठीं मोठी खांचणी आहे. खालचा कांठ रुंद आहे,

त्यावर आबत्यूरेतर रक्तवाहिन्या व मज्जातंतु जाण्यासाठी खांचणी आहे; आणि रेमस कडच्या बाजूस आबत्यूरेतर छिद्राची मर्यादा होण्याकरितां तो बारीक झाला आहे. ह्या अस्थीच्या आंगाचा आंतला डोपट तीच सिंफिसिस होय, आणि ती समोरच्या अस्थीच्या त्याच भागाशी जुळते.

प्युबिसाची रेमस तिरकस खाली उतरते, आणि इस्कियमाच्या रेमसेशी संलग्न होते. रेमसेचा आंतला कांठ समोरच्या अस्थीच्या योगाने प्यूबिसाची कमान पूर्ण करतो.

असित्याब्युलम हा खोल प्याल्यासारखी खळगी, इलियम, इस्कियम, आणि प्यूबिस ह्यांच्या संयोगाने झाली आहे. वर खोल कांड आहे; त्याची खोल खांच आहे, तिजवर ताज्या स्थितीत एक संधिबंधन कमानी प्रमाणे लागलें असतें. प्याल्यासारख्या खळगीच्या बुडाजवळ खांचेच्या सभोवतीं असणारा खोल खळगा आहे, त्यांत संधिबंधन गुंतलें असतें.

आबत्यूरेतर ज्यास **थैरेदछिद्र** असेंही म्हणतात तें, इस्कियम व प्यूबिस ह्यांच्या मधील मोठी अंडाकार रिकामी जागा होय, आणि तिज सभोंवती खरबरीत कांठाची मर्यादा असून, ह्या कांठास संधिबंधनाची त्वचा लागली आहे. प्यूबिसाच्या खालच्या आंगास खांचणी असल्यामुळे, छिद्राच्या वरच्या बाजूस जास्ती खोली आली आहे.

ह्याचा संयोग **सेक्रम**, समोरचें **आसह्याधिनेतम** व **कीयर** ह्यांशी होतो.

खालचेपोट. पेल्विस.

खालच्या पोटाच्या अस्थींचा विचार केला असतां, खोटी पेल्विस व खरी पेल्विस असे दोन विभाग होतात. प्रत्येक बाजूस आसह्यलिये ह्यांनीं मर्यादिलेला पसरलेला भाग, खऱ्या पेल्विसापासून इलियोपेक्टिनियल रेषेनें निराळा झाला आहे, तीच खोटी पेल्विस; आणि त्याच रेषेच्या खालचा जेवढा भाग तेवढा सर्व खऱ्या पेल्विसाचा भाग जाणावा. रेषा खऱ्या पेल्विसाच्या कांठाची मर्यादा होय, आणि तिच्या आंतली सर्व इन्लेत म्हणजे आंतील द्वार जाणावें. आंतील द्वाराचा आकार हृदयकमलासारखा आहे, व तें सिंफिसिसाकडे पुढें बोथलेलें आहे, व तें बाजूवर पसरले-

लें असून, त्याच्यामागून सेक्रमाचा उंचवटा पुढें वाढून आला आहे. खऱ्या पेल्विसाच्या शेवटास, **औतलेत** म्हणजे बाहेरचें द्वार म्हणतात. इस्कियम व प्यूबिस ह्यांच्या **रेमे** जुळून पेल्विसाची पुढील मर्यादा होते, व तीस प्यूबिसची कमान म्हणतात. इस्कियमाचा उंचवटा, व मोठ्या व लहान **सेक्रो-इस्कियातिक** खांचांनीं झालेल्या दोन विषम चिरा ही बाजूची मर्यादा, आणि सेक्रम व काक्सिक्स ही मागली मर्यादा होय.

पेल्विस धडाला तिरकस लागली आहे. आसप्यूबिसचें आंतलें आंग वर झुकलें आहे, तें पोटांतील अवयवांस आश्रय देतें. सेक्रमाचें बूड सिंफिसिसावर चार इंच आहे. आंतील द्वाराच्या आंसांतून मध्यरेषा काढली तर, तिचीं दोन टोंकें नाभि व काक्सिक्साचा मध्य, ह्या दोन भागांवर पडतील; व रेषा मागें व खालीं झुकेल. बाहेरील द्वाराचा आंस सेक्रमाच्या वरल्या भागापासून, त्या द्वाराच्या मध्य बिंदूतून पुढें व खालीं झुकतो. पेल्विसाच्या खांचेचा आंस बांकाचा आहे, व त्याचीं टोंकें आंतील व बाहेरील द्वारांच्या मध्य बिंदूंवर पडतात. ह्या आंसांची माहिती शस्त्रविद्येंत, व सुप्रसवकारीविद्येंत महत्वाची आहे.

स्त्री व पुरुष ह्यांच्या पेल्विसांमध्यें भेदः—

पुरुषांमध्यें अस्थि अधिकजाड, बळकट, व घट्ट आणि खांच अधिक खोल आणि अरुंद असते. स्त्रियांमध्यें अस्थि अधिक हलकीं व नाजूक असतात. **इलियकखांचा** मोठ्या व तीं अस्थि पसरलेलीं असतात; आंतील-द्वार, बाहेरीलद्वार, आणि खांच हे भाग मोठे व उथळ असतात; **असित्याब्युला** व **इस्कियमाचे** उंचवटे एकमेकांपासून फार अंतरावर असतात; **अबट्यूरेतर** छिद्रें लहान व त्रिकोणाकार असून, प्यूबिसाच्या कमानीची गर्भीं अधिक मोठी, व तिचे कांठ बाहेर वळलेले असतात; आणि सेक्रम अधिक रुंद असून त्याचा बांक कमी असतो.

ऊर्वस्थि. फीमर.

हें अस्थि पंजराच्या सर्व अस्थींपेक्षां लांब, अधःशाखेच्या वरच्या भागांत मांडीच्या ठिकाणीं आहे. ह्याचा झोंक तिर्कस आहे, डोकें गोल आहे, तें **असित्याब्यूलम** खांचेंत बसतें, आणि हें खालच्या **आंगास आंत समोरच्या**

अस्थीकडे झुकत जाऊन, गुडघ्या जवळ केवळ मिळावयास आले आहे. स्त्रियांमध्यें पेलविसाची रुंदी अधिक असल्यामुळें ह्या अस्थीचा तिर्कसपणा ही अधिक आहे. ह्याचे नळी व दोन शेवट असे विभाग केले आहेत.

वरच्याशेंड्यास गोल डोकें आहे, तें वर व आंत झुकलें आहे. त्यावर तिरीस नामक संधिबंधनाकरितां, अंडाकार दबलेला भाग आहे. डोक्यास मानेचा आधार आहे. तिचा तिर्कसपणा व लांबी ही वय व व्यक्ति ह्यांच्या भेदेंकरून भिन्न असतात. तरुण पुरुषांत ती लांब व तिर्कस असते, आणि स्त्रियांच्या व वृद्धांच्या शरीरांत ती अल्पुड व क्षितिजाशीं समांतर अशी असते. मानेच्या बाहेरल्या आंगास **थोरल्याचोक्यांतर** म्हणून मोठा भाग आहे, त्याच्या पुढल्या आंगावर ग्लूतियस मिनिमस ह्या स्नायूंच्या रोदनाकरितां एक अंडाकार गुळगुळीत ठसा आहे; व वरतीं ग्लूतियस मीडियस स्नायूकरितां एक द्वित्त ठसा आहे. मागल्या आंगावर क्वाड्रेटस स्नायूसाठी उभी शिखा आहे. तिला **लिनियाक्वाड्रेटी** म्हणतात. आतल्याबाजूस **चोक्यांतेरिक** खांच आहे, तींत स्नायूंचीं किल्येक तंतूमें बद्ध होतात. थोरल्याचोक्यांतरापासून खालीं जाणारी एक तिरपी शिखा आहे, ती पुढल्या आंगास असल्यामुळें तिला चोक्यांतर मधली पुढची रेषा म्हटलें आहे. अस्थीच्या मागल्या आंगास दुसरी रेषा आहे, तिला मागली चोक्यांतेरिक रेषा म्हटलें आहे. ती एका ठळक ग्रंथीजवळ संपते. ती ग्रंथि **धाकटाचोक्यांतर** होय. तो आंतल्या आंगास आहे, व त्यास सोब्रस व इलायकस हे दोन स्नायु लागले आहेत.

नळी पुढें गोलबाह्य व गोल, मागें कांहींशी गोलांतर आहे. तिजवर **लिनियाआस्परा** ह्या नांवाची ठळक शिखा आहे. तिच्या वरच्या भागापासून तीन शाखा जातात, त्या,— आंतली धाकट्या चोक्यांतराच्या पुढच्या आंगानें चढते, व चोक्यांतरा मधल्या पुढच्या रेषेशीं जुळून जाते. बाहेरली खंद व बळकट आहे, ती थोरल्या चोक्यांतरच्या बुडापर्यंत, आणि मधली लहान चोक्यांतरपर्यंत अशा चढतात. अस्थिच्या खालच्या शेवटाकडे लिनिया आस्पराच्या दोनशिखा होऊन, दोहों बाजूच्या दोन उंचवट्यांस जातात, त्यांच्यामध्यें पाप्लिटियल हा त्रिकोणाकार

उजवें ऊर्वस्थि. पुढचें अंग



१ डोकें.
२ मान.
३ मोठा ओढ्यांतर.
४ लहान ओढ्यांतर.
५ ओढ्यांतर मधली पुढची रेषा.
६ नळी.
७ आंतील कांदेल.
८ बाहेरील कांदेल.

उजवें पतेला.

देश होतो त्यांत पाठीतीलचे धमनी बसते. आंतली उंचवट्याची शिखा बाहेरलीपेक्षां कमी ठळक आहे. तिजवर फेमरल धमनी करितां रुंद व उथळ खांचणी आहे. व शेवटाच्या जाग्यावर ग्रंथि आहे.

फीमरचें खालचेंशेवट रुंद व पसरलेलें असून पुढें एका गुळगुळीत खांचेनें दुभागलें आहे, व मागें एका मोठ्या खळग्याच्या योगानें विभागून, त्याचे दोन उंचवटे झाले आहेत. बाहेरचा उंचवटा अधिक रुंद व ठळक, आणि आंतला अधिक अरुंद व लांब आहे. त्यांच्या लांबीमधील फेर, फिमराच्या तिर्कसपणामुळें झाला आहे. बाहेरच्या उंचवट्याच्या बाहेरील बाजूवर ठळक टेंगूळ आहे, व त्याच्या खालीं खळगा आहे, त्यांत पाप्लितियस स्नायूचें तेंदन राहतें. ह्या खळग्याच्या वरल्या शिखेस ग्यास्त्रोक्नीमियसाचें बाहेरलें डोकें बद्ध आहे.

आंतला उंचवटा आंतल्या बाजूस चढून येऊन, त्याचेंएक टेंगूळ झालें आहे, त्याम आंतल्या बाजूचें संधिबंधन बद्ध आहे. ह्या टेंगळाच्या वरतीं व आंतल्या उंचवट्याच्या शिखेच्या शेवटावर आदक्तर म्याग्नसाच्या तेंदना करितां एक ग्रंथि आहे, आणि तिच्या खालीं ग्यास्त्रोक्नीमियसच्या आंतल्या डोकयासाठीं खांच आहे. मागलें क्रूशियल संधिबंधन लागण्या साठीं आंतल्या उंचवट्याचा बाहेरली बाजू खरबरीत व गोलांतर आहे.

त्याचासंधि **आसाक्राभिनेतम्**, **पतेला** आणि **तिबिया** ह्या तीन अस्थींशीं आहे.

वाटी. पतेला.

हें **सेसमेंद** अस्थि क्वाड्रिसेप्सएक्सतेन्सर ह्या स्नायूच्या तेंदनांत उत्पन्न होऊन, पूर्ण दशेस येतें; ह्याचा आकार हृत्कमला सारखा आहे. ह्यांचें रुंद शेवट वर व अरुंद शेवट खालीं झुकलें आहे. बाहेरील आंग गोलबाह्य; आंतल्याचे फीमरच्या दोन संधिभागांशीं जुळण्याकरितां, एकाशिखेनें दोन गुळगुळीत भाग झाले आहेत, त्यांत बाहेरचा मोठा आहे.

त्याचा संधि, **फीमरच्या** दोन उंचवट्यां बरोबर आहे.

अंतर्जघास्थि. तिबिया.

हें अस्थि पायाच्या दोहों पैकीं आंतलें व मोठें आहे. हें त्रिकोणाकार असून, ह्याचे, नळी, वरचा आणि खालचा शेवट असे विभाग केले आहेत.

नळीस तीन आंगें आहेत; आंतलें त्वचेवरून सहज स्पर्शांस येण्या जोगें व उथळ आहे; बाहेरलें गोलांवर त्यावर अस्थीच्या मधील त्वचा बद्ध होण्यासाठीं एक बारीक शिखा आहे; आणि मागलें, स्नायु बद्ध होण्यासाठीं खोलगट झालें आहे. ह्या आंगाच्या वरल्या शेवटा जवळ पाप्लिनियस स्नायूचा फाशिया लागण्या साठीं तिर्पी शिखा आहे, आणि तिच्या खालीं लगत पुष्टीच्या धमनीचें छिद्र आहे. नळीचे कांठ तीन आहेत. पुढचा कांठ बारीक, बहुत करून सर्व ठिकाणीं त्वचे वरून सहज स्पर्शांस येण्याजोगा, ठळक, नागमोड, आणि कधींकधीं वांकडा असतो. ह्याला शिखा अथवा कंटकतुल्य भाग म्हणतात. आंतला कांठ गोल व आड आहे. बाहेरचा बारीक, त्याच्या खालीं विभागून दोन रेखा होतात, त्या फिब्युलाच्या जुळणाऱ्या संधिभागाकडे जातांनां एकमेकांपासून उत्तरोत्तर दूर होत जातात.

वरचाशेंडा म्हणजे डोकें मोठें आहे, व तें फार पसरल्यामुळें त्याचे प्रत्येक बाजूस एक एक टेंगूळ झालें आहे. फीमराच्या उंचवट्याशीं जुळण्यासाठीं टेंगळें वरल्या आंगास गुळगुळीत आहेत, त्यांवरचा आतला संधिभाग, फीमरच्या आंतल्या उंचवट्याशीं जुळण्याकरितां अंडाकार व त्यांवला आहे; बाहेरचा रुंद व बहुतकरून वर्तुळाकार आहे. दोहों संधिभागांपासपें कंटकतुल्य भाग आहे. कंटकतुल्य भागाच्या मागें व पुढें कृत्रिमल संधिबंधनां करितां खांचा आहेत. अस्थीच्या पुढल्या आंगास दोहों टेंगळांच्या मध्यभागीं पतेला संधिबंधनाकरितां एक उंच व ठळक थंपि भाग, तिच्या लगत वर बरसा बसण्याकरितां एक गुळगुळीत संधिभाग आहे. बाहेरल्या टेंगळाच्या बाहेरील आंगावर फिब्युलाच्या डोक्यांशीं जुळण्याचा संधिभाग आहे.

खालचेशेवट कांहींसें चौपेलू आहे तें आंतल्या बाजूतलांकून आंचामोडा भागझाला आहे, त्यांस आंतला (घोटा) म्यालियोलस म्हणतात. ह्या भा

कंटक
सैलेद भाग
डोकें
डोकें
ग्रंथि.
शिरवा
फिबुला
टिबिया
बाहेरील म्यालिओलस
आंनील म्यालियोलस.

क्सर लांगस दिजितोरम ह्या स्नायूंचीं तेंदनें बसतात. आणि हिच्या बाहेर ल्या आंगास फ्लेक्सर लांगसपालिसिसच्या तेंदनाकरितां दुसरी उथळ खांचणी आहे. बाहेरच्या बाजूस आंग गोलांतर व त्रिकोणाकार आहे; हें वर अस्थींमधील संधिबंधनाकरितां खरबरीत झालेलें, आणि खालीं फिब्युलाशीं जुळण्याकरितां गुळगुळीत झालेलें आहे. शेवठावर अस्त्रागलस अस्थींशीं जुळण्याचा त्रिकोणाकार गुळगुळीत संधिभाग आहे.

ह्याचा संधि **फीमर, फिब्युला** आणि **अस्त्रागलस** ह्यांशीं आहे.

बहिर्जंघास्थि, फिब्युला.

हें पायाच्या दोहों अस्थीं पैकीं बाहेरचें असून लांब, लहान, व त्रिकोणाकार आहे. आणि इतर लांब जातीच्या अस्थी प्रमाणें **नळी** व **शेंवटें** ह्यांनींयुक्त आहे.

फिब्युलाचो **नळी** त्रिकोणाकार आहे, व तिला बाहेरलें, आंतलें, आणि मागलें अशीं तीन आंगें आणि तीन कांठ आहेत. **बाहेरलें आंग** सर्वांत रुंद अस्थीच्या पुढल्या बाजूस वर सुरू होऊन तिजभोंवतीं गुंडाळून, मागल्या-बाजूस जाऊन खालीं संपतें. **आंतलेंआंग** वरच्या संधिभागाच्या बाजूवर सुरू होतें, आणि खालीं अरुंद व शिखायुक्त होऊन, म्यालियोलसच्या पुढच्या कांठाशीं मिळतें. त्याच्या मध्यावर अस्थींमधील त्वचेसाठीं शिखा आहे. **मागलें आंग** बाहेरच्या प्रमाणें गुंडाळलेलें आहे. तें अस्थीच्या मागल्या आंगास वर सुरू होऊन, खालीं आंतल्या बाजूस संपतें. ह्या आंगाच्या मध्यावर पुष्टीच्या धमनीसाठीं छिद्र आहे.

आंतला कांठ वर अस्थींच्या मधील त्वचेसाठीं जी शिखा आहे, तिजबरोबर सुरू होतो; मग दुभागून खालीं त्याच्या दोन रेषा होतात, त्या बाहेरल्या म्यालियोलस वरच्या त्वचे वरून सहज स्पर्शास येणाऱ्या त्रिकोणाकार भागाच्या मर्यादा होतात. **बाहेरला कांठ** डोक्याच्या स्तैलैद भागाच्या बुडाजवळ सुरू होऊन, अस्थी भोंवती गुंडाळून बाहेरल्या आंगाचा मार्ग धरतो,

मागलाकांड बारीक व ठळक आहे, व तो अस्थींच्या मधील त्वचेस आश्रय देणाऱ्या शिखेशीं खालीं सलग्न होतो.

वरचाशेंडा अथवा **डोकें** जाड व मोठें आहे. त्यावर गोलांतर दबकेला भाग आहे, त्याच्या योगानें हें अस्थि तिंबियाच्या बाहेरच्या टेंगळाशीं जुळतें. ह्या भागाबाहेर गुडघ्याच्या बाहेरील संधिबंधनासाठीं एक खरबरीत जाड उंचवटा आहे, त्याचा, बैसेप्सचें तेंदन बद्ध होण्यासाठीं मागल्या आंगास स्तैलैदभाग होतो.

खालचें शेवट बाहेरून आंत चापट होऊन, खालीं तिबियाच्या संधिभागापेक्षां लांबलें आहे. त्यालाच बाहेरचें म्याल्लियोलस म्हटलें आहे. बाहेरच्या बाजूस खरबरीत त्रिकोणाकार व खचेवरून सहज स्पर्शास येणारा भाग आहे. आंतल्या आंगावर अस्त्रागलस ह्याशीं जुळण्याकरितां एक गुळगुळीत, त्रिकोणाकार संधिभाग आहे, व अस्थींच्या मधील संधिबंधनाकरितां खरबरीत खोलगा आहे. **पुढचाकांड** पातळ व बाराक आहे. **मागला रुंद**, पेरोनीयै स्नायूंच्या तेंदनाकरितां खाचण्यांनीं युक्त आहे.

ह्याचा संधि **तिबिया** व **अस्त्रागलस** ह्यांशीं होतो.

पायाचींअस्थि. तार्सस.

हीं अस्थि ७ आहेत, व हीं दोन लांब लांब ओळींत बसविलीं आहेत. पहिल्या ओळींत **आस्त्रागलस, स्केफैद**, व तीन **क्युनिऐ फार्म** आणि दुसरींत **आसक्यालसिस** व **क्युबैद** हीं आहेत.

जंघाधिास्थि. अस्त्रागलस.

हें गोल डोकें, वरच्या अथवा गोलबाह्य आंगावरचा रुंद संधिभाग, व खालच्या अथवा गोलांतर आंगावरच्या एका खोल खांचणीनें विभागलेले दोन संधिभाग, ह्यांच्या योगानें ओळखलें जातें. ह्याला वरचें, खालचें, बाहेरचें, व आंतलें अशीं अंगें, आणि मागचें व पुढचें अशीं टोकें आहेत.

वरच्या आंगावर तिबियाशीं जुळणारा मोठा गोलबाह्य चौपेलू गुळगुळीत संधिभाग आहे. **खालच्याआंगास** पुढें गोलबाह्य व मागें रुंद व गोलांतर असें आसक्यालसिस ह्याशीं जुळणारे, दोन संधिभाग व अस्थींमधील

त्वचा राहाण्यासाठीं, एक खोल खांचणी हे भाग आहेत. **आंतलें आंग** चापट व उंचनीच आहे, त्यावर आंतल्या म्यालियोलसचा गायदूम संधिभाग आहे. **बाहेरच्यावर** बाहेरल्या म्यालियोलसचा मोठा त्रिकोणाकार संधिभाग आहे. **पुढच्या शेवटावर** गोल डोकें आहे, तें **स्केफैद** ह्याशीं जुळतें. त्यामागें, सभोंवतीं आकुंचन झालेला मानेसारखा भाग आहे. व **मागलें शेवट** अरुंद आहे, त्यावर फ्लेक्सरलांगसपालिसिसच्या तेंदना साठीं खोल खांचणी आहे.

ह्याचा **संधि तिबिया, फिब्युला, आसक्यालसिस,** व **स्केफैद** अशा चार अस्थींशीं आहे.

स्केफैद.

हें अस्थि त्याच्या नौकेसारख्या आकारावरून ओळखलें जातें. **मागल्या** बाजूस गोलांतर असून,**अस्त्रागलस** ह्याशीं जुळतें. पुढच्या बाजूस तीन संधिभागांनीं युक्त आहे, व क्यूनिऐफार्म अस्थींशीं जुळतें. ह्याचा कांठ पायाच्या तळव्याकडे झुकून ग्रंथि झाली आहे, तिला तिबियोलिसपोस्तैकस ह्याचें तेंदन बद्ध होतें, व बाहेरच्या आंगावर क्यूबैद ह्याशीं जुळण्याचा संधिभाग कधीकधीं असतो.

ह्याचा **संधि** तीन **क्यूनिऐफार्म, अस्त्रागलस,** व कधीं कधीं **क्युबैद,** ह्यांशीं असतो.

अन्यत्रिग्रंथितुल्यास्थि. तीनक्यूनिऐफार्म अस्थि.

ह्या अस्थींनीं तार्सस ह्याचा पुढचा व आंतला भाग होतो. ह्यांच्या नांवावरून ह्यांचा आकार पांचरे सारखा आहे असें स्पष्ट होतें. हीं तीन आहेत, व हीं मोजतांना आंतून बाहेर मोजलीं आहेत.

पहिलें अथवा आंतलें सर्वांत मोठें आहे, व ह्याचें बूड खालीं तळव्याकडे झुकलें आहे. **दुसरें** अथवा मधलें सर्वांत लहान आहे, **तिसरें** अथवा बाहेरचें मध्यम आहे, व हें आणि दुसरें ह्यांचीं बुडें वर पाठीकडे झुकलीं आहेत, हीं तीन अस्थि मागें **स्केफैद** ह्याशीं व पुढें **पहिल्या, दुसऱ्या, व तिसऱ्या मेतातार्सल** अस्थींशीं जुळतात. आणि खेरीज **पहिलें** व **तिसरें** हीं **दुसरें मेतातार्सल** ह्याशीं जुळतात. पहिल्याचें आंतील आंग त्वचे वरू-

न सहज स्पर्शास येतें, व तिसऱ्याचें बाहेरलें आंग गुळगुळीत व चापट आहे, तें संधिभागानें क्यूबैद ह्याशीं जुळतें.

ह्यांचासंधि– आंतलें क्युनिऐफार्म हें स्केफैद, मधलें क्युनिऐफार्म, व पहिलें व दुसरें मेतातार्सल, ह्या चार अस्थींशीं; मधलें हें स्केफैद, आंतलें क्युनिऐफार्म, बाहेरलें क्युनिऐफार्म, व स्केफैद, ह्या चहूंशीं; आणि बाहेरचें क्युनिऐफार्म हें स्केफैद, मधलेंक्यूनिऐफार्म, क्यूबैद, आणि दुसरें, तिसरें, व चवथें मेतातार्सल ह्या सहा अस्थींशीं; अशीं जुळतात.

तार्सस ह्याची दुसरीओळ आसक्यालिसस व क्यूबैद ह्यांनीं घटित आहे.

पार्ष्ण्यस्थि – आसक्यालसिस.

हें अस्थि तार्सस ह्याच्या खालच्या व मागल्या भागांत असून, सर्वांहून मोठें आहे.

वरच्या आंगावर अस्त्रागलस ह्याशीं जुळण्याचे दोन संधिभाग आहेत. ते अस्थींमधील संधिबंधनासाठीं जी खांच आहे, तिणें निराळे झाले आहेत. ह्याच्या मागें टांच घटित करणारा जो ह्या अस्थीचा भाग त्याचें वरचें आंग आहे. **खालच्या आंगावर** दोन ग्रंथि आहेत, त्या एका खळग्यानें निराळ्या झाल्या आहेत,व ह्याच्या पुढें क्यालकेनियोस्केफैद ह्या संधिबंधनाकरितां एक उंचवटा आहे. **पुढचें आंग** कांहींसें गोलांतर आहे, तें क्यूबैद ह्याशीं जुळतें. **मागलें आंग** गोलबाह्य आहे, तें खालीं तेंदोआकिलिस ह्यासाठीं खरबरीत व उंच झालें आहे. ह्या आंगाचा वरचा भाग इतका उंच नाहीं, व गुळगुळीत आहे, तो तेंदोआकिलिस ह्यापासून एका सिनोवियल वर्सानें सोडविला आहे. **बाहेरलें आंग** बहुतकरून चापट व पुढल्या पेक्षां मागें रुंद आहे, ह्यावर पुढल्या बाजूस उथळ खांचण्या आहेत, त्यांतून पेरोनिऐस्नायूंचीं तेंदनें जातात. बाकीच्या ठिकाणीं हें आंग त्वचेवरून सहज स्पर्शास येण्याजोगें आहे. **आंतलें आंग** खोल, गोलांतर आहे, ह्यावरून तळव्याच्या रक्तवाहिन्या, मज्जातंतु, व फ्लेक्सर म्हणजे अखडणाऱ्या स्नायूंचीं तेंदनें जातात. ह्या आंगाच्या वरल्या पुढल्या भागावर एक ठळक उंचवटा आहे, त्याच्या खालीं फ्लेक्सरलांगसपालिसिस ह्याच्या तेंदना करितां खांचणी आहे, ह्या उंचवटयाच्या योगानें आंगाची गोलांतरता वाढून

पायाचीं अस्थि. वरचें अंग.

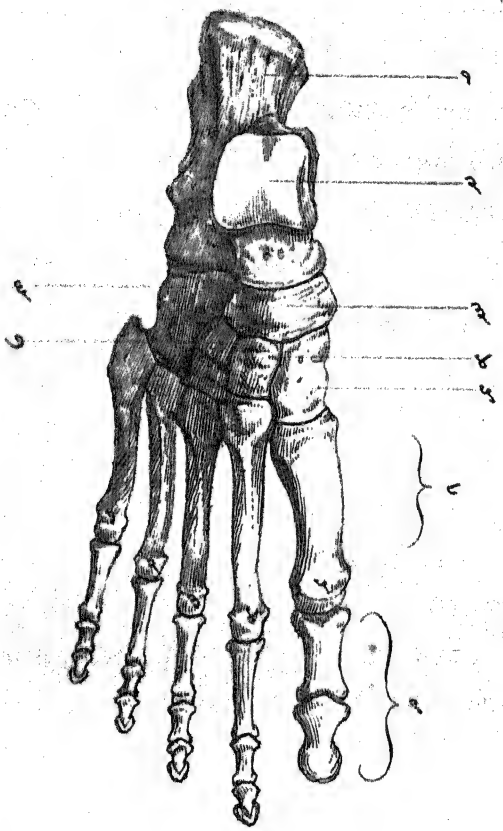

१ आस क्याल्‌सिस.
२ अस्त्रागळूस.
३ स्केफेद.
४ मधलें क्यूनिऐफार्म.
५ आंतलें क्यूनिऐफार्म.
६ क्यूबेद.
७ बाहेरलें क्यूनिऐफार्म.
८ मेतातार्सल अस्थींचीओळ.
९ पेऱ्यांच्या ओळी.

झाला आहे. ह्या उंचवट्यास सस्तेंत्याक्युलमूतलै म्हणतात.

ह्याचा संधि **अस्त्रागलस** व **क्यूबैद** ह्यांशीं आहे.

क्यूबैद.

हें तार्सस ह्याच्या वरल्या आंगास आहे. **वरचें आंग** खरबरीत आहे, त्यास संधिबंधनें बद्ध आहेत. **खालच्या आंगावर** पुढें पेरोनियसलांगस ह्याचें तेंदन जाण्यासाठीं खांच आहे, मध्यें शिखा, व मागें उंच नीच भाग आहे. ह्या दोन्ही ठिकाणीं **क्यालकेनियो क्यूबैद** हें संधिबंधन लागलें आहे.

अस्थीच्या पुढल्या आंगास गुळगुळीत संधि आहे, तो दुभागला आहे, त्यांदोहोंपैकीं **आंतलाचौकोण** आहे, तो मेतातार्सल ह्यांपैकीं चवथ्या अस्थींशीं, व **बाहेरचात्रिकोण** आहे, तो पांचव्या अस्थींशीं जुळतो. मागें असक्याल्सिस ह्याशीं जुळण्याचा संधिभाग आहे. बाहेरल्या कांठास एक **खांचणी** आहे, ती खालच्या आंगावर जी पेरोनियसच्या तेंदनासाठीं खांचणी आहे, तिशीं सलग्न होते. आंतल्या आंगावर बाहेरलें क्यूनिऐफार्म ह्याशीं जुळणारा भाग आहे, हें आंग कधींकधीं स्केफैद बरोबरही जुळतें.

ह्याचा **संधि आसक्यालसिस, बाहेरचेंक्यूनिऐफार्म, चवथें** व **पांचवें मेतातार्सल,** आणि कधींकधीं **स्केफैद** ह्यांशीं आहे.

पादांगुल्याधारास्थि. मेतातार्सलबोन्स.

हीं पांच लांब जातीचीं अस्थि आहेत, आणि नळी व शेवटें ह्यांनीं युक्त आहेत. **नळी** त्रिकोणाकार आहे, व एका बाजूपासून दुसरी पर्यंत दबली आहे. **मागलें शेवट** अथवा बूड एकमेकांशीं व तार्सल अस्थींशीं जुळण्याकरितां चौरस आहे. **पुढचें शेवट,** गोल डोकें, व मान ह्यांनीं युक्त आहे, व फेल्यांजीस ह्यांच्या पहिल्या ओळींतल्या अस्थींशीं जुळतें

पहिलें मेतातार्सल अस्थि सर्वांत मोठें व अखूड आहे.बुडाच्या खालच्या आंगास पेरोनियस लांगस स्नायूच्या तेंदनासाठीं अंडाकार व खरबरीत उंचवटा आहे, व बाजूवर संधिभाग नाहींत. डोक्याच्या तळव्याकडच्या आंगावर सेसमैद अस्थि जुळण्याचे दोन पैलू आहेत, ते एका शिखेनें परस्परांपासून सोडविले आ-

हेत. बुडावरला संधिभाग मोठा व अर्धचंद्राकार आहे, त्यानें हें अस्थि **पहिल्याक्यूनिऐफार्म** अस्थीशीं जुळतें. **दुसरें मेतातार्सल** पहिलें सोडून बाकींच्या पेक्षां मोठें व लांब आहे. ह्याचें बूड इतरांपेक्षां मागें झुकलेलें आहे, तें आंतल्या व बाहेरच्या क्युनिऐफार्म अस्थींच्या मध्यें जी खांच होते तींत बसतें. ह्याचा संधि **तीन क्यूनिऐफार्म** अस्थि व **तिसरें मेतातार्सल** ह्याचार अस्थींशीं आहे. **तिसरें मेतातार्सल** हें **दुसरें** व **चवथें मेतातार्सल**, व **बाहेरील क्यूनिऐफार्म** ह्यांशीं जुळतें. **चवथें** तिसऱ्यापेक्षां लहान आहे, व ह्याच्या बुडावर चौकोण संधिभाग आहे, त्यानें हें **क्यूबेदशीं** जुळतें, ह्याखेरीज **तिसरें** व **पांचवें मेतातार्सल** व **बाहेरील क्यूनिऐफार्म** ह्यांशीं ह्याचा संधि आहे. पांचव्याच्या बुडाच्या बाहेरल्या आंगावर ठळक ग्रंथि आहे. बुडावर **क्यूबेदशीं** जुळण्याकरितां त्रिकोणाकार संधिभाग आहे. आंतल्या आंगास ह्याचा **चवथ्या मेतातार्सलशीं** संधि आहे.

पादांगुल्यस्थि. फेल्यांजीस.

हीं पहिल्या बोटांत म्हणजे आंगठयांत दोन, बाकीच्यांत तीन तीन आहेत, व मधला भाग व शेवटें ह्यांनीं युक्त आहेत.

पहिल्या ओळींतलीं वर गोलबाह्य, खालीं गोलांतर व बाजूपासून बाजूपर्यंत दबलीं आहेत. **मागल्या शेवटावर** मेतातार्सल अस्थींच्या डोक्याशीं जुळण्याकरितां एकच संधिभाग आहे, व **पुढच्या शेवटावर** दुसऱ्या पेऱ्याशीं जुळण्याकरितां कप्पीसारखा भाग आहे.

दुसऱ्या ओळींतलीं पेरीं पहिल्या ओळींतल्यापेक्षां अखूड व रुंद असून उत्तरोत्तर लहान होत गेलीं आहेत.

तिसऱ्या ओळींतलीं पेरीं आंगठयाचें शेवटचें धरून, वरून खालीं चापट व दुसऱ्या ओळींतल्यांशीं जुळण्याकरितां बुडाजवळ पसरट झालीं आहेत.

तिन्ही ओळींतल्या पेऱ्यांचा संधि हातांतल्या पेऱ्यांसारखाच होतो.

सेसमैद अस्थि.

फिरतांना ज्या तेंदनाचा अस्थीवर बराच जोर पडतो, त्यांत हे अस्थीचे लहान गडे उत्पन्न होतात. क्वाड्रैसेप्सएक्स्तेन्सर ह्याच्या तेंदनांत उत्पन्न झा-

भाग दुसरा.

संधिबंधनांविषयीं सामान्यविचार.

संधिबंधनें (लिगमेंत) हीं दृढ चिवट व लवचीक असून, पांढऱ्या फैब्रस त्वचेच्या आडव्या व उभ्या समांतर व परस्परांत गुंफले जाणाऱ्या जुड्यांनीं घटित आहेत; व हीं बहुत करून सर्व चलसंधींमध्यें असतात.

कूर्चा (कार्तिलेज) ह्या दृढ, अपारदर्शक, स्थितिस्थापक, व पांढुरक्या असमानी रंगाच्या चिवट पदार्थानें घटित आहेत.

फैब्रोकार्तिलेज हे पतरे संधीचें दृढत्व व स्थितिस्थापकता पूर्ण करतात, हे फैब्रस त्वचा व कार्तिलाजिनस त्वचा ह्या निरनिराळ्या परिमाणानें मिश्र झाल्यानें घटित होतात.

सिनोवियलत्वचा. बंद आशयतुल्य असल्यामुळें सीरस त्वचेतुल्य आहे; परंतु हींत उत्पन्न झालेल्या पदार्थाच्या घट्ट, चिकट, व कोंबडीच्या अंड्यांतील विला सारख्या स्थितीवरून ही त्या सीरसत्वचेपासून भिन्न आहे. ह्या पदार्थास सिनोविया म्हणतात.

बर्सा. हा सिनोवियलत्वचेचा लहान बंद आशय जे भाग परस्परांवर फिरून घर्षण पावतात त्यांच्यामध्यें असतो, म्हणजे अस्थीच्या ठळक भागावर तेंदन अथवा कांतडें घर्षण पावतें, अशा ठिकाणीं असतो.

पंजराच्या अस्थींचा एकमेकांशीं संबंध.

संधीविषयीं साधारण विचार.

पूर्वी लिहिलेल्या अस्थींच्या अनुक्रमांतील निरनिराळे तुकडे जुळून पंजर झाला आहे. ह्या जुळणीस संधि हा शब्द दिला आहे. संधींचे तीन वर्ग केले आहेत. ते असे; चल, अचल, आणि मिश्र.

अ– चलसंधि (दैआर्थ्रोदिया) ह्यामध्यें अस्थीचे भाग एकमेकांशीं-

फक्त लागले असतात. त्यांचा संयोग संधिबंधनाच्या योगानें राहतो, व सिनोवियल मेंब्रेन म्हणजे एक प्रकारची मऊ व गुळगुळीत त्वचा हिच्या योगानें त्याजमध्यें गति सुलभ होते. खांदा, कोपर, मणगट, मांडीचा खुबा, गुडघा, गुल्फसंधि, पेऱ्यांच्या अस्थींचा संधि, मस्तक व खालचें दाभाड, मस्तक व कणा, मणक्यांचे कर्णतुल्यभाग, फांसळ्यांचे संधि, हे सर्व ह्या वर्गांत येतात.

आ— अचलसंधि (सैनार्थ्रोदिया) ह्याचीं उदाहरणें— खालचें दाभाड निराळें करून डोक्याचीं व मुखाचीं सर्व अस्थि होत, ह्यांत चलन म्हणजे गति अगदीच होत नाहीं.

इ— मिश्रसंधीमध्यें अस्थि एका मधल्या पदार्थानें जुळलीं असतात, त्याच्या योगानें कांहीं गति उत्पन्न होते. ह्या संधीस आंफीआर्थ्रोदिया म्हणतात. उदाहरण, मणके, सिंफिसिसप्यूबिस, स्तर्नम ह्याचीं पाहिलीं दोन अस्थि ह्यांचे संधि, ह्याप्रमाणें आहेत.

चलसंधीं मध्यें गति होतात त्यांचे प्रकार.

हे प्रकार ह्या चार सदरांखालीं आणतां येतात. १ सरकण्याची गति, २ सकोणगति, ३ गर्का, व ४ चक्रावर्तगति. १ **सरकण्याची गति** ही सर्वठिकाणीं होते, परंतु कार्पस व तार्सस ह्यांच्या निरनिराळ्या अस्थि, मणके अक्रोमियोक्ल्याविक्युलर संधि, इत्यादि ठिकाणीं हीच गति होते, दुसरी होत नाहीं. २ **सकोणगति** मध्यें आकुंचन, प्रसरण, आंतील व बाहेरील गति, ह्या सर्व आहेत, त्या लांब जातीच्या अस्थींमध्यें होतात, व कोंपर व गुडघा हे बीजाग्रीसारखे संधि असल्यामुळें ह्यांत पहिल्या दोनच गति होतात, ३ लांब जातीचें अस्थि ज्या अवयवांत असतें, तो वाटोळा फिरविला असतां एक शंकाकृति काढिल्याप्रमाणें होतें. त्या शंकूचें टोंक त्या अवयवाच्या मुळापाशीं येतें, व त्याचा पाया त्या अवयवाच्या अग्रापाशीं येतो. ह्या वाटोळ्या गतीस **गर्का** म्हटलें आहे. ही गति खांदा, मांडीचा खुबा, हाताच्या आंगठ्याचें मेताकार्पस ह्याचा संधि,—ह्याच्या ठायीं होते. ४ अस्थि आपल्या आंसावर फिरतें ह्या गतीस **चक्रावर्तगति** म्हटलें आहे. उदाहरण खांदा, मांडीचा खुबा, कोपराजवळ रेदियस ह्याचा संधि, आक्सिस ह्याजवर आटलस इत्यादि.

कण्याचे संधि.

अ— आंगावरचे सांधि, ह्या पुढील बंधनांनीं झाले आहेत. पुढल्या आंगचें **साधारण संधिबंधन** लांब, घट्ट, व दृढ तंतूंनीं युक्त असून आक्सिस ह्या पासून, सेक्रम ह्याच्या पहिल्या तुकडयापर्यंत लांबलें आहे, व कण्याच्या पुढल्या आंगास बद्ध आहे. मागल्या आंगचें **साधारणसंधिबंधन** कण्याच्या नळांत असून मणक्यांच्या मागल्या आंगांस आच्छादन करतें. मणक्यांच्या मध्येंसमकेंद्र थरांनीं घटित असा फैब्रोकार्तिलेज ह्याचा तूकडा आहे, त्याच्या थरांमधील रिकामी जागा गोंरयुक्त लवचीक पदार्थानें भरली आहे, त्यास **इंतरवर्तिब्रलसब्स्तन्स** म्हणतात.

आ— मणक्यांचे कर्णतुल्यभाग संधिबंधनांच्या तंतूंनीं जुळले आहेत, ह्या बंधनास **क्याप्स्युलरलिगमेंत** म्हणतात.

इ— मणक्यांच्या कमानी परस्परांशीं **सब्फ्लेवा** संधिबंधनांनीं जुळल्या आहेत. व तें बंधन एका कमानीच्या खालच्या कांठापासून खालचीच्या लगतच्या कांठा पर्यंत जातें.

ई— **सुप्रास्पैनस** बंधन कंटकतुल्य भागांस परस्परांशीं जुळवितें, व **इंतर स्पैनस** बंधन त्यांचीं लगतचीं आंगें जुळवितें.

उ— **इंतरत्रान्स्वर्स** बंधन पक्षतुल्य भागांस परस्परांशीं जुळवितें.

गति— चोहोंकडे सरकण्याची.

पहिल्या दोन मणक्यांचा एकमेकांशीं संयोग इतरांहून कित्येक प्रकारांनीं भिन्न आहे. ओदोंतैद भागास त्याच्या स्थानीं राखण्याकरितां, अल्लस ह्याच्या एका बाजू पासून दुसऱ्या बाजूपर्यंत जाणारें **त्रान्सवर्स** म्हणजे आडवें बंधन आहे, तें या ठिकाणच्या सर्व बंधनांत मुख्य आहे, व ह्यांतील व ओदोंतैद भागांतील घर्षण एका गुळगुळीत त्वचेनें कमी झालें आहे. आडव्या बंधना पासून दोन बारीक बंद एक वर व एक खालीं असे जातात, त्यांच्या योगानें या बंधनाचा (+) ह्या क्रुसाप्रमाणें आकार होतो. पुढील **अत्लोआक्सैद** व मागील **अल्लोआक्सैद** हीं दोन्ही बंधनें आल्लस व आक्सिस ह्यांना जुळवितात. **क्याप्सुलर** बंधनाच्या योगानें, ह्या मणक्यांचे कर्णतुल्य भाग जुळले आहेत. ह्या संधींत **चार सिनोवियलत्वचा** आहेत.

कमरेच्या तीन मणक्यांचा उभा छेद.

त्यांत त्यांचे बंधनादि भाग दिसतात.

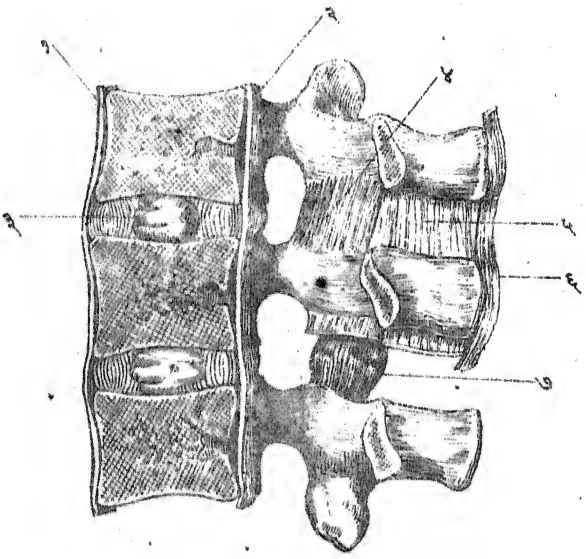

१ पुढचें साधारण संधिबंधन. २ मागचें साधारण संधिबंधन. ३ इन्तर्वर्तिन्नलदिस्क व त्यांच्या मध्यस्थ लवचीक पदार्थ. ४ पडद्यांच्या मधील लिगमेंतम् सब् फ्लेवम्. ५ इन्तर स्पेनस बंधन. ६ सुप्रास्पेनस बंधन. ७ क्याप्स्यूलर बंधन, हें लिगमेंतम् सब् फ्लेवम् कादल्याबर दिसत आहे.

व आडवें बंधन ह्यांच्यामध्यें, आणि दोहों क्याप्सुलर बंधनांस मढविणाऱ्या **दोन गति.** आत्लसासह डोकें आक्सिस वर चक्रावर्त फिरतें.

करटी व पहिले दोन मणके ह्यांचा संधि.

अत्लसचे कर्णतुल्यभाग व आक्सिपतचे कांदैल ह्यांजमधला संधि क्याप्सुलर बंधनांनीं होतो, व ह्यांत **सिनोवियलत्वचा** आहे. अत्लसच्या मागल्या व पुढल्या कमानींपासून निघून आक्सिपतच्या मोठ्या छिद्राच्या मागल्या व पुढल्या भागांस बद्ध होणारीं दोन बंधनें आहेत, ज्यांस मागील व पुढील **आक्सिपितोअत्लैदियन** असें म्हणतात ह्यांच्या योगानेंही होतो. खेरीज आत्लसच्या पक्षतुल्य भागाच्या बुडापासून निघून आक्सिपतच्या जुग्युलर भागास बद्ध होणारें असें एक प्रत्येक बाजूस बंधन असतें, त्यास **ल्या तरल्** म्हणतात.

गति. जसें शिरोनमन करतांना डोकें पुढें मागें फिरतें तशी गति होते.

मागल्या साधारण संधिबंधनांची पुरवणी **आक्सिपितोआक्सैद** बंधन वर ब्याजिलर खांचणीच्या आंतल्या आंगास बद्ध आहे, व खालीं आडव्या बंधनाशीं जुळतें, आणि ह्याच्या योगानें आक्सिपत व आक्सिस ह्यांमधील संधि झाला आहे.

कमानदार **ओदोंतैदबंधनें** हीं आदोंतैद भागाच्या शेंड्यापासून निघून, आक्सिपतच्या कांदैल ह्याच्या आंतल्या आंगास खरबरीत खांच आहे, तींत बद्ध होतात. हीं बंधनें मस्तकाची चक्रावर्तगति विशेष होऊं देत नाहींत, म्हणून ह्यांस **चेकलिगमेंत** म्हणतात. हीं दोन व कधीं कधीं तीनही असतात.

गति— सरकण्याची व चक्रावर्त.

खालच्या दाभाडाचा करटीबरोबर संधि.

खालचें दाभाड कांदैलच्या योगानें ग्लिनैद खांचेशीं जुळतें. **बाहेरील** बाजूचें बंधन जिगोमा ह्याच्या बाहेरल्या आंगापासून कांदैल ह्याच्या मानेच्या बाहेरच्या आंगा पर्यंत जाऊन, तेथें बद्ध होतें. ह्याचा झोंक खालीं व मागें आहे. **आंतील** बाजूचें बंधन स्फीनैद ह्याच्या कंटकतुल्यभागापासून

आहे. **स्टैलोम्याक्सिलरी** बंधन स्टैलॅद भागाच्या शेवटापासून निघून, खालच्या दाभाडाच्या कोणाच्या आंतल्या आंगापर्यंत जाऊन तेथें बद्ध होतें. ह्याखेरीज अस्थींच्यामध्यें एक अंडाकार **इन्तर आर्तिक्युलर फैब्रोकार्तिलेज** आहे, त्याचीं आंगें अस्थींच्या आंगांशीं जमलीं आहेत. खालचें गोलांतर, व वरचें गोलांतर गोलबाह्य आहे. ह्या संधींत दोन **सिनोवियलत्वचा** आहेत, एक कार्तिलेजाचें वरचें आंग व ग्लीनैद खांच ह्यांच्यामध्यें, आणि दुसरी कार्तिलेजाचें खालचें आंग व कांदैल ह्यांच्यामध्यें आहे.

गति—वरची, खालची, थोडी बाजूंची, पुढची, आणि मागची, अशागति होतात. ह्या गति पाळीनें होऊंलागल्या तर चर्वणांत खालच्या दाभाडास एक प्रकारची चक्रावर्तगति येते.

फांसळ्यांचे संधि.

ह्यांचे तीन वर्ग आहेत. १ ह्यांस मणक्यांच्या आंगांशीं जुळविणारे. २ मणक्यांच्या पक्षतुल्यभागांशीं जुळविणारे. ३ स्तर्नम ह्यांशीं जुळविणारे.

१ **कास्तोवर्तिब्रल** हें फांसळ्यांना मणक्यांशीं जुळविणारें बंधन पुढच्या आंगास आहे. ह्याचे तीन भाग आहेत, ते एका फासळी पासून लगतच्या मणक्याकडे पुढें जातात. २ इन्तर आर्तिक्युलर बंधन फासळीच्या डोक्यावरील लिपिभाग विभागणाऱ्या शिखेपासून मणक्यांच्या मधील पदार्थास जाऊन मिळतें. हें १ ली, ११ वी व १२ वी ह्या फासळ्यांस नाहीं.

२ **फांसळ्यांची मान व ग्रंथि** ह्यांस मणक्यांच्या पक्षतुल्यभागाशीं जुळविणारीं तीन **कास्तोत्रान्सवर्स बंधनें** आहेत. ह्यांस **मागील, मधील, पुढील** म्हणतात, ह्यांवर एक **सिनोवियलत्वचा** आहे.

३ **कास्तोस्तर्नलबंधनें** फांसळ्यांच्या कूर्चेच्या पुढील कोणदार शेंड्यास स्तर्नम ह्याशीं जुळवितात हीं पुढील व मागील अशीं आहेत. ह्यांत सिनोवियल त्वचा आहे.

गति— वरकण्याची. श्वासोच्छ्वासांत फांसळ्या वर उचलल्या जातात व त्यांची दिशा तेव्हां, ही गति होते.

कार्तिलेज ह्याच्या योगानें जुळले आहेत. पुढल्या व मागल्या आंगावर लांब लांब बंधनतंतुआहेत त्यांनींही, ही जुळणी होते.

गति. सरकण्याची.

ऊर्ध्व शाखेचे संधि.

स्तर्नोक्ल्याविक्युलरसंधि.

स्तर्नम व क्ल्याविकल ह्यांचा आंतला शेवट ह्यांचा संधि. **पुढलें स्तर्नोक्ल्याविक्युलर** बंधन, क्ल्याविकल ह्याच्या आंतल्या शेवटापासून खालीं व आंत झुकून, स्तर्नम ह्याच्या पुढच्या आंगावर बद्ध होतें. ह्याच्या तंतूंचा झोंक वरून खालीं व आंत आहे.

मागलें ह्याच संधीच्या पिंजराच्या आंतल्या बाजूवर आहे, व तंतूंचा झोंक वरच्या प्रमाणेंच आहे.

ह्या संधींतलें **इन्तर आर्तिक्युलर फैब्रोकार्तिलेज** बहुत करून वर्तुळाकार आहे, व त्यास **सिनोवियलत्वचा** दोन आहेत.

इन्तरक्ल्याविक्युलर बंधन दोन क्ल्याविकल ह्यांच्या लगतच्या शेवटांच्या मध्यें असतें, व हें गोलांतर आहे.

कास्तोक्ल्याविक्युलर बंधन खालीं पहिल्या फांसळीच्या कूर्चेच्या स्तर्नमकडच्या शेवटास, आणि वर क्ल्याविकल ह्याच्या खालच्या आंगाच्या खरबरीत भागास लागलें आहे. तंतूंचा झोंक खालून वर व बाहेर आहे.

गति. ह्या संधींत सरकण्याची गति होते.

क्ल्याविकल व स्क्याप्युला ह्यांचा संधि.

क्ल्याविकल व अक्रोमियन ह्यांचा संधि वरचें व खालचें बंधन, फैब्रोकार्तिलेज, व सिनोवियलत्वचा, ह्यांनीं होतो.

कारेकैदभाग व क्ल्याविकल ह्यांचा संधि, कोनैद अथवा मागलें, आणि त्रापिजैद अथवा पुढलें, ह्या बंधनांनीं होतो. पहिलें त्रिकोण, व दुसरें चौकोण आहे.

कारेकैद बंधनाचीं शेवटें त्याच भागाच्या मुळाजवळच्या खांचेच्या दोहों कांठांस बद्ध होऊन तिचें छिद्र होतें. सुप्रास्क्याप्युलर धमनी ह्या बंधनाच्यावरून, व सुप्रास्क्याप्युलर मज्जातंतु खालून जातो.

कारेकोअक्रोमियनबंधन हें कारेकैद व अक्रोमियन ह्या दोन भागांस एकमेकांशीं जोडतें. हें फार दृढ व जाड आहे, आणि हें ह्यूमरसचें डोकें वर ढळूं देत नाहीं.

खांदा.

ह्यूमरस ह्याचें डोकें मोठें व ठळक आहे, व ग्लीनैद खांच जींत तें बसतें ती अगदीं उथळ आहे, ह्यासाठीं क्याप्सुलर बंधन व स्नायु ह्यांच्या योगाने हीं अस्थि स्वस्थानीं राहतात. ह्या संधींत **तीन बंधनें** व **एक सिनोवियलत्वचा** आहे.

क्याप्सुलरबंधन पातळ व शिथिल असून, वर ग्लीनैद खांचेचा कांठ, व खालीं ह्यूमरसची मान, ह्या भागांसभोंवतीं बद्ध आहे. हें बंधन वर सुप्रा व इन्फ्रास्पैनेतस आणि तीरीज मैनर ह्यांच्या, आंत सबस्क्याप्युलेरिस ह्याच्या, आणि खालीं बैसेप्सच्या लांब डोक्यानें दृढ झालें आहे. हें आंत सिनोवियल त्वचेनें मढलें आहे, व बाहेर स्नायूंनीं आच्छादिलें आहे. ह्यास बैसेप्स, इन्फास्पैनेतस, व सबस्क्याप्युलेरिस, ह्या स्नायूंच्या तेंदनासाठीं तीन छिद्रें आहेत, आणि देलतैदस्नायूचें आच्छादन आहे.

कारेकोह्युमरल बंधन क्याप्सुलर बंधनास सहायकारी होऊन त्याचें दृढीकरण करतें. तें कारेकैद भागापासून निघून ह्यूमरस ह्याच्या मोठ्या टेंगळा जवळ क्याप्सुलर बंधन ह्यास बद्ध होतें. ह्यानें क्याप्सुलर बंधनाचा वरचा व आंतला भाग दृढ होतो.

ग्लीनैद बंधन बैसेप्सस्नायूच्या लांब डोक्याशीं सलग्नहोतें, व ग्लीनैद खांचेच्या वरच्या कांठाशीं बद्ध होण्याच्या जाग्यावर ह्याच्या तंतूंचे दोन विभाग होतात. ते कांठा सभोवतीं वेढा घालून खालीं एकमेकांशीं जुळतात. ह्यानें ग्लीनैद खांच विशेष खोल होते.

व रवुद्द स्क्यापुलाची बंधनें.

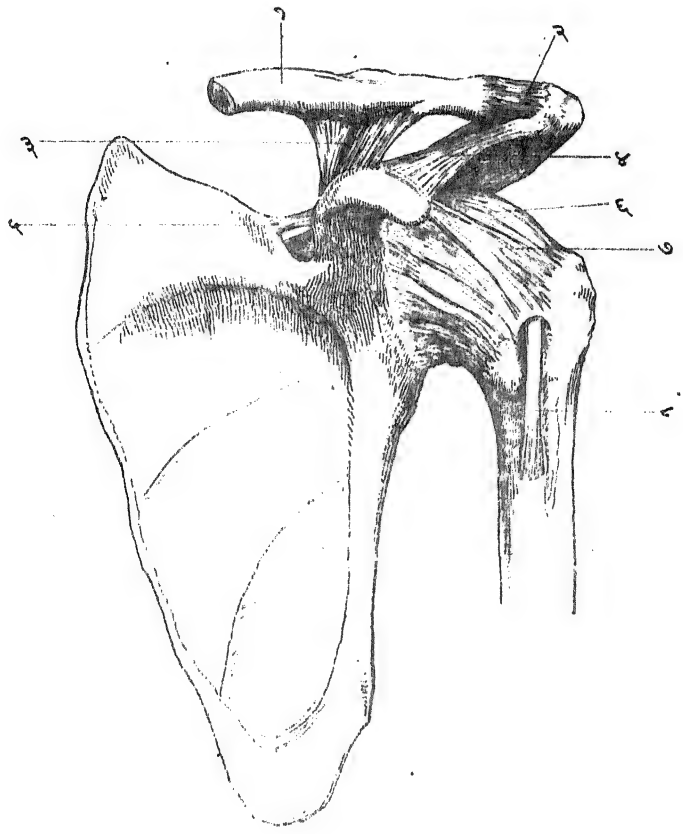

१ क्लाविकलचा कांहीं भाग. २ वरचें अक्रोमियो क्लाविक्युलर बंधन. ३ कारेको क्लाविक्युलर बंधन, त्याचे दोन भाग एक त्रिकोणाकार व दुसरा चौकोणाकार. ४ कारेको अक्रोमियल बंधन. ५ ट्रान्सवर्स बंधन. ६ स्क्यापुलर बंधन. ७ कारेको ह्यूमरल बंधन. ८ क्यापूस्क्युलर बंधनांतून बेसेप्सचें लांब डोकें बाहेर पडतें तें.

आंग, ह्यूमरस ह्याचें डोकें, आणि बैसेप्स ह्याचें लांब डोकें, ह्याभागांस मढवितें.

ग्लीनैदखांच अगदीं उथळ आहे, आणि ह्यूमरस ह्याचें डोकें पाहिजे तिकडे फिरतें, ह्यामुळें इतर संधींपेक्षां हा संधि उखळण्याचा संभव विशेष आहे.

गति— ह्या संधीं मध्यें, सर्व प्रकारच्या गति होतात त्या, पुढची, मागची आंतली, बाहेरची, गर्का, आणि चक्रावर्त ह्या होत.

कोंपर.

ह्यूमरस ह्याचें खालचें शेवट, अल्ना, व रेदियस, ह्यांचा कोपराजवळ संयोग होऊन बिजागरी सारखा संधि झाला आहे. अल्नाची सिगमैद खांच ह्यूमरस ह्याच्या त्राक्लिया बरोबर जुळून आकुंचन व प्रसरण ह्यामात्र गति होतात. परंतु रेदियस ह्यावरची प्याल्यासारखी खांच ज्या वर्तुळ उंचवट्यास लागली आहे, त्याजवर रेदियस अस्थीस चक्रावर्तगतिही होते. ह्या ठिकाणच्या अस्थींचा संयोग **४ बंधनें** व **१ सिनोवियलत्वचा** ह्यांच्या योगानें होतो.

आंतलें बाजूचें संधिबंधन जाड व त्रिकोणाकार आहे. हें ह्यूमरस ह्याच्या आंतल्या उंचवट्यापासून मोठ्या सिगमैदखाचेच्या आंतल्या कांठाकडून जाऊन, कारोनैदभाग व ओलिक्रेनन ह्यांच्या आंतल्या कांठास बद्ध होतें. हें त्रिकोणाकार असून ह्याचें बूड खालीं झुकलें आहे, आणि ह्याचे पुढला व मागला असे दोन भाग मानतां येतात. पहिला कारोनैद भागास व दुसरा ओलिक्रेनन ह्यास बद्ध आहे. आंत ह्यास त्रैसेप्स व फ्लेक्सरकार्पिअल्नेरिस स्नायु आणि अल्नरमज्जातंतु ह्या भागांचा संबंध आहे.

बाहेरलें बाजूचें बंधन अरुंद व अखूड, ह्यूमरस ह्याच्या बाहेरल्या उंचवट्यापासून निघून खालीं, रेदियस ह्याच्या आन्यूलर बंधनाशीं मिळतें. परंतु ह्याचे कोणतेच तंतु रेदियस ह्याच्या आंगापर्यंत आले नाहींत, आले असते तर ह्या अस्थीच्या चक्रावर्त गतीस प्रतिबंध करते. कांहीं तंतु मोठ्या

रब्रीविस स्नायूचें तेंदन दृढ बद्ध आहे.

पुढलें बंधन आकुंचन गतीमध्यें ज्या खांचेंत कारोनैदभाग बसतो तिच्या कांठापासून निघून, खालीं कारोनैदभागाच्या पुढील आंगास व आन्युलर बंधनास बद्ध होतें. हें बाजूच्या बंधनाशीं सलग्न आहे, पुढें ह्यास ब्रेकीयेलीस अंतैकस स्नायूचा संबंध आहे. हें बंधन रुंद व पातळ आहे.

मागलें बंधन ज्या खांचेंत ओलिक्रेनन भाग बसतो तिच्या कांठापासून निघून, ओलिक्रेनन ह्याच्या कांठावर बद्ध होतें. हें पातळ व शिथिल आहे, आणि मागें ह्यास ट्रैसेप्स व अंकोनियस ह्या स्नायूंचा संबंध आहे.

सिनोवियल त्वचा हा संधि मढविते.

गति– आकुंचन व प्रसरणमात्र होतात. कारोनैद भाग आपल्या खांचेंत बसला म्हणजे आकुंचनाची मर्यादा संपते, व ओलिक्रेनन भाग आपल्या खांचेंत बसला म्हणजे प्रसरणाची मर्यादा संपते.

अ— वरचा रेदियो- अल्नर संधि.

आर्बिक्युलर किंवा **आन्युलरबंधन** हा तंतूंच्या वर्तुळापासून झालेला बळकट बंद आहे. हा धाकट्या सिग्मैद खांचेच्या कांठास बद्ध होतो, व रेदियस ह्याच्या डोक्यासभोवतीं जाऊन त्यास बळकट बांधून यथेच्छ चक्रावर्तगति देण्याकरितां आंगठी सारखा होतो. ह्यांत एक सिनोवियल त्वचा आहे.

गति— चक्रावर्त गतीनें रेदियसचें डोकें आर्बिक्युलर बंधनांत अल्नाच्या लहान सिग्मैद खांचेवर फिरतें.

ब— मधला रेदियोअल्नर संधि.

हा रेदियस ह्याच्या आंतील व अल्ना ह्यांच्या बाहेरील कांठास लागलेल्या अस्थींमधील त्वचेनें झाला आहे. ह्या त्वचेचे तंतु रेदियस ह्यापासून खालीं व आंत जातात. **रौंद** बंधन पहिल्याची कमताई नाहींशी करतें, तें कारेकैद भागाच्या बाहेरच्या कांठापासून निघून, रेदियस ह्याच्या उंचवट्यापर्यंत येऊन त्याच्या खालीं बद्ध झालें आहे. ह्याच्या तंतूंचा झोंक खालीं व बाहेर आहे.

खालच्या शेवटाजवळ रेदियस अस्थि अल्ना ह्यास जुळलें आहे, त्या ठिकाणीं रेदियस अल्नावर चक्रावर्तगतीनें फिरतें. अस्थींचा बाहेरला संयोग मागल्या व पुढल्या विरळ बंधनतंतूंनीं झाला आहे. परंतु आंतला संयोग एका त्रिकोणाकार फैब्रोकार्तिलेजानें व सिनोवियल त्वचेनें झाला आहे. ह्या त्रिकोणाकार **इन्तर आर्तिक्युलर कार्तिलेजाचें** बूड कार्पस ह्याच्या संधिभागापासून अल्नाचा संधिभाग निराळा करणारी जी रेदियस ह्याच्या डोक्यावरली शिखा, तिला बद्ध आहे, व शेवट अल्नाच्या स्तैलैद भागाच्या बुडाजवळच्या खांचेस बद्ध आहे. ह्या संधींत **एक सिनोवियलत्वचा** आहे.

गति— चक्रावर्त व सरकणें

मणगट

हा संधि, वर रेदियस व त्रिकोणाकार फैब्रोकार्तिलेज, आणि खालीं कार्पस ह्याचीं पहिलीं तीन अस्थि ह्यांनीं झाला आहे. ताजा स्थितींत पहिल्या भागाचें आंग अंडाकार व कांहींसें गोलांतर असतें. ह्या ठिकाणीं चार बंधनें व एक सिनोवियलत्वचा आहे.

आंतल्या बाजूचें बंधन अल्नाच्या स्तैलैद भागापासून निघून क्यूनिऐफार्म अस्थींस बद्ध होतें. ह्याचे कांहीं तंतु पिसिफार्म अस्थि व अन्युलर लिगमेंत ह्यांस जातात. हें बंधन गोल रज्वाकार आहे.

बाहेरल्या बाजुचें बंधन रेदियस ह्याच्या स्तैलैद भागापासून निघून स्केफैद ह्याच्या बाहेरच्या बाजूच्या खरबरीत भागास बद्ध होतें. कांहीं तंतु त्रपीजियम् व अन्युलरलिगमेंत ह्यास जातात.

पुढलें बंधन रेदियस अस्थीचा कार्पस कडच्या शेवटाचा पुढचा कांठ, व त्याच्या स्तैलैद भागाचें बूड आणि अल्ना, ह्यांपासून निघून स्केफैद, सेमिल्यूनर, व क्यूनिऐफार्म, ह्या अस्थींच्या पुढील आंगास बद्ध होतें. पुढें ह्यास आकुंचक स्नायूंच्या तेंदनांचा संबंध आहे.

मागलें बंधन रेदियसच्या खालच्या शेवटाचा मागचा कांठ ह्यांपासून निघून स्केफैद, सेमिल्यूनर, व क्युनिऐफार्म, ह्यांच्या मागल्या आंगास बद्ध



सिनोवियलत्वचा रोदेयस ह्याचा संधिभाग व त्रिकोणाकार फैब्रोकार्टिलेज ह्यांस मढवून पुढलें व मागलें संधिबंधन व कार्पल अस्थि ह्यांजवर परतलें.

गति– आकुंचन, प्रसरण, आंतली, बाहेरची, व गर्का.

कार्पस ह्याच्या अस्थींचा एकमेकांशीं संधि.

हीं अस्थि प्रत्येक ओळींत **पाठीकडचें, तळव्याकडचें** व **अस्थीमधलें** इतक्या बंधनांनीं जुळलीं आहेत. पहिल्या ओळींत २ **पाठीकडचीं, २ तळव्याकडचीं,** व २ **अस्थींमधील** अशीं बंधनें आहेत. दुसऱ्या ओळींत **अस्थींमधील** २ व बाकी **तीन तीन** आहेत. पहिली ओळ दुसरीशीं एक **पाठीकडचें,** एक **तळव्याकडचें, दोन बाजूचीं** हीं बंधनें, व एक **सिनोवियलत्वचा** ह्यांनीं जुळली आहे. पिसिफार्म अस्थि स्वतंत्र क्याप्सुलर बंधनानें क्युनिऐफार्म अस्थीस जुळलें आहे, व कांहीं तंतु अन्सिफार्म व ५ व्या मेताकार्पलचें बूड ह्यांस लागत.

गति. प्रत्येक अस्थीस सरकण्याची गति आहे, परंतु १ ली व २ री. बोट ह्यांत आकुंचन व प्रसरण होतें.

कार्पो– मेताकार्पल म्हणजे कार्पस व मेताकार्पस ह्यांतील संधि.

हा एका पाठीकडच्या व दुसऱ्या तळव्याकडच्या बंधनानें झाला आहे. ट्रपीझियम ट्रापेझाइड व अन्सिफार्म ह्यांच्या खालच्या व लगतच्या कोणास तिरकें व पसरलें मेताकार्पल ह्यांस जुळविणारें अस्थीमधले जाड बंद आहेत. ह्या सर्वांत सिनोवियलत्वचा कार्पसच्या अस्थीपासूनच आली आहे.

गति– किंचित् सरकण्याची.

अंगठ्याच्या मेताकार्पल अस्थीस सर्व गति आहेत. संयोगाची रीति इतर अस्थींपासून निराळी आहे. तें ट्रपीजियम ह्या बरोबर स्वतंत्र **क्याप्सुलर** बंधनानें व **सिनोवियलत्वचेनें** जुळलें आहे.

गति– आकुंचन, प्रसरण, आंतली गति, बाहेरची गति, व गर्का.

मेताकार्पल अस्थींचा परस्परांशीं संधि.

दोन्ही बाजूंकडचीं शेवटें पाठीकडच्या तीन तीन आडव्या बंधनांनीं

कडचे व पाठीकडचे बंधनतंतु ज्यांस **त्रान्सवर्सबंधन** म्हणतात त्याच्या योगानें परस्परांशीं व पेऱ्यांशीं जुळतात.

गति— किंचित् सरकण्याची.

मेताकार्पल अस्थींचा पेऱ्यांशीं, व पेऱ्यांचा एकमेकांशीं संधि.

दोन बाजूंचीं २ व **तळव्याचें**१ अशीं तीन बंधनें व एक **सिनोवियल-त्वचा** ह्यांनीं हा संधि झाला आहे.

गति— आकुंचन, प्रसरण, व बाजूवरची गति. पहिलें पेरें खेरीज करून बाकीच्यास बाजूवरची गति नाहीं.

पेळ्विसचे संधि.

सेक्रम हें, वर पाठीच्या कण्यास, खालीं काक्सिक्स ह्यास, आणि बाजूवर आसइन्नाभिनेता ह्यांस, साधारण आश्रयस्थान आहे. ह्याचा त्या प्रत्येकांशीं खालीं सांगितल्याप्रमाणें संधि होतो—

सेक्रम व कमरेचा शेवटचा मणका ह्यांजमधील संधि, इतर मणक्यांच्या परस्परांशीं झालेल्या संधीप्रमाणेंच आहे. सेक्रोवर्तिव्रल व इलियोलंबर हीं निराळीं करून बाकीचीं सर्व बंधनें कण्याच्या बंधनाप्रमाणेंच लागलीं आहेत.

सेक्रोवर्तिव्रल हें बंधन कमरेच्या शेवटच्या मणक्याच्या पक्षतुल्य भागापासून सेक्रम ह्याच्या बुडाजवळ बाजूच्या दबलेल्या भागापर्यंत पोहचतें, व पुढील सेक्रो इलियाक बंधनाशीं जुळतें. हें अखूड, जाड, व त्रिकोणाकार आहे. ह्याचा झोक तिरपा बाहेर आहे.

इलियोलंबर हें कमरेच्या शेवटच्या मणक्याच्या पक्षतुल्य भागापासून इलियमच्या शिखेच्या मागल्या शेवटापर्यंत पोहचतें व तेथें बद्ध होतें. हें बंधन ही त्रिकोणाकार आहे, आणि ह्याचा झोक क्षितिजसमांतर बाहेर आहे.

सेक्रो काक्सिजियन संधि ह्या पुढील बंधनांनीं होतो :—

पहिलें **पुढीलबंधन**, दुसरें **मागीलबंधन**, जें सेक्रमच्या नळाच्या खाल-

अस्थीमध्ये असणारे **इन्तर आर्तिक्युलरफेब्रो कार्तिलेज.**

काक्सिक्स ह्याचे निरनिराळे तुकडे आतां सांगितलेल्या पुढील, व मागील बंधनाच्या खालीं आलेल्या भागांनीं जुळले आहेत.

सेक्रोइलियाक संधि, सेक्रम व इलियम ह्यांच्या लगतच्या भागावर **पुढलें** व **मागलें** बंधन पसरून झाला आहे. त्यांत मागलें फार बळकट व जाड आहे.

सेक्रम व काक्सिक्स हीं इस्कियम ह्याशीं ह्या पुढील बंधनांनीं जुळतात;—

मागलें अथवा **मोठें सेक्रोसायातिक** बंधन, एका शेवटानें इलियमच्या खालच्या व मागल्या कंटकतुल्य भागास व सेक्रम आणि काक्सिक्स ह्यांच्या बाजूंस, आणि दुसऱ्या शेवटानें इस्कियमच्या उंचवट्याच्या आंतल्या कांठास लागलें आहे, आणि हें बंधन रुंद, लांब, व त्रिकोणाकार असून, पेलूविसचें खालचें छिद्र बुजविण्यास सहायकारी होतें. ह्या बंधनानें लहान सेक्रोसायातिक छिद्र होतें, त्यांतून आंतला आबतूरेतर स्नायु, त्याचा मज्जातंतु, आणि प्यूदिक रक्तवाहिन्या व मज्जा तंतु हे भाग जातात.

पुढील अथवा **लहान सेक्रोसायातिक** बंधन पहिल्यापेक्षां अखूड आहे. तें मुळानें सेक्रम व काक्सिक्स ह्यांच्या बाजूंस, व शेंड्यानें इस्कियमच्या कंटकतुल्य भागास बद्ध आहे. ह्यानें मोठें सेक्रोसायातिक छिद्र होतें तें, पैरिफार्मस-स्नायूनें सरासरी भरलें आहे. ह्या स्नायूच्यावरून ग्लुतीयल रक्तवाहिन्या व मज्जातंतु आणि खालून इस्कियातिक व प्यूदिक रक्त वाहिन्या व मज्जातंतु जातात.

सिंफिसिस प्यूबिस ह्याचा संधि एका लांब, समकेंद्रक थरांनीं युक्त, व मध्यें सिनोवियल त्वचेनें मढलेल्या, अशा **फैब्रोकार्तिलेजानें** झाला आहे.

हा संधि पुढील व मागील पातळ **प्यूबिक,** व खालचें वळकट **सबप्यूबिक,** ह्या बंधनांनीं दृढ झाला आहे.

गति. ह्या संधींत थोडी सरकण्याची गति होते, व ती स्त्रियांमध्यें अधिक स्पष्ट असते.

पेल्विस व मांडी-चा खुबा ह्यांचीं बंधनें.

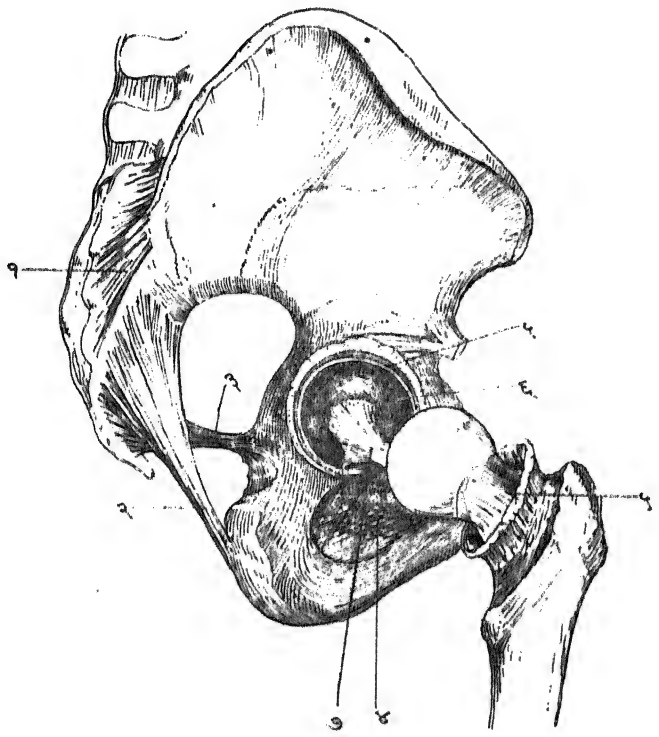

१ मागील सेक्रो इलिआक बंधन. २ मोठें सेक्रो साय्याटिक बंधन. ३ लहान सेक्रो साय्याटिक बंधन. ४ आब्ट्युरेटर मेंब्रेन. ५. ५. क्याप्स्युलर बंधनाचा छेदिलेला कांठ, आणि खुबा. ६ कातिलेज् बंधन. ७ गोंद लिगमेंत् अथवा लिगमेंतम् तीरीज.

करून अगदीं बंद करतें. हें छिद्र आबूत्यूरेतर रक्त वाहिन्या व मज्जातंतु ह्यांस वाट देण्याकरितां वर उघडें आहे.

अधःशाखेचे संधि

मांडीचा खुबा.

हा संधि दाराच्या वरच्या आंगच्या कुसवाप्रमाणें आहे; परंतु चोहोंकडून वाटोळें असें डोकें, आणि तें आंत मावण्याजोगी खळगी, असे भाग एकत्र जुळून झाला आहे. ह्यांत फीमरचें वर्तुळ डोकें कातिलैद खांचेंत बसतें ह्या संधींत पांच बंधनें व सिनोवियलत्वचा आहे.

क्याप्सुलर बंधन एका शेवटानें कातिलैद खांचेच्या काठांस व दुसऱ्यानें फीमरच्या मानेस लागलें आहे. ह्याचा वरचा घेर बहुतकरून अस्थीस बद्ध आहे. परंतु खोबणीच्या जवळ खांचेचा काठ कमी आहे, तेथें तें **त्रान्स्-वर्स** बंधनास बद्ध आहे; खालचा घेर मागें मानेच्या मध्यावर, व पुढें मानेच्या मुळाजवळ बद्ध आहे. हें बंधन खालच्यापेक्षां वरच्या व मागल्या भागांत बळकट आहे, व खालीं ढिलें आहे. क्याप्सुलर बंधन **इलियो फेमरल** ह्या सहायकारी बंधनानेंही दृढ झालें आहे. ह्यास अनेक स्नायूंचें आच्छादन आहे, व पुढें हें सोअस व इलायकस ह्या स्नायूंपासून एका बर्सानें सोडविलें आहे. ह्यास छिद्रें नाहींत.

कातिलैद बंधन हें फैब्रो कार्तिलेजाचें चक्र, खांचेसभोंवती असून तिची खोली वाढवितें. ह्या बंधनाचें मूळ अस्थीस बद्ध आहे, कांठ मोकळा आहे, आणि दोन्ही आंगें सिनोवियल त्वचेनें आच्छादिलीं आहेत. तंतूंचा झोक वर्तुळाकार आहे.

कातिलैद खांचेच्या कांठावर खालच्या बाजूस जी खंचणी आहे, तिच्या कांठास दृढ बंधन तंतूचा अडवा बंद बद्ध आहे, त्यास **त्रान्सवर्स लिगमेंत** म्हणतात.

इन्तर आर्तिक्युलर ज्यास **रौंद** (वर्तुळ) बंधनही म्हटलें आहे, तो तंतूंचा

चापट, व दुभागलेल्या शेवटानें कार्तिलैद खांचेस बद्ध आहे. ह्याला लिगमेंतम् तीरीज ही म्हणतात.

इलियो फेमरल बंधन वर इलियमच्या खालच्यापुढच्या कंटकतुल्य-भागास, आणि खालीं क्याप्स्युलर बंधनव त्रोक्यांतरमधली पुढची रेषा, ह्यांस बद्ध आहे. ह्याला लिगमेंतमूतीरीज म्हणतात.

सिनोवियलत्वचा संधि पूर्ण करणाऱ्या सर्व भागांस मढविते.

गति. ह्या संधींत सर्व प्रकारच्या गति होतात. त्या आकुंचनाची, प्रसरणाची, आंतली, बाहेरची, चक्रावर्त, आणि गर्क्याची ह्या होत.

गुडघा.

हा बिजागरीसारखा संधि, वर फीमरचेकांदैल, खालीं तिबियाचें डोकें, आणि पुढें पतेला, ह्यांनीं घटित आहे. ह्यास ह्या पुढील बंधनांचा व दुसऱ्या भागांचा आश्रय आहे;—आंतलें बाजूचें, बाहेरलें बाजूचें, मागलें, दोन कूर्चपर, पतेला किंवा पुढचें बंधन, आणि दोन अर्ध चंद्राकार फैब्रो कार्तिलेज, व सिनोवियलत्वचा.

आंतलें बाजूचें बंधन फीमरच्या आंतल्या कांदैलच्या उंचवट्यास तिबियाच्या आंतल्या बाजूशीं जुळवितें. हें रुंद व त्रिकोणाकार आहे. हें आंतल्या अर्ध चंद्राकार कार्तिलेजास दृढ जुळलें आहे, आणि स्नायूंनीं आच्छादिलें आहे.

बाहेरचें बाजूचें बंधन दोरीसारखें आहे. हें फीमरच्या बाहेरील कांदैलच्या उंचवट्यास फिब्युलाच्या डोक्याशीं जुळवितें. ह्याचे अखूड, व लांब असे दोन भाग आहेत; पहिला फिब्युलाच्या स्तैलैद भागास, आणि दुसरा दोनास बद्ध आहे, तो बैसेप्सच्या तेंदनानें झाकला आहे.

मागलें पुप्लीअल बंधन तिरकस बंदानें झालें आहे. हें फीमरच्या बाहेरील कांदैलच्यापासून तिबियाच्या आंतल्या उंचवट्यापर्यंत पसरलें आहे. हें पोप्लीयस, गास्त्रोकनीमियस व प्लांतेरिस ह्यांच्या तेंदनाशीं दृढ जुळलें आहे. पोप्लीयस धमनी ह्यावर टेंकते.

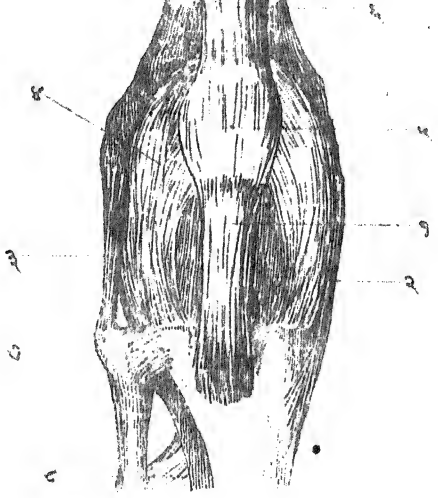

गुडघ्याचा संधि उघडा केलेला.

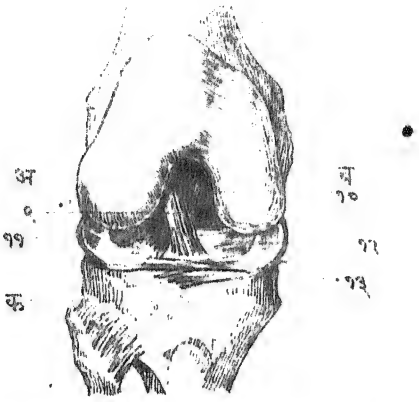

१ लिगमेंतम् पतेला. २ आंतलें बाजूचें बंधन. ३ बाहेरलें बाजूचें बंधन. ४ क्वाड्रिसेप्सुलर बंधन, हें एथें फुगल्यासारखें दाखविलें आहे. ५ पतेला. ६ क्वाड्रिसेप्स एक्स्तेन्सरस्नायूचें तेंदन. ७ बरचें पुढचें तिबियोफिब्युलर बंधन. ८ अस्थींच्या मधील त्वचा. ९ पुढील कूशियल बंधन. १० मागील कूशियल बंधन. ११ बाहेरील अर्धचंद्राकार फैब्रो कार्तिलेज. १२ आंतील अर्धचंद्राकार फैब्रो कार्तिलेज. १३ भान्स्बर्स बंधन. अ. बाहेरील कांदेल. ब. आंतील कांदेल. क. तिबियाचें डोकें.

तिबिया, ह्यांचा संधिभाग ह्यांच्यामध्यें बसले आहेत. प्रत्येकाचा बाहेरचा कांठ जाड व गोलबाह्य, आणि आंतला पातळ व गोलांतर आहे. ह्या संधि भागाचा मधला भाग उघडा राहतो. आंतल्याचें पुढलें शृंग पुढच्या क्रूशियल बंधनास लागलें आहे, व तें तिबियाच्यापुढच्या खांचेंत बसतें; मागलें शृंग कंटकतुल्य भागामागें बद्ध असून मागल्या क्रूशियल बंधनास लागलें आहे.

बाहेरील सेमिल्यूनर **कार्तिलेज** बहुतकरून वर्तुळाकार आहे. ह्याच्या दोन शृंगांपैकीं एक तिबियाच्या कंटकतुल्य भागापुढें व एक मागें लागलें आहे.

क्रूशियल बंधनें दोन आहेत. एक पुढलें व दुसरें मागलें.

पुढलें लांब व तिरकस आहे. तें खालच्या शेवटानें तिबियाच्या कंटकतुल्य भागाच्या पुढल्या खांचेंत बसतें, व तेथें आंतल्या सेमिल्यूनर कार्तिलेजाच्या पुढल्या शृंगास लागलें आहे. त्याचें वरचें शेवट फीमरच्या बाहेरच्या उंचवट्याच्या आंतल्या बाजूस बद्ध आहे.

मागलें अखूड आहे. ह्याचा झोक पुढल्यापेक्षां नीट आहे. हें खालीं तिबियाच्या कंटकतुल्य भागांमागील खांचेंत बद्ध असून, बाहेरच्या सेमिल्यूनर कार्तिलेजाच्या मागल्या शृंगास लागलें आहे, आणि वर फीमरच्या आंतल्या कांदेलच्या बाहेरल्या बाजूस बद्ध आहे.

लिंगमेतमूपतेला, हा तंदनाच्या तंतूंचा बळकट बंद, पतेलास तिबियाच्या पुढच्या ग्रंथीशीं जुळवितो. हाकाद्रैसेप्स एक्स्तेन्सर स्नायूच्या तंदनाचा चालू भाग होय.

सिनोवियलत्वचा सर्व संधि भागांवर लागली आहे.

गति- आकुंचन व प्रसरण.

पेरोनियोतिबियल संधि. तिबिया व फिब्युला ह्यांचा संधि.

अ. तिबिया व फिब्युला ह्यांच्या वरच्या लगतच्या भागांवर दोन कार्तिलेज ह्यांनीं आच्छादिलेले अंडाकार संधि भाग आहेत, ते **पुढचें व मागलें बंधन** व **सिनोवियलत्वचा** ह्यांकिरून एकमेकांशीं गच्च लागले आहेत.

आ. तिबिया व फिब्युला ह्यांच्या नळ्या इन्टरआसियस म्हणजे अस्थींच्यामधील बंधनानें एकमेकांशीं जुळल्या आहेत. ह्या बंधनाचे तंतु खालीं व बाहेर जातात. ह्या बंधनास पुढील तिबियल रक्तवाहिन्या जाण्यासाठीं वरच्या बाजूस एक मोठें छिद्र आहे. ह्या त्वचेस पुढें जंघेच्या पुढच्या देशांतल्या स्नायूंचा व मागें तिबियेलिस पोस्टेकस व फ्लेक्सरलांगस पालिसिस ह्या स्नायूंचा संबंध आहे.

इ. तिबिया व फिब्युला ह्यांच्या खालच्या शेवटावर दोन संधि भाग आहेत, त्यांत पहिल्याच्या गोलांतर संधीत, दुसऱ्याचा गोलबाह्य भाग बसतो, व हे भाग चार बंधनांनीं जुळतात.

पुढलें ह्या अस्थीच्या डोक्याच्या पुढल्या भागावर पसरलें आहे.

मागलें त्याचप्रमाणें संधीच्या मागल्या आंगावर पसरलें आहे.

त्रान्स्वर्स लिगमेंत म्हणजे आडवें बंधन बाहेरल्या म्यालियोलसपासून मागल्या आंगानें तिबियापर्यंत जाऊन तेथें बद्ध होतें.

अस्थीमधील बंधन त्यांचें खालचें शेवट जुळविते. हें वर अस्थीमधील त्वचेशीं सलग्न आहे.

गति— किंचित् सरकण्याची.

पायाचें मणगट. गुल्फ.

तिबिया व फिब्युला ह्यांचीं खालचीं शेवटें जुळून कोणदार खांच अथवा पेटी होते, तींत अस्त्रागलस ह्याचा गोलबाह्य भाग बसतो. व ह्या भागांनीं हा संधि घटित होतो.

हा संधि बिजागरीसारखा आहे. ह्या जातीच्या इतर संधी प्रमाणें ह्याचीं बाजूचीं बंधनें बळकट आहेत.

आंतलें बाजूचें बंधन आंतल्या म्यालियोलसच्या खालच्या कांठापासून निघून, आस्त्रागलस, आसक्याव्हिस, व स्केफैड, ह्यांच्या आंतल्या बाजूवर बद्ध होतें.

बाहेरलें बाजूचें बंधन फिब्युलाच्या शेवटापासून निघतें. ह्याचे, पुढचा, मधला, आणि मागला, असे तीन बंद आहेत. त्यापैकीं पुढचा अ-

आणि मागला सर्वाहून खाल जाग्यांत आहे, तो अस्त्रागलस ह्याशीं जुळतो.

पुढचें बंधन रुंद आहे. हें वर तिबियाच्या संधि भागाच्या पुढच्या कांठास व खालीं अस्त्रागलसच्या पुढच्या आंगास बद्ध आहे.

ह्या संधींत मागल्या बंधनाबद्दल पूर्वी सांगितलेलें **त्रान्स्वर्स** बंधन आहे.

गति— आकुंचन, प्रसरण, व कांहीं बाजूचीगति.

तार्ससचेसंधि.

ह्यांत१ तार्ससच्या पहिल्या ओळीचे संधि. २ तार्ससच्या दुसऱ्या ओळीचे संधि. ३ तार्ससची पहिली व दुसरी ओळ ह्यांचे परस्परांशीं संधि, असे आहेत.

१ तार्ससच्या पहिल्या ओळीचे संधि.

बाहेरील क्यालकेनियो अस्त्रागलैद बंधन अखूड व दृढ आहे. हें अस्त्रागलसच्या बाहेरील आंगापासून बाहेरचीं म्यालियोलस जुळण्याच्या संधिभागाखालीं निघतें व आसक्यालसिसच्या बाहेरील कांठास लागलें आहे.

मागीलक्यालकेनियो अस्त्रागलैद हा अखूड, व अरुंद बंद, अस्त्रागलसच्या मागल्या शेवटास आस क्यालसिसच्या लगतच्या वरच्या आंगाशीं जुळवितो.

इन्तरआसियस हें सुमारें एक इंच रुंद असून, उभ्या व तिरप्या तंतूंनीं झालें आहे, हें वर अस्त्रागलसच्या खालच्या आंगावरल्या खंचणींत, आणि खालीं आस क्यालसिसच्या वरच्या आंगावरच्या खंचणींत बद्ध आहे, व ह्या अस्थींस दृढ जुळवितें.

ह्या संधींत **दोन सिनोवियलत्वचा** आहेत, एक मागल्या क्यालकेनियो-अस्त्रागलैद बंधनास, व दुसरी पुढच्या क्यालकेनियोअस्त्रागलैद बंधनास मढवितें. ही दुसरी त्वचा अस्त्रागलस व स्केफैद ह्यांच्या संधींत येऊन त्यास मढविते.

२ तार्ससच्या दुसऱ्या ओळीचे संधि.

स्केफैद, क्यूबैद, व तीन क्यूनिऐफार्म हीं अस्थि पाठीकडचें, तळव्याकडचें, व अस्थींच्या मधील, ह्या बंधनांनीं जुळलीं आहेत.



शेजारच्यास जातात.

तळव्याकडचींही वरच्याप्रमाणेंच तळव्याकडच्या बाजूस त्यागलीं आहेत.

अस्थींमधील बंधनें चार आहेत. एक स्केफैद व क्यूबैद ह्यांच्या मध्यें; दुसरें आंतलें व मधलें क्यूनिऐफार्म अस्थि ह्यांच्यामध्यें; तिसरें मधल्या व बाहेरच्या क्यूनिऐफार्म अस्थींच्या मध्यें; आणि चवथें बाहेरील क्यूनिऐफार्म व क्यूबैद ह्यांच्यामध्यें; अशीं आहेत.

३ तार्सच्या दोहों ओळींचा परस्परांशीं संधि.

ह्याचे तीन वर्ग करतां येतात. १ आस क्याल्सिसचा क्यूबैदशीं संधि. २ आस क्याल्सिसचा स्केफैदशीं संधि. ३ अस्त्रागलसचा स्केफैदशीं संधि.

१ आस क्याल्सिस हें क्यूबैदशीं चार बंधनांनीं जुळलें आहे.

वरील क्यालकेनियो क्यूबैद हें वरच्या बाजूस ह्या अस्थींचीं लगतचीं अगें जुळवितें.

आंतील क्याल्कोनियो क्यूबैद हें आस क्याल्सिसच्या वरच्याभागाच्या खंचणी पासून निघून, क्यूबैदच्या आंतल्या आंगास बद्ध आहे. हें अखूड, जाड, व दृढ असून, वरील क्यालकेनियोस्केफैद बंधनाशीं दृढ जुळलें आहे.

लांब क्याल्केनियो क्यूबैद हें तळव्यांजवळल्या दोहोंबंधनांत उथळ असून, तार्सच्या सर्व बंधनांपेक्षां लांब आहे. हें मागें आस क्याल्सिसच्या खालच्या आंगास पुढच्या ग्रंथिपर्यंत बद्ध आहे, व पुढें क्यूबैदच्या खालच्या आंगावरच्या ग्रंथीस बद्ध आहे. हें नीट पुढें जातें, व ह्याचे कांहीं तंतु २ ऱ्या ३ ऱ्या व ४ थ्या मेतातार्सल अस्थींस जातात. ह्यानें क्यूबैदच्या खालच्या आंगावरील खंचणीचा नळ होतो, त्यांतून पेरोनियसलांगस स्नायु जातो.

अखूड क्यालकेनियो क्यूबैद बंधन मागें आस क्याल्सिसच्या खालच्या आंगावरच्या पुढच्या ग्रंथीस, व पुढें पेरोनीयल् खंचणीच्या मागें क्यूबैदच्या खालच्या आंगास बद्ध आहे. हें सुमारें एक इंच लांब व फार रुंद आहे.

ह्या संधीस एक **सिनोवियल त्वचा** मढविते.

वरील क्यालकेनियोस्केफैद बंधन, अस्त्रागलस व आस क्याल्सिस ह्यांच्या मध्यें असणाऱ्या खंचणींतून निघून, आस क्यालसिसच्या पुढच्या शेवटाच्या आंतल्या आंगून स्केफैदच्या बाहेरल्या आंगास जातें, व तेथें बद्ध होतें.

खालचें क्यालकेनियो स्केफैद बंधन, हा रुंद व जाड बंद आसक्याल्सिसच्या पुढच्या व आंतल्या टोंकापासून निघून, स्केफैदच्या खालच्या आंगास बद्ध होतो, हा अस्त्रागलसच्या डोक्यास आधारभूत होतो. ह्याच्याखालीं, तिबियेलिसपोस्तैकस स्नायूचें तेंदन आहे. ह्याचें वरील आंग सिनोवियलत्वचेनें मढलें आहे.

३ अस्त्रागलस व स्केफैद ह्यांचा कुसूं व खळगी ह्या जातीचा संधि आहे- ह्या संधींत फक्त **वरील अस्त्रागलोस्केफैद** बंधन आहे. हें रुंद व शिथिल बंधन अस्त्रागलसच्या मानेपासून स्केफैदच्या वरच्या आंगास जातें, व तेथें बद्ध होतें. ह्या संधींत सिनोवियलत्वचा आहे, व वरीच गति असते, परंतु बंधन शिथिल असल्यामुळें संधि कधीं कधीं उखळतो. एथें तळव्याच्या बंधनाबद्दल क्याल्केनियोस्केफैद बंधन आहे.

गति— सरकण्याची. ही गति पहिल्या व दुसऱ्या ओळींच्या मध्यें सर्वांत ज्यास्त होते. पहिल्या ओळीच्या संधींची गति दुसऱ्या ओळीच्या संधींच्या गतीपेक्षां ज्यास्ती असते.

तार्सोमेतातार्सल संधि म्हणजे तीन क्यूनिऐफार्म, क्यूबैद, आणि पांचवें मेतातार्सल अस्थि, ह्यांचा संधि हा पाठीकडचें, तळव्याकडचें, व अस्थींच्यामधील ह्या बंधनांनीं होतो

पाठीकडचीं बंधनें, तीन क्यूनिऐफार्म व क्यूबैद ह्यांचीं वरचीं आंगें, व पांच मेतातार्सल अस्थींच्या बुडांचीं वरचीं आंगें एकत्र जुळवितात. ह्यांचा झोंक तिरकस आहे.

तळव्याकडचीं बंधनें त्याच भागांचीं खालचीं आंगें जुळवितात.

अस्थींच्यामधील बंधनें ३ आहेत, आंतलें, आंतलें क्यूनिऐफार्म व दुसरें मेतातार्सल ह्यांस; बाहेरचें, बाहेरलें क्यूनिऐफार्म व तिसरें मेतातार्सल ह्यांस;



जुळवितात.

मेतातार्सल अस्थींचा परस्परांशीं संधि. ह्या अस्थींचीं तार्ससकडचीं शेवटें पाठीकडच्या, तळव्याकडच्या, व अस्थींच्यामधील बंधनांनीं जुळलीं आहेत. ह्यास सिनोवियलत्वचा आहे. पेऱ्यांकडचीं शेवटें आडव्या बंधनानें जुळलीं आहेत, व हें बंधन एथें अंगुष्ठाच्या मेतातार्सल अस्थींस जातें, परंतु हातांतलें आडवें बंधन तसें अंगुष्ठाच्या मेताकार्पलअस्थीस जात नाहीं.

गति— मेतातार्सल अस्थींच्या पेऱ्यांकडच्या शेवटांस बरीच गति असते, बाकीच्या संधींत सरकण्याची गति असते.

मेतातार्सल अस्थि व पहिलीं पेरीं ह्यांचा संधि तळव्याकडचीं व दोन बाजूचीं बंधनें, व सिनोविलयत्वचा, ह्यांनीं होतो. प्रसरण करणाऱ्यां स्नायूंच्या तेंदनांचे पसरलेले भाग पाठीकडच्या बंधनाबद्दल उपयोगीं पडतात.

गति— आकुंचन, प्रसरण, आंतली गति, आणि बाहेरची गति.

पायाचीं पेरीं हाताच्या पेऱ्यांप्रमाणेंच दोन बाजूचीं व एक तळव्याचें ह्या बंधनांनीं जुळलीं आहेत.

गति— हातांतल्या पेऱ्यांप्रमाणेंच ह्यांत आकुंचन व प्रसरण होतें.

भाग तिसरा.

स्नायु व फाशिया ह्यांविषयीं सामान्य विचार

स्नायु हे चलनवलनादि क्रियांस साधनें आहेत. हे फैब्रीन नामक पदार्थानें घटित असून ह्यांत आकुंचन धर्म आहे. ह्यांचा रंग तांबडा आहे, व हे समांतर तंतूंनीं घटित आहेत. हे तंतु अरियोलरत्वचेच्या जाळ्यानें एकत्र जुळून त्यांचे लहान जुडगे होतात. ते जुडगे एकत्र जमून मोठे पुंजके होतात. त्या पुंजक्यांनीं स्नायु घटित असतात. स्नायूंचे तंतु प्राणिक्रियेचे अथवा स्वेच्छाधीन (मनुष्याच्या इच्छेप्रमाणें चालणारे) आणि इंद्रियक्रियेचे अथवा स्वेच्छानधीन (मनुष्याच्या इच्छेप्रमाणें न चालणारे) असे दोन प्रकारचे आहेत. स्वेच्छाधीन तंतूंवर थोडे व नियमित अंतरावर असणारे अडवे पट्टे असतात, व हे तंतु धडाच्या व शाखांच्या स्नायूंस घटित करतात. हृदयाच्या, कांहीं इसाफगसच्या, आंतील कर्णाच्या, व युरीथ्राच्या तंतूंची रचना अशीच असून ते स्वेच्छानधीन असतात.

स्वेच्छानधीन तंतु वरच्यापेक्षां लहान व चापट असून, त्यांजवर पट्टे नसतात. अन्नाचा नळ, मूत्राशय व गर्भाशय, ह्या ठिकाणचे तंतु ह्या वर्गांत येतात.

प्रत्येक स्नायूस सेल्यूलर त्वचेचें वेष्टन आहे, त्यापासून स्नायूच्या पुंजक्यांच्यामध्यें त्याचे विभाग जातात.

स्वेच्छाधीन तंतु कोणत्याही शेवटास फैब्रस त्वचेनें युक्त होतात, व ह्या त्वचेचे तंतु एकत्र जुळल्याच्या योगानें गोल अथवा चापट तेंदन होतें.

स्वेच्छानधीन तंतु ज्यांस इन्वालंतरि असें म्हणतात, ते एखाद्या विवराच्या वेष्टनास मढवून, तें विवर आकुंचित करण्याच्या उपयोगीं पडतात.

फाशिया. शरीराच्या निरनिराळ्या भागांत असणाऱ्या अशा भिन्न भिन्न जाडीच्या तंतुमय त्वचेच्या थरांस फाशिया म्हणतात. ह्याचे दोन वर्ग

केले आहेत. १ ला, उथळ अथवा कैव्रोअरियोलर फाशिया, हा पातळ आहे, व कातडयाखालीं असतो, आणि ह्याच्या जालपांत वसा असते. २ रा, खोल अथवा अपान्युरोतिक फाशिया, हा फार जाड असतो व स्थितिस्थापक नसतो. हा स्नायूंचीं वेष्टनें घटित करतो, व ह्याच्या रुंद भागावर ते बद्ध होतात.

मस्तकाचे आणि मुखाचे स्नायु आणि फाशिया.

मस्तकावरचा देश. एपिक्रेनियलरीजन.

आक्सिपितो फ्रांतेलिस.

छेदन. डोक्याचे केश काढून मानेखालीं ठोकळा घेवावा, मग नाकाच्या मुलापासून आक्सिपतच्या टेंगळापर्यंत एक उभा छेद करावा. दुसरा भिंतिजाशीं समांतर डोक्यास भोंवतीं नेऊन पहिल्याच्या दोहों शेवटांस मिळवावा. मग पुढचें कातडें खालून वर उचटावें.

आक्सिपितोफ्रांतेलिस हा स्नायु तेंदनाच्या त्वचेनें भिन्न केलेल्या दोन पातळ मांसयुक्त फुगाऱ्यांनीं घटित आहे. त्या त्वचेवर कातडें फारघट्ट बसलें आहे. आक्सिपत कडचा फुगा पातळ, चौपेलू, व अस्पूड आहे. हा ह्या अस्थीच्या वरच्या वक्रेरेषेच्या बाहेरील $\frac{3}{3}$ पासून निघतो. कपाळा कडचा भाग अधिक लांब व रुंद असून, कातडयास व अक्षिकोशाच्या बाहेरील स्नायूंस दृढ लागला आहे.

क्रिया. कपाळाच्या कातडयावर अडव्या सुरकुत्या उत्पन्न करतो.

पापण्याचा देश. प्याल्पिब्रल् रीजन.

आर्बिक्युलेरिसप्याल्पिब्रेरम्. लेवेतरप्याल्पिब्री.

कारुगेतरसुपरसिलिऐ.

छेदन. तोंडाचें स्नायु उघडे करण्या साठीं पहिल्या छेदनांतला उभा छेद नाका वरून वरच्या ओंठावर मधोमध आणावा. मग त्याच्या खालच्या शेवटा पासून दुसरा छेद खालच्या दाभाडाच्या कोणा पर्यंत न्यावा, आणि हा कानाच्या पुढल्या आंगास उभा छेद काढून, पहिल्या छेदनांतल्यी डोक्यावरच्या अडव्या छेदाशीं मिळवावा. मग कातडेंकानाच्या पुढून वपून उचटावें

आर्बीक्यूलेरिसप्याल्पिब्रेरम् हा स्नायु जाड व चापट असून, अक्षिकोशाच्या सर्व घेरास वेढा घालतो, पापण्याचें बाहेरचें आंग आच्छादितो, आणि तो फ्रांतल अस्थीचा आंतील कोण, सुपीरियरम्याक्सिलरीचा नाकाचा भाग, व तेंदोआक्युलै नामक लहान तेंदन, ह्यांपासून निघतो. तेंदोआक्युलै हा अरुंद बंद, पापण्यांस सुपीरियरम्याक्सिलरीच्या नासिकाच्या भागास दृढ बद्ध करितो. ह्या स्नायुस फेशियल व सुप्राआर्बितल हे मज्जातंतु वांटले जातात.

क्रिया. पापण्या एकत्र आणून ह्यांस मिटविणें, व बऱ्याच जोरानें त्यांस आंत ओढणें

लेवेतर प्याल्पिब्री हा पातळ, चापट, व त्रिकोणाकार स्नायु अक्षिकोशाच्या आंत आहे. हा स्फेनेदच्या लहान पंखाच्या खालच्या आंगा पासून निघून, वरच्या पापणीच्या कूर्चेच्या वरल्या कांठास बद्ध होतो.

क्रिया. हा वरच्या पापणीस वर उचलतो, ह्या योगानें डोळा उघडतो.

कारुंगेतरसुपरासिलिऐ, हा आर्बिक्युलेरिस ह्याच्या खालीं बसलेला मांस तंतूंचा लहान पुंजका फ्रांतल अस्थीस व नाकाच्या मुळाच्या कातड्यास लागला आहे.

क्रिया. रागाच्या वगैरे वेळेस कपाळास उभ्या सुरकुत्या पाडणें.

अक्षिकोशाचा आंतला देश. आर्बितलरीजन

रेक्तससुपीरियर. रेक्तसइन्तर्नस. आब्लैकससुपीरियर.

रेक्तसइन्फीरियर. रेक्तसएक्स्तर्नस. आब्लैकसइन्फीरियर.

छेदन. अक्षिकोश उघडाकरणें ह्यास्तव कवटी व मेंदू प्रथम काढून टाकावा. मग फ्रांतल अस्थि आंत अक्षिकोशाच्या वरल्या शिखेच्या आंतल्या शेवटा जवळ, व बाहेर मेलर अस्थीशीं संयोग होण्याच्या जाग्यावर करवतून काढावे, मग अक्षिकोशाच्या छताचे हातोड्याच्या थोड्या व हलक्या ठोक्यांनी तुकडे करावे, आणि एका मोठ्या ठोक्यानें फ्रांतल अस्थीचा अक्षिकोशावरचा भाग न काढून टाकतां पुढें ढकलावा; मग पेरियास्तियम व त्याखालची वसा काढली म्हणजे स्नायु उघडे होतात.

रेक्तससुपीरियर—आस्तिकछिद्राचा वरचा कांठ, व आस्तिकमज्जा तंतूचें वेष्टन, ह्यांपासून लेवेतर प्याल्पिब्री व सुपीरियर आब्लीक ह्यांच्याखालून नि

घून, कार्नियाजवळ नेत्रपिंडाच्या स्क्लेरातिक पडद्यावर कार्नियापासून तीन-किंवा चार लैन मागें बद्ध होतो.

इन्फीरियर व इन्तर्नलरेक्तस हे समाईक तेंदनानें आक्षिक छिद्राच्या खालच्या व आंतल्या कांठा पासून निघून, पुढें त्यांच्या नांवावरून सिद्ध आहे तो मार्ग धरून, कार्नियाजवळ स्क्लेरातिक पडद्यावर कार्नियापासून तीन किंवा चार लैन मागें बद्ध होतात.

एक्स्तर्नलरेक्तस आक्षिक छिद्राच्या बाहेरच्या कांठापासून दोन डोक्यांनीं निघतो, व स्क्लेरातिक ह्यावर कार्नियापासून तीन किंवा चार लैन मागें बद्ध होतो. डोक्यामध्यें रिकामी जागा राहते तींतून तिसरा, पांचव्याची नाकाची शाखा, व साहवा हे मज्जातंतु जातात.

सुपीरियरआब्लिक हा चातीच्या दांड्याच्या आकाराचा स्नायु लेवेतर पाल्पिब्रीच्या आंतल्या आंगास अक्षिकोशाच्या वरच्या व आंतल्या बाजूस आहे. हा आक्षिक छिद्राच्या आंतल्या कांठाच्या एक लैन वर निघून, कोशाच्या आंतल्या बाजूकडे जातो, तेथें ह्याचें तेंदन होतें, तें फ्रांतल अस्थीच्या आंतल्या कोणाजवळच्या खांचेंतील फैब्रोकार्तिलेजच्या कप्पींतून जाऊन मागें व बाहेर फिरतें. मग सुपीरियर रेक्तसच्या खालून, नेत्र पिंडाच्या मागल्या व बाहेरल्या बाजूस जाऊन, सुपीरियर व एक्स्तर्नल रेक्तस ह्यांच्या मध्यें आक्षिकमज्जातंतूचें बद्धस्थान व कार्निया ह्यांच्या मध्यावर स्क्लेरातिक वर बद्ध होतें.

इन्फीरियर आब्लिक हा बारीक व अरुंद स्नायु, सुपीरियर म्याक्सिलरी अस्थीच्या अक्षिकोशाच्या पडद्यावर ल्याक्रिमल खांचणीच्या बाहेरल्या आंगास एका खांचेपासून निघून, इन्फीरियर रेक्तसच्या खालून जातो. मग ह्याचें तेंदन होतें, तें स्क्लेरातिकच्या मागल्या व बाहेरल्या आंगावर बद्ध होतें

क्रिया. हे चार रेक्तस नेत्रपिंडास असे बद्ध आहेत कीं, प्रत्येकाची क्रिया पृथक् घडली असतां हे स्नायु नेत्रपिंडास वर, खालीं, आंत, अथवा बाहेर, ह्यांच्या नांवावरून दर्शविलें आहे, तसें फिरवितात. कोणत्याही दोहोंची क्रिया घडली तर पिंड ह्यांच्या कर्ण रेषेंत झुकतो, तो असा;—

वर व आंत; वर व बाहेर; खालीं व आंत; खालीं व बाहेर. आब्लिक स्ना-

यु नेत्रपिंडास चक्रावर्त गति देणारे होत. वरचा आब्लिक हा बाहुलीस खालीं व बाहेर नेतो, आणि खालचा आब्लिक तिला वर व बाहेर नेतो.

वरच्या दाभाडाचा देश. सुपीरियरम्याक्सिलरी रीजन.

ह्यांत वरचा ओंठ उचलणारा **लेवेतरलेबिऐ**, ओठ व नाकपुडी उचलणारा **लेवेतरलेबिऐ सुपिरियोरिस यलाक्वीनेजै**, आणि तोंडाचा वरचा कोण वर ओढणारा **लेवेतर आंग्युलैओरिस** आणि मुखास हासण्याची मुद्रा देणारे, जिगोमापासून निघणारे दोन **जिगोम्यातिसै** असे स्नायु आहेत.

खालच्या दाभाडाचा देश. इन्फीरियरम्याक्सिलरीरीजन.

ह्यांत खालचा ओठ खालीं दाबणारा **दिप्रेसरलेबियैइन्फीरियोरिस**, मुखाचा कोण खालीं दाबणारा **दिप्रेसरआंग्युलैओरिस**, व हनुवटीस वर उचलणारा **लेवेतरमेन्तै** हे स्नायु आहेत.

खालच्या व वरच्या दाभाडांच्यामधील देश. इन्तरम्याक्सिलरीरीजन.

आर्बिक्युलेरिसओरिस. **बक्सिनेतर.**

छेदन. खालच्या ओठाच्या कांठापासून हनवटी पर्यंत एक छेद न्यावा, मग दुसरा खालच्या दाभाडाच्या कांठावरून त्याच्या कोणापर्यंत आणावा, आणि एथून कातडें उचटावें.

आर्बिक्युलेरिसओरिस हा आकुंचन पावणारा, अंडाकार, व समकेंद्रक तंतूंनीं युक्त स्नायु तोंडाचें छिद्र वेष्टितो. खालच्या व वरच्या ओठाचें द्रव्य, जे तंतूंचे जाड, अर्धचंद्राकार, व सारखे भाग, ह्यांनीं हा स्नायु झाला आहे, ह्याचे कांहीं तंतु वरच्या व खालच्या म्याक्सिलरी अस्थींस बद्ध आहेत, वर सांगितलेले स्नायु ह्यांस बद्ध होतात.

क्रिया— तोंडाचें द्वार लहान अथवा बंद करणें, चोखणें, पाणीं पिणें इत्यादि प्रसंगीं ही क्रिया प्रदर्शित होते.

बक्सिनेतर हा अल्वियोलर म्हणजे दांत बसण्याच्या कांठाच्या मधल्या रिकाम्या जाग्यांत असणारा म्हणजे तोंडाच्या डाव्या व उजव्या बाजूस दं-

तांचें आछादन करणारा मांस तंतूंचा पातळ व चापट थर गल्ल देशीं आहे. ह्याचे बहुतेक तंतु वरच्या व खालच्या म्याक्सिलरी अस्थींच्या अल्वियोलर भागाच्या बाहेरील आंगाच्या मागल्या अर्धभागास, व कांहीं तंतु मागें तेरिगोम्याक्सिलरि संधिबंधनास बद्ध आहेत. हे व प्रत्येक दाभाडांतील तंतु तोंडाच्या कोणाजवळ एकमेकांस विभागून आर्बिक्युलेरिस ह्या स्नायूशीं जुळतात.

क्रिया— हे स्नायु आकुंचित होऊन गाल दाबतात, जसें तुतारी वगैरे फुंकतांनां होतें. एथें तोंडांतील हवा जोरानें बाहेर निघते. तसेंच चर्वण समयीं अन्न दांतांखालीं असतें तेव्हां ही हे आकुंचित होतात.

कानशील व खालचें दाभाड ह्यांचा देश. तेंपरोम्याक्सिलरीजन.

म्यासितर. **तेंपरल.**

छेदन. तेंपरल स्नायु उघडा करण्या करितां तेंपरलफाशिया कादावा, व जिगोमाची कमान पुढें मेलर अस्थीशीं जुळण्याच्या जाग्यावर, व मागें कानाच्या पुढच्या आंगास तोडावी, आणि म्यासितर स्नायुसहवर्तमान खालीं ओढावी, आणि हा स्नायु, खालच्या दाभाडाची रेमस व कोण ह्यांपासून सोडवावा

म्यासितर हा जाड, अखूड, व चौपैलू स्नायु, उथळ व खोल अशा दोन भागांनीं घटित आहे. पहिला सुपीरियर म्याक्सिलरीचा मेलर भाग, व जिगोम्यातिक कमानीच्या खालच्या कांठाचा पुढील $\frac{२}{३}$ भाग ह्यां पासून निघून, खालच्या म्याक्सिलाची रेमस व कोण ह्यांस बद्ध होतो. दुसरा भाग जिगोम्यातिक कमानीचे आंतलें आंग व तिच्या खालच्या कांठाचा मागील $\frac{१}{३}$ ह्यापासून निघून, रेमसच्या वरल्या अर्ध भागावर व कारोनैद भागावर बद्ध होतो.

तेंपरल हा रुंद व केंद्रापासून नीट जाणाऱ्या तंतूंनीं झालेला स्नायु तेंपरल खांचेच्या संपूर्ण भागापासून निघतो, व एका जाड चापट तेंदनांत संपतो. तेंदन खालच्या दाभाडाच्या कारोनैद भागाच्या आंतल्या बाजूस बद्ध होतें.

तेंपरलफाशिया हा बळकट व अपान्युरोतिक पडदा ह्या स्नायूच्या तंतूंस जडला आहे, व जिगोम्याच्या वरती ह्याचे दोन भाग होतात, ते त्याच्या

आंतल्या व बाहेरल्या कांठास बद्ध होतात. ह्यां फाशियावरून तेंपरलधमनी, तेंपरलशीर, व तेंपरलमज्जातंतु, हे भाग खालून वर जातात.

तेरिगोम्याक्सिलरी रीजन.

इन्तर्नल तेरिगैद. एक्स्तर्नल तेरिगैद.

छेदन. कारोनैद भाग बुडाजवळ करवतून तेंपरल स्नायूसहवर्तमान वर ओढून हा स्नायु तेंपरल खांचेंतून काढून टाकावा. कांदेलच्या लागलीच खालीं रेमस उभी तोडावी, व तिच्या खालच्या एक तृतीयांश भागाच्या आरंभा जवळ ही दन्तल छिद्राच्या वरतीं आडवा छेद करावा, मग तुकडे काढून टाकल्यावर स्नायु उघडे पडतात.

इन्तर्नल तेरिगैद हा जाड व चौपेलू स्नायु, तेरिगैद खांचेंतून निघून, मागें व खालीं जाऊन, खालच्या दाभाडाचा कोण व रेमस ह्यांच्या आंतल्या आंगाचा खालचा व मागचा भाग ह्यावर बद्ध होतो.

एक्स्तर्नलतेरिगैद हा जाड व अखूड स्नायु दोन डोक्यांनीं निघतो. एक डोकें स्फीनैदचा मोठापक्ष व तेरिगैद शिखा ह्यां पासून, आणि दुसेंर तेरिगैद भागाचा बाहेरला पडदा व प्यालेत अस्थीचा उंचवटा ह्यांपासून निघतें. मग स्नायु मागें आणि बाहेर जाऊन खालच्या दाभाडाची कान्दैल व इन्तरआर्तिक्युलर फैब्रोकार्तिलेज ह्यांस बद्ध होतो.

क्रिया. तेंपरल, म्यासितर, व इन्तर्नल तेरिगैद, हे स्नायु खालचें दाभाड उचलून वरच्यास फार जोरानें लावतात. एक्स्तर्नल तेरिगैद स्नायूचा व्यापार अन्न संघर्षणाच्या क्रियेंत साक्षात् होतो. एका बाजूच्या स्नायूची क्रिया घडली तर दाभाडाची तीच बाजू पुढें जाते, व सिंफिसिस समोरच्या बासूस जाते. ही गति दोहों बाजूस फेर पाळीनें झाली म्हणजे संघर्षण होतें.

मानेचे स्नायु आणि फाशिया.

उथळदेश. सुपरफिशियल रीजन.

प्लातिस्मा मायैदीज. स्तर्नोम्यास्तैद.

छेदन. मानेखालीं ठोंकळा ठेवून मानेच्या भागास तणावा देण्यासा ठीं छेदावयाच्या बा-

जूच्या समोरल्या बाजूकडे मुख करावें, आणि हनवटी पासून खालच्या दाभाडाच्या कांठावरून म्यास्तैद भागापर्यंत एक, व क्ल्याविकलच्या वरच्या कांठावर दुसरा, असे दोन आडवे छेद करावे, आणि म्यास्तैदभागापासून स्तर्नम पर्यंत तिरपा छेद काढून त्यानें ते जुळवावें.

फ्ल्याति़जमा हा मांसतंतूंचा रुंद, पातळ, चापट, व चौपैलू सपाट भाग, क्ल्याविकल, व आक्रोमियन, आणि पेक्तोरल, देल्तैद व त्रपीजियस ह्यां स्नायूंस आच्छादणारा फाशिया ह्या भागांपासून निघून वर व आंत जातो; आणि खालच्या दाभाडाच्या तिरकस रेषेच्या खालच्या आंगास बद्ध होतो. तंतूंचा झोंक तिरपा वर व आंत आहे.

स्तर्नोम्यास्तैद हा मोठा व जाड स्नायु स्तर्नमच्या वरच्या शेवटाचें पुढचें आंग, व क्ल्याविकलच्या वरच्या आंगाचा आंतील $\frac{1}{3}$ ह्यांजपासून दोन डोक्यांनीं निघतो, आणि वर, मागें, व कांहींसा बाहेर जाऊन, जाड अपान्युरोसिस ह्याच्या योगानें तेंपरल अस्थीचा म्यास्तैदभाग व आक्सिपतची वरची रेषा हिचा बाहेरील $\frac{2}{3}$ ह्यांवर बद्ध होतो. हा स्नायु मानेच्या बाजूवरची चौपैलू जागा विभागून, तिचे दोन त्रिकोण करतो, त्यास पुढला व मागला अशीं नांवें आहेत. हा खोल सर्वैकल फाशिया ह्याच्या दोन थरांमध्यें आच्छादिला असून, स्वतः कामनकरातिद धमनी, इन्तर्नलजुगुलरशीर, आणि न्युमोग्यास्त्रिक व दिसेन्दन्सनोनै मज्जातंतु, ह्यांस आच्छादितो.

क्रिया. फ्ल्याति़जमा हा मानेच्या कातडयास सुर्कुत्या पाडतो. स्तर्नोम्यास्तैद डोकें पुढें नेतो. जर एका बाजूच्याचें कृत्य घडलें, तर डोकें त्याच बाजूच्या खांद्याकडे व मुख समोरच्या बाजूकडे म्हणजे दुसऱ्या खांद्याकडे झुकतें.

जिव्हास्थीच्या खालचा देश. इन्फ्राहैयैदरीजन.

स्तर्नो-हैयैद.	थैरो-हैयैद.
स्तर्नो-थैरैद.	ओमो-हैयैद.

स्तर्नो-हैयैद हा पातळ, अरुंद, व फितीसारखा स्नायु स्तर्नमच्या वरच्या शेवटाचें मागील आंग, व क्ल्याविकल ह्याचा आंतील शेवट, ह्यांपासून निघून हैयैद अस्थीच्या आंगाच्या खालच्या कांठावर बद्ध होतो.

स्तर्नो-थैरैद हा स्तर्नम ह्याच्या पहिल्या तुकड्याच्या मागल्या आंगापा-

सून स्तर्नोहैयेद ह्याच्या खालीं निघून, थैरेद कूर्चेच्या पक्षावर बद्ध होतो. ह्यास मागल्या आंगानें त्वकीया, इन्फ्राभिनेत शीर, व कामनकारातिद धमनी, ह्यांचा संबंध आहे.

थैरो-हैयेद हा लहान स्नायु थैरेद कूर्चेच्या बाजूपासून निघून, हैयेद अस्थीचें आंग, व मोठें शृंग ह्यांजवर बद्ध होतो. हा स्नायु वरल्याचाच चालू भाग आहे असें दिसतें.

ओमो-हैयेद हा एका तेंदनानें जोडलेल्या दोन मांसांच्या फुगाऱ्यांनीं घटित स्नायु स्क्याप्युलाच्या वरच्या कांठापासून, व कधींकधीं त्या वरील खांचेच्या अडव्या बंधनापासून निघून मानेच्या खालच्या भागावर अडवा जातो. मग थेट वर चढून हैयेद ह्याच्या आंगाच्या खालच्या कांठावर बद्ध होतो.

क्रिया लेरिंक्स व हैयेद अस्थि, हे भाग गिळण्याच्या वेळेस वर गेले म्हणजे हे स्नायु त्यास खालीं ओढतात. थैरो–हैयेद हा थैरेद कूर्चेस वर ओढतो.

जिव्हास्थीच्या वरचा देश. सुप्राहैयेदरीजन.

दैग्यास्त्रिकस.	**मैलोहैयेद.**
स्तैलो-हैयेद.	**गीनियो-हैयेद.**

दैग्यास्त्रिकस ह्यास मांसाचे दोन फुगारे आहेत, ते तेंदनानें जुळले आहेत. पैकीं मागला म्यास्तेद भागाच्या दैग्यास्त्रिकस खांचणींतून निघतो, पुढला खालच्या दाभाडाच्या सिंफिसिसच्या जवळच्या खांचेंत खालच्या कांठाच्या आंतल्या आंगास बद्ध आहे. आणि मधलें तेंदन हैयेद अस्थीस बद्ध आहे.

स्तैलोहैयेद हा पातळ स्नायु स्तैलेदभागाच्या बाहेरील आंगापासून निघून पुढें व खालीं जातो, आणि हैयेद अस्थीच्या आंगावर बद्ध होतो.

मैलोहैयेद हा मांसतंतूंचा त्रिकोणाकार सारखा भाग समोरच्याशीं मिळून तोंडाची जमीन होते. हा मैलोहैयेद शिखेपासून निघून हैयेद अस्थीच्या आंगावर बद्ध होतो.

गीनियोहैयैद हा पातळ स्नायु खालच्या दाभाडाच्या सिंफिसिसच्या आंतल्या आंगावरील खालच्या ग्रंथीपासून निघून खालीं जातो, व हैयैद अस्थीच्या पुढल्या आंगावर बद्ध होतो.

क्रिया. हे स्नायु गिळतांनां हैयैद अस्थि व जिभेचें बूड ह्यांस वर उचलतात, व खालीं दाबणाऱ्या स्नायूंनीं तें अस्थि अचल केलें म्हणजे ते स्नायु खालचें दाभाड खालीं ओढतात.

जिव्हेचा देश. लिंग्वलरीजन.

गीनयो-हायो-ग्लासस. **लिंग्वेलिस.**

हायो-ग्लासस. **स्तैलो-ग्लासस.**

छेदन. पूर्वीच्या स्नायूंचें छेदन केल्यावर सिंफिसिसच्या किंचित् बाहेरच्या आंगास खालचें दाभाड करवतीनें. जीभ अकड्याने पुढें ओढून तिचे स्नायु पाहावे.

गीनियो-हायो-ग्लासस हा पातळ व त्रिकोणाकार स्नायु, शेंडयाकडे लहान तेंदनाच्या योगानें खालच्या दाभाडाच्या सिंफिसिसच्या आंतल्या आंगच्या वरच्या ग्रंथीस लागला आहे. ह्याचे खालचे तंतु हैयैद अस्थीच्या वरच्या आंगास, आणि मधले व पुढचे तंतु जिभेच्या बुडापासून शेंडयापर्यंत खालच्या आंगास लागले आहेत. हे तंतु केंद्रापासून नीट जाणारे आहेत.

हायो-ग्लासस हा मांस तंतूंचा सारखा, पातळ, चौपैलू भाग, हैयैद अस्थीचें आंग व शृंगें ह्यांपासून निघून, स्तैलोग्लासस व लिंग्वेलिस ह्यांच्यामध्यें जिभेच्या बाजूवर बद्ध होतो.

लिंग्वेलिस हा मांसतंतूंचा लांब बंद हायोग्लासस, व गीनियोहायो ग्लासस, ह्यांच्यामध्यें आहे. हा जिभेच्या खालच्या आंगास बुडापासून शेंडयापर्यंत लागला आहे. ह्याला अस्थीचा संबंध नाहीं.

स्तैलोग्लासस, तीही स्तैलैद स्नायूंमध्यें लहान व अखूड आहे. हा स्तैलैद भागाच्या बाहेरल्या व पुढल्या आंगास निघून जिभेच्या बाजूस बद्ध होतो.

क्रिया. गीनियोहायोग्लासस, हे ह्यांच्या खालल्या व मागच्या तंतूंनीं हैयैद अस्थि व जिभेचें बूड वर ओढतात, त्या योगानें शेंडा तोंडाबाहेर पडतो. पुढचे तंतु जीभ परत तोंडांत ओढतात. ह्या स्नायूंच्या संपूर्ण भागाची क्रि-

या घडली तर जीभे वरून गोलांतर होते, जसें चोखतांनां. हायोग्लासस हे जिभेस एका बाजूपासून दुसऱ्या बाजूपर्यंत गोलबाह्य करतात, व लिंग्वोलिस-पुढून मागें गोलबाह्य करतो.

कंठदेश. फ्यारिंजियल रीजन.

कन्स्त्रिक्तर इन्फीरियर. कन्स्त्रिक्तरसुपीरियर.
कन्स्त्रिक्तरमीदियस. स्तैलोफ्यारिंजियस.
प्यालेतोफ्यारिंजियस.

छेदन- बकीया व इसाफगस हे भाग लागलेच सर्नमच्या वर कापून वर ओढावे, मग ते भाग चांगले पुढें ओढून मैलेद भागामार्गे करवत लावावा, व मस्तकाचें बूड खालून वर कापावें, मग छेदन सुलभ होण्यासाठीं फेरिंक्स व तोंड ह्यांत तागानें बुरकुल ठासावें.

इन्फीरियरकन्स्त्रिक्तर हा सर्वांत उथळ व तिहीं पेक्षां पातळ आहे. हा क्रेकैद व थैरैद कूर्चेच्या बाजूपासून निघून मागें व आंत जाऊन, फेरिंक्स ह्याच्या मागल्या शिवणीवर बद्ध होतो. हा बाहेरच्या आंगानें कामनकरातिद धमनी व थैरैद ग्लयांद ह्यांस लागला आहे, आणि आंतल्या आंगानें म्यूकस त्वचेस लागला आहे.

मिदलकन्स्त्रिक्तर हा पहिल्यापेक्षां लहान आहे, आणि चापट व पंख्यासारखा आहे. हा हैयैद अस्थीच्या शृंगापासून निघून मागल्या शिवणीवर बद्धहोतो. प्रत्येक बाजूस हा करातिद रक्तवाहिन्यांस लागला आहे.

सुपीरियरकन्स्त्रिक्तर हा चौपेलू मांसतंतूंचा सारखा भाग आहे. हा तेरीगैद पडदा व त्याचा गळा सारखा भाग, लगतच्या प्यालेतचा भाग, तेरिगोम्याक्सिलरि बंधन, मैलोहैयैद शिखेच्या मागल्या शेवटाजवळचा भाग, व जिभेची बाजू, ह्यां पासून निघून मागल्या शिवणीवर बद्धहोतो. ह्याचे कांहीं तंतु ब्याजिलर भागापर्यंत जातात. प्रत्येक बाजूस ह्यास करातिद रक्तवाहिन्या, जुगुलरशीर, आठव्या मज्जातंतूचे तीन भाग, व नववा मज्जातंतु, ह्याचा संबंध आहे. आंत हा घशांतील तान्सिल नामक पिंडास आछादितो, व स्वतः म्यूकस त्वचेनें आछादिला आहे.

स्तैलोफेरिंजियस हा पातळ व लांब आहे. हा स्तैलैद भागाच्या बुडापासून निघून आंत व खालीं जाऊन, वरच्या व मधल्या कान्स्त्रिक्तर स्नायूंच्या मध्यें

फेरिंक्स ह्यावर बद्धहोतो. बाहेर ह्याचा बाहेरली करातिद धमनी व पेरातिद ग्ल्यांद ह्यांशीं आणि आंत आंतली करातिद धमनी, आंतली जुगुलरशीर, व म्युकस त्वचा, ह्यांशीं संबंध आहे.

क्रिया. स्तैलो फ्यारिंजीयस ह्याच्या योगानें गिळतांनां फेरिंक्स वर ओढलें जाऊन पसरतें, व ग्रास फेरिंक्स मध्यें आला म्हणजे त्यास उचलणारे स्नायु शिथिल होतात, व ती पिशवी खालीं उतरते, मग कान्स्त्रिक्तर स्नायु ग्रासावर आकुंचित होऊन त्यास क्रमें करून खालीं नेतात.

तालूचादेश. प्यालेत रीजन.

लेवेतर-पलेतै.

तेन्सर-पलेतै.

अजिगास-युव्युली.

प्यालेतो-ग्लासस.

प्यालेतोफ्यारिंजियस.

छेदन. वरून खालपर्यंत उभा छेद करून फेरिंक्स उघडावें, म्हणजे तालूच्या नरम भागाची मागली बाजू उघडी होते; मग पडजिभेस अकड्यानें ताण देऊन म्युकसत्वचा व ग्ल्यांद काढल्यावर स्नायु उघडे पडतात.

लेवेतर-पलेतै हा बारीक स्नायु तेंपरल अस्थीच्या पीत्रस भागाचा शेंडा, व युस्तेकियन नळी, ह्यांपासून निघून खालीं व आंत जाऊन तालूच्या नरम भागाच्या मागल्या आंगावर बद्ध होतो.

तेन्सर पलेतै हा तेरिगैद भागाच्या बुडाजवळची खांच, व युस्तेकियन नळी, ह्यांपासून निघतो. मग ह्याचें तेंदन तेरिगैद अस्थीच्या गळासारख्या भागास वेष्टितें, व हा प्यालेत अस्थि व तालूचा नरमभाग ह्यांवर बद्ध होतो.

आजिगासयुव्युली हे दोन स्नायु तालूच्या मागल्या कंटकतुल्य भागापासून निघून, युव्युलावर म्हणजे पडजिभेवर बद्ध होतात.

प्यालेतोग्लासस हा पडजिभेच्या प्रत्येक बाजूस तालूच्या नरम भागापासून निघून, जिभेच्या बाजूवर बद्ध होतो, व ह्या स्नायूच्या योगानें घशाची पुढली कमान होते. हा स्नायु तान्सिलच्या पुढें आहे.

प्यालेतोफ्यारिंजियस हा तालूच्या नरम भागापासून निघून स्तैलोफेरिंजियस सहवर्तमान थैरैद कूर्चेच्या मागल्या कांठावर बद्ध होतो. ह्याच्या

योगानें घशाची मागली कमान होते. हा स्नायु तान्सिलच्या मागें आहे.

क्रिया. तालूच्या कठिण भागावर जिभेचा दाब पडून अन्नग्रास घशांत गेला म्हणजे, त्यावर मागली कमान आकुंचित होते, आणि प्यालेतचा नरम भाग, व पडजीभ, हीं सारखीं उतरतीं लागतात, त्यांच्या झोंकानें अन्न पुढें जातें, व पुढील कमानीनें मागें तोंडांत येण्यास त्यास प्रतिबंध होतो.

कण्याचा बाजूचा देश. ल्यातरल वर्तिब्रल रीजन.

स्कलीनसअंतैकस. **स्कलीनसपोस्तैकस.**

स्कलीनसमीदियस.

स्कलीनसअंतैकस हा त्रिकोणाकार स्नायु पहिल्या फांसळीच्या वरच्या आंगाच्या आंतल्या काठावरच्या ग्रंथीपासून निघून; मानेच्या ३ ऱ्या, ४ थ्या, ५ व्या, व ६ व्या, मणक्यांच्या पक्षतुल्यभागांवरच्या पुढच्या ग्रंथींस बद्ध झाला आहे. ह्याच्या मागल्या आंगानें ह्यास सब्क्लेवियन धमनी व ब्रेकीयलप्लेक्सस (मज्जातंतूचें जाळें) ह्यांचा संबंध आहे.

स्कलीनसमीदियस हा पहिल्या फांसळीच्या वरच्या आंगापासून सब्क्लेवियन धमनीसाठीं जो दबलेला भाग आहे त्याच्यामागून निघून, मानेच्या खालच्या ६ मणक्यांच्या पक्षतुल्य भागांच्या मागल्या ग्रंथींवर बद्ध होतो.

स्कलीनसपोस्तैकस हा तिहींपेक्षां लहान आहे. हा दुसऱ्या फांसळीच्या बाहेरच्या आंगापासून म्हणजे सरेतसम्याग्रस ह्याच्या बद्धस्थानाच्या मागून निघून, मानेच्या खालच्या दोन अथवा तीन मणक्यांच्या पक्षतुल्य भागांच्या मागल्या ग्रंथींस बद्ध होतो.

कण्याचापुढचा देश. अंतेरियरवर्तिब्रलरीजन.

रेक्तस क्यापितिस अंतैकस मेजर. **रेक्तसल्यातरेलिस.**

रेक्तसक्यापितिस अंतैकस मैनर. **लांगसकोली.**

रेक्तसक्यापितिसअंतैकसमेजर हा मानेच्या ३ ऱ्या, ४ थ्या, ५ व्या,

व ६ व्या, मणक्यांच्या पक्षतुल्यभागांच्या पुढच्या ग्रंथींपासून ४ तेंदनांनीं निघून आक्सिपतच्या व्याजिलरभागास बद्ध होतो.

रेक्तसक्याणितस अंतैकस मैनर हा अत्लसच्या बाजूचा जाड भाग व त्या मणक्याच्या पक्षतुल्य भागाचें मूळ ह्यांपासून निघून व्याजिलर भागावर वरल्याच्या मागें बद्ध होतो.

रेक्तसल्यातरेलिस हा अत्लसच्या पक्षतुल्य भागाच्या वरच्या आंगापासून निघून, आक्सिपतच्या जुगुलर भागास बद्ध होतो.

लांगस कोलै हा लांबट व चापट स्नायु अत्लस व पाठीचा तिसरा मणका ह्यांच्या मध्यें आहे, ह्याचे तीन भाग आहेत ते; **वरचा तिरपा, खालचा तिरपा,** व **नीट,** असे आहेत.

वरचा तिरपा भाग अत्लसच्या पुढच्या कमानीच्या ग्रंथीपासून निघून, तिरपा बाहेर जाऊन मानेचा तिसरा, चवथा, आणि पाचवा, ह्या मणक्यांच्या पक्षतुल्य भागांच्या पुढल्या ग्रंथींवर बद्ध होतो.

खालचा तिरपा भाग हा मानेच्या पांचव्या व सहाव्या मणक्यांच्या पक्षतुल्यभागांपासून निघून, पाठीच्या वरच्या दोन किंवा तीन मणक्यांच्या आंगास बद्ध असतो.

नीट भाग हा वर, मानेच्या दुसऱ्या, तिसऱ्या, व चवथ्या मणक्यांच्या आंगास, आणि खालीं मानेचे खालचे तीन, व पाठीचे वरचे तीन, ह्या मणक्यांच्या आंगास लागला आहे.

क्रिया. स्कलीनस हे स्नायु मानेच्या मणक्यांचे पक्षतुल्यभाग खालीं ओढतात, आणि कण्यास उजव्या अथवा डाव्या बाजूस फिरवितात. वरचा भाग अचल झाला तर, ते पहिली व दुसरी ह्या फांसळ्यांस वर उचलतात, तेव्हां हे श्वासाचे स्नायु होत.

रेक्तस हे शिरो नमन केल्या प्रमाणें डोकें पुढें नेतात, व मागल्या स्नायूंनीं मागें नेलें असलें तर त्यास मूळ स्थिति देतात. लांगसकोलै कण्याचा मानेचा भाग पुढें वाकवितात, व ह्यास चक्रावर्तगति देतात.

पाठीचे स्नायु. डाव्या बाजूचा पहिला थर काढून टाकला आहे.

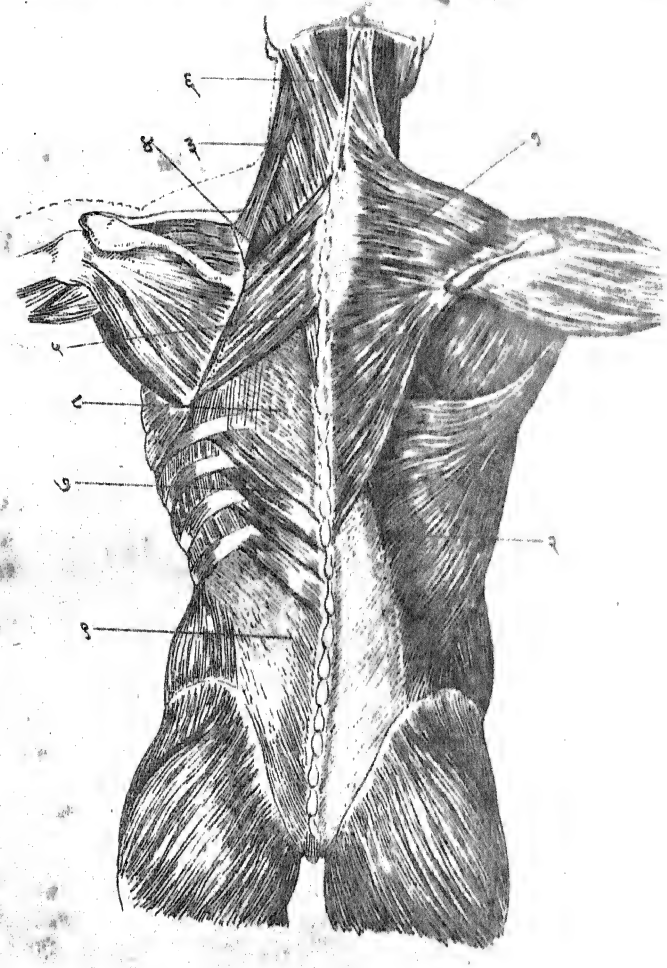

१ त्रपीजियस. } १ ला थर.
२ ल्यातिसिमस दार्सी. }
३ लेवेतर अंग्युली स्क्यापुली. }
४ ह्यांबेदीज मेनर. } २ रा थर.
५ " मेजर }

६ स्प्लीनियस क्यापिटिस.
७ सेरतस पोस्टेकस इन्फीरियर.
८ वर्तिब्रल अपान्युरोसिस.
९ रवोल स्नायूंस आच्छादणारा लेबर फाशिया.

धडाचे स्नायु व फाशिया.

धडाच्या स्नायूंचे चार वर्ग आहेत. १ पाठीचे स्नायु, २ पोटाचे स्नायु, ३ पिंजराचे स्नायु, ४ पेरिनियमचे स्नायु.

पाठिचे स्नायु.

ह्या स्नायूंचे एकंदर पांच चापट थर आहेत.

पहिलाथर.

ट्रपीजियस. ल्यातिसिमसदार्सै.

छेदन. शव पालथें टाकावें, व हातमेजाच्या बाजूंवरून पसरून द्यावें. आणि स्नायु तपण्यासाठीं पोट व छाती ह्यांखालीं कित्येक ठोकळे घालावे. आक्सिपतच्या टेंगळापासून का. क्सिक्स पर्यंत एक छेद करावा, व ह्याच्या वरल्या शेंड्या पासून दुसरा दोहों स्यास्तेद भागांस मिळवावा. तिसरा पहिल्याच्या खालच्या शेंड्या पासून इलियमच्या शिखेच्या मध्या पर्यंत न्यावा. आणि चवथा पाठीच्या शेवटच्या मणक्या पासून आक्रोमियन पर्यंत न्यावा. मग कातडें तंतूंच्या शोका प्रमाणें कण्या कडून उपटावें.

ट्रपीजियस हा रुंद, चापट, त्रिकोणाकार स्नायु लागलाच कातड्याखालीं आहे, आणि मान व खांदा ह्यांचा वरचा भाग आच्छादितो. हा आक्सिपतच्या वरच्या वक्र रेषेचा आंतील $\frac{1}{3}$ भाग व त्या अस्थीचें टेंगूळ, न्यूकीबंधन, आणि मानेचा सातवा मणका, व पाठीचे सारे मणके, ह्यांचे कंटकतुल्यभाग, ह्यांपासून निघतो. वरचे तंतु खालीं व बाहेर, मधले क्षितिजाशीं समांतर, आणि खालचे वर व बाहेर जातात. आणि हा क्लाविकलच्या मागल्या कांठाचा बाहेरील तृतीयांश भाग, अक्रोमियनचा वरचा कांठ, व स्कापुलाच्या कंटकतुल्य भागाचा वरचा कांठ, ह्यांवर बद्धदोतो. हा ह्याच्या आरंभीं व शेवटीं तेंदन युक्त आहे, आणि खोल असणाऱ्या स्नायूंस आच्छादितो.

ल्यातिसिमसदार्सै हा रुंद, चापट स्नायु तेंदनाच्या तंतूंनीं पाठीचे खालचे सहा, कमरेचे, व सेक्रमचे मणके ह्यांचे कंटकतुल्यभाग; कंटकतुल्य भागांवरचीं बंधनें; बाहेरील आब्लीकस्नायूच्या मागें इलियमच्या शिखेचा बाहेरचा कांठ; आणि मांसाचे बोटासारखे भाग जे एक्स्टर्नल आब्लिकच्या त-

सल्या भागांमध्यें आले आहेत, त्यांच्या योगानें खालच्या दोन अथवा तीन फासळ्या; ह्या भागांपासून निघतो. वरचे तंतु क्षितिजाशीं समांतर, मधले तिरकस वर, व खालचे थेट वर जातात; मग हा स्नायु तीरीजमेजर स्नायु. च्या खालच्या कांठाजवळ पिळवटतो, व ह्याचे तंतु एकत्र जमून त्यांचें एक चौपेलू व सुमारें तीन इंच लांब तेंदन होतें. तें तेंदन तीरीज मेजरच्या तेंदनाच्या पुढून जाऊन ह्यूमरसच्या बैसिपिटल खांचणींत पेक्टोरोलिस मेजर बद्ध झाला आहे, त्याच्या वरच्या आंगास बद्ध होतें.

लिगमेंतम्न्यूकी. हा फेब्रसत्वचेचा बंद आक्सिपतच्या टेंगळा पासून मानेच्या सातव्या मणक्याच्या कंठकतुल्य भागापर्यंत लागला आहे.

क्रिया. डोकें अचल झालें म्हणजे त्रपीजीयस ह्याच्या योगानें खांदा वर उचलला जातो, जसें ओझें वाहातांना घडतें, आणि स्क्याप्युलास चक्रावर्त गति येते. खांदा अचल असतां दोहोंची क्रिया घडली तर डोकें मागें ओढलें जातें, व एकाची क्रिया घडली तर डोकें त्याच बाजूस ओढलेंजातें. ल्याति-सिमसदार्से ह्युमरस अस्थीला मागें व खालीं ओढतो, व त्यास आंतली चक्रावर्त गति देतो. भुजा अचल असतात तेव्हां, ल्यातिसिमसदार्से हे खालच्या फांसळ्या उचलून जोरानें श्वास घेतांना सहाय करितात; आणि चढतांना व कुबडयावर चालतांना दोन्ही एकत्र मिळून पोटाच्या व छातीच्या स्नायूंस मदत होतात.

दुसराथर.

लेवेतरआंग्युलीस्क्याप्युली. **ह्याम्बैदीजमेजर.**

ह्याम्बैदीजमैनर.

छेदन. हा उघडा करण्याकरितां त्रपीजियस स्नायूचें क्लाविकल व स्क्याप्युला ह्यावरील बंधन सोडावें व तो कण्याकडे टाकावा.

लेवेतरआंग्युलीस्क्याप्युली हा लांब व जाड स्नायु मानेच्या वरच्या तीन अथवा चार मणक्यांच्या पक्षतुल्यभागांच्या मागल्या ग्रंथींपासून निघून, स्क्याप्युलाच्या मागल्या कांठावर वरल्या कोणाजवळ बद्धहोतो. ह्याचा झोक-खालीं व मागें आहे.

ह्याम्बैदीनमैनर हा न्यूकीबंधन, मानेचा सातवा व पाठीचा पहिला मणका ह्यांचे कंटकतुल्य भाग, ह्यांपासून निघून स्क्यापूलाच्या कंटकतुल्य भागाच्या मुळाजवळच्या त्रिकोणाकार स्थानाच्या कांठावर बद्ध होतो.

ऱ्हाम्बैदीज-मेजर हा पाठीच्या वरच्या चार मणक्यांचे कंटकतुल्यभाग,व त्यांमधील बंधने, ह्यांपासून निघून स्क्याप्युलाच्या मागल्या कांठावर कंटकतुल्य भागांपासून खालच्या कोणापर्यंत बद्ध होतो.

क्रिया. स्क्याप्युलाचा वरचा कोण त्रपीजियस ह्याने खालीं दाबल्यावर त्यास लेवेतरआंग्युलीस्क्याप्युली हा स्नायु वर उचलतो; इकडे ऱ्हाम्बैदस्नायु खालचा कोण मागें व वर उचलून स्क्याप्युलास चक्रावर्त गति देतात.

तिसराथर.

तिसऱ्या थरांत पुढील स्नायु आहेत;— वरचा व खालचा **सरेतस**; पैकीं पहिला, मानेच्या खालच्या व पाठीच्या वरच्या मणक्यांच्या कंटकतुल्य भागांपासून निघून, बोटासारख्या मांसाच्या भागांनीं दुसरीपासून पांचवी पर्यंत म्हणजे चार फांसळ्यांच्या वरच्या कांठांवर बद्ध होतो; दुसरा पाठीच्या खालच्या व कमरेच्या वरच्या मणक्यांच्या कंटकतुल्य भागांपासून निघून, चारमांसयुक्त बोटासारख्या भागांनीं पहिल्यासारखाच खालच्या चार फांसळ्यांच्या खालच्या कांठांवर बद्ध होतो. **स्प्लीनियस** हा न्यूकी बंधनाचा खालचा अर्धभाग, मानेचा शेवटला व पाठीचे वरले सहा मणके, ह्यांपासून निघून, **स्प्लीनियस क्यापितिस** ह्या भागानें म्यास्तैद भाग व आक्सिपतच्या खालच्या रेषेखालचा भाग ह्यांवर बद्ध होतो, आणि **स्प्लीनियस कोलै** ह्या दुसऱ्या भागानें मानेच्या तीन अथवा चार मणक्यांच्या मागल्या ग्रंथींवर बद्ध होतो.

क्रिया. वरचा सरेतस फांसळ्या वर उचलतो; हा श्वासाचा स्नायु आहे.

खालचा सरेतस फांसळ्या खालीं दाबतो; हा उच्छ्वासाचा स्नायु आहे.

दोनही स्प्लीनियस स्नायूंची क्रिया एकदांच घडली तर डोकें मागें ओढलें जातें; एकाचीच घडली तर त्याच बाजूकडे डोकें चक्रावर्त गतीनें किंचित् फिरतें.

चवथाथर.

हा थर **इरेक्तरस्पैनी** नामक मोठ्या स्नायूच्या निरानिराळ्या विभागांनीं घटित आहे. हा स्नायु सेक्रम व इलियम ह्यांच्यामधील खांचणी, आणि ए-

का तेंदनाचें मोठें, जाड, व रुंद, असें पुढलें आंग ह्यांपासून निघतो. हें तेंदन सेक्रमचे आणि कमरेच्या व पाठीच्या खालच्या मणक्यांचे कंटकतुल्य भाग, इलियमच्या शिखेचा आंतला कांठ, व सेक्रमच्या पक्षतुल्य भागांच्या प्रतिमेच्या ग्रंथि, ह्यांस आंतल्या आंगास बद्ध आहे.

हा मांस व तेंदन ह्यांचा मोठा गोळा सेक्रमच्या देशांत अरुंद व टोकाचा आहे, कमरेच्या देशांत मांसयुक्त आहे, आणि पाठीच्या देशांत ह्याचे दोन विभाग झाले आहेत. हे विभाग मणके व फांसळ्या ह्यांवर बद्ध होण्यास वर चढतां चढतां लहान होतात, व मानेच्या देशांत उत्तरोत्तर नाहींसे होतात. ह्याठिकाणीं कांहीं विशेष स्नायु त्यांस मिळतात, ते डोक्यापर्यंत पोहचून त्यास कण्यावर तोलून धरतात.

दोन मोठ्या विभागांस सेक्रोलंबेलिस आणि लांजिसिमसदार्सै म्हणतात.

क्रिया. इरेक्तर स्पैनी हा कण्यास सरळ राखतो, व पुढच्या आंगास एखाद्या ओझ्याचा झोंक सांभाळणें झाल्यास धड मागें ही वांकवितो.

पांचवाथर.

ह्या थरांत पुढील स्नायु आहेत;— सेमिस्पैनेलीज हे पाठीच्या देशाच्या खालच्या भागापासून मानेच्या देशाच्या वरच्या भागापर्यंत, कंटकतुल्य व पक्षतुल्य भाग जुळवितात. मल्टिफिदसस्पैनी हे मांस व तेंदन ह्यांचे तुकडे सर्व कंटकतुल्य भागांच्या बाजूवर खांचण्या भरवितात.

रोटेतोरीजस्पैनी ११ आहेत; हे पाठीच्या एका मणक्याच्या पक्षतुल्य-भागास वरल्याच्या पडद्याशीं जुळवितात. इन्तरस्पैनेलीज हे सर्व मणक्यांच्या कंटकतुल्य भागांच्यामध्यें असतात. इन्तरत्रान्स्वर्सेलिस हे सर्व मणक्याच्या पक्षतुल्य भागांच्या मध्यें असतात. मागले दोन रेक्ते आणि आब्लैक्वे हे मानेच्या वरच्या मणक्यांस डोक्याच्या मागल्या भागाशीं जुळवितात.

क्रिया. हे वरील स्नायु शरीर सरळ ठेवतात; रेक्ते व आब्लैक्वे डोकें मागें झुकवितात.

पोटाचे स्नायु आणि फाशिया.

आब्लैकसएक्स्तर्नस. रेक्तस.

आब्लैकसइन्तर्नस. पिरामिदेलिस.

त्रान्स्वर्सेलिस. क्वाद्रेतसलंबोरम.

छेदन. एक उभा छेद एन्सिफार्म कूर्चेपासून प्यूबिस पर्यंत; दुसरा नाभीपासून वर व बाहेर छातीच्या बाहेरल्या भागास पांचव्या अथवा साहव्या फासळीच्या खालच्या कांठापर्यंत; आणि तिसरा नाभि व प्यूबिस ह्यांच्या मध्यावरून आडवा इलियमच्या पुढच्या वरल्या कंटकतुल्य भागापर्यंत न्यावा. मग ह्याजमध्यें कातड्याचे तीन तुकडे पडतात, ते आंतून बाहेर उचटावे, म्हणजे एक्स्तर्नल आब्लीक स्नायु उघडा पडतो.

एक्स्तर्नलआब्लीक हा रुंद, पातळ, व सरासरी चौपेलू स्नायु पोटाच्या बाजूवर मांसयुक्त व पुढें तेंदनयुक्त आहे. हा खालच्या आठ फांसळ्यांच्या कूर्चांजवळील भागांची बाहेरील आंगें, व खालचे कांठ, ह्यांपासून मांसयुक्त व बोटासारख्या आठ भागांनीं निघतो. ह्या आठांपैकीं वरचे पांच सरेतस-म्यासच्या बोटासारख्या भागांस आपल्या मध्यें घेतात. खालचे तीन ल्यातिसिमसदार्सै ह्याच्या त्याच भागांस मध्यें घेतात. खालच्या फासळ्यांस लागलेले तंतु नीट खालीं जाऊन, इलियमच्या शिखेच्या बाहेरल्या कांठाच्या पुढल्या अर्ध भागावर बद्ध होतात. मधले व वरचे तंतु खालीं व पुढें जाऊन रुंद आपोन्युरोसिस होतें. तें आपोन्युरोसिस मध्यावर समोरच्या स्नायूच्या अपान्युरोसिसशीं जुळतें. इलियमच्या पुढच्या वरल्या कंटकतुल्य भागापासून प्यूबिसच्या कंटकतुल्य भागापर्यंत पसरलेल्या आपान्युरोसिसच्या भागास पूपार्तचें लिगमेंत म्हणतात. ह्याजपासून पेक्तिनियल रेषेपर्यंत मागें व आंत गेलेल्या भागास गिबर्नातचें लिगमेंत म्हणतात.

थेट प्युबिसच्या शिखेवर अपान्युरोसिसचे तंतु दुभागले जाऊन त्रिकोणाकार छिद्र होतें, त्याचा झोंक वर व बाहेर आहे. ह्यांतून पुरुषांत स्पर्म्याटिककार्ड म्हणजे अंडाची रज्जु व स्त्रियांत रौंदलिगमेंत जातें; आणि ह्यासच बाहेरील आब्दामिनलरिंग म्हणजे बाहेरलें आंगठीसारखें छिद्र म्हणतात; ह्याची खालची मर्यादा प्यूबिसची शिखा; बाजूची अपान्युरोसिसचे

कांठ ज्यांस स्तंभ म्हणतात ते; आणि वरची मर्यादा ही अपान्युरोसिसच्या तंतूंनींच झाली आहे.

छेदन. इन्तर्नल आब्लीक उघडा करण्यास एक्स्तर्नल आब्लीक हा वर फांसळ्यांपासून व खालीं कंटकतुल्य भागापर्यंत इलियमच्या शिखेपासून सोडवावा, मग जपून इन्तर्नल आब्लीक पासून सोडवून समोरच्या बाजूवर टाकावा, म्हणजे इन्तर्नल आब्लीक उघडा होतो.

इन्तर्नल आब्लीक हा वरच्यापेक्षां पातळ व लहान आणि सरासरी चौपैलू आहे. हा पूपार्तच्या लिंगमेंतचा बाहेरील अर्धभाग, इलियमच्या शिखेच्या मधल्या कांठाचा पुढील दोन तृतीयांश भाग, आणि लंबर फांशिया, ह्यांपासून मांसमय तंतूंनीं निघतो. **पूपार्तच्यालिंगमेंत** पासून निघणारे तंतु स्पर्म्याटिककार्दवर कमान करून त्रान्सवर्सेलिसस्नायूच्या तंतूंसहवर्तमान प्यूबिसची शिखा व पेक्तिनियल रेषेचा सुमारें अर्धाइंच भाग, ह्यांवर बद्ध होतात. त्यांच्या योगानें आंतील **अब्दामिनलरिंग** म्हणजे पोटाचें आंतलें आंगठी सारखें छिद्र ह्यास दृढत्वदेणारें संयुक्त तेंदन होतें; इलियमच्या पुढच्या वरल्या कंटकतुल्य भागापासून निघणारे तंतु क्षितिजाशीं समांतर जातात. शिखेपासून निघून तिरकस वर व आंत जाणाऱ्या तंतूंचें अपान्युरोसिस होऊन **लिनियाआल्बा** ह्या भागापर्यंत पोहचतें, व मागले तंतु नीट वर जाऊन खालच्या चार फांसळ्यांच्या कूर्चांवर बद्ध होतात. इन्तर्नलआब्लीकचें अपान्युरोसिस समोरच्या स्नायूच्या अपान्युरोसिस बराबर मिळतें व पिंजराच्या कांठापासून प्यूबिसपर्यंत पोहचतें.

रेक्तस स्नायूच्या बाहेरील कांठाजवळ हें अपान्युरोसिस वरले तीन चतुर्थांश भागापर्यंत दुभागलें जातें, आणि एक भाग रेक्तसच्या पुढून व दुसरा मागून जातो.

छेदन. त्रान्सवर्सेलिस उघडा करण्यासाठीं इन्तर्नल आब्लीक डाव्या हाताच्या बोटांनीं दाबून ताणावा, मग वर फांसळ्या, आणि खालीं इलियमची शिखा व पूपार्तचें लिंगमेंत, ह्यापासून सोडवावा.

त्रान्सवर्सेलिस.हा पोटाच्या सर्वांपेक्षां आंतला चापट स्नायु आहे. पूपार्तच्या लिगमेंतचा बाहेरील $\frac{1}{3}$, इलियमच्या शिखेच्या आंतल्या कांठाचे पुढील $\frac{3}{3}$, खालच्या सहा फांसळ्यांच्या कूर्चांचें आंतील आंग, जेथें ह्याचे

धड़ाच्या पुढच्या भागचे स्नायु. उजवीकडचे उथळ स्नायु काढून टाकले आहेत.

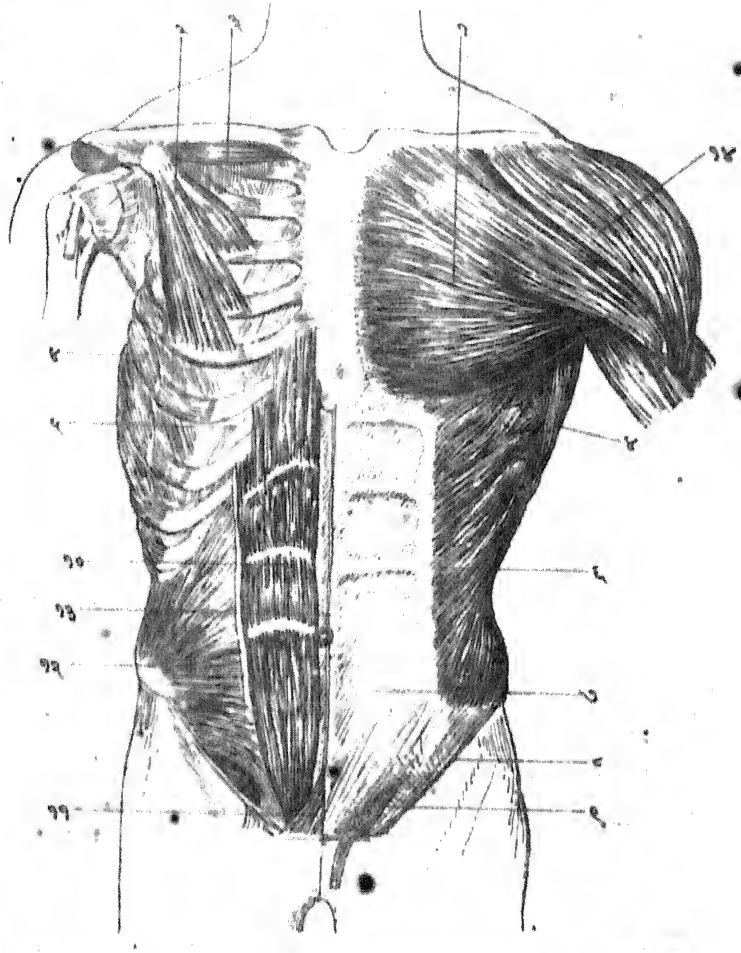

१ पेक्तोरेलिस मेजर.
२ " मेजर.
३ सब्क्लेविअस
४ सरेतस म्याग्नस.
५ इन्तर्कोस्तल्.
६ बाहेरील आब्लिक.
७ त्याचें अपान्युरोसिस.
८ पूपार्तचें लिगमेंत.
९ बाहेरील आब्दामिनल् रिंग.
१० रेक्तस व त्याचें उघडें केलेले वेष्टन.
११ पिरामिदेलिस.
१२ आंतील आब्लिक.
१३ लिनिया अल्बा.
१४ देलतैद.

व दायफ्रमचे भाग एकमेकांत बोटाप्रमाणें बसतात, आणि अपान्युरोसिसच्या योगानें कमरेच्या मणक्यांचे पक्षतुल्यभाग व कंटकतुल्यभाग ह्यांपासून निघतो. खालचे तंतु खालीं वांकडें जाऊन इन्तर्नल आब्लीकच्या तंतु सहवर्तमान त्यांचें संयुक्त तेंदन होतें. बाकीच्या सर्व भागांतील तंतु क्षितिजाशीं समांतर आंत जाऊन लिनिया आल्बावर बद्ध होतात. ह्या स्नायूचा तीन चतुर्थांश भाग रेक्तसच्या मागें जाऊन इन्तर्नल आब्लीकच्या मागल्या पडद्याशीं जुळतो; खालचा एक चतुर्थांश भाग रेक्तसच्या पुढें जातो. आंतलें आंग त्रान्सवर्सेलिस फाशियाच्या योगानें पेरितोनियम पासून निराळें झालें आहे.

त्रान्सवर्सेलिसफाशिया हा पातळ अपान्युरोसिसची त्वचा त्रान्सवर्सेलिस-स्नायु व पेरितनियम ह्यांच्यामध्यें आहे. हा बरचें पोट व खालचें पोट ह्यांचीं विवरें मढविणाऱ्या साधारण थरांचा भाग असून, पेल्विक व इलियाक फाशियांशीं सलग्न आहे.

फेमरल रक्तवाहिन्यांच्या बाहेर तो पूपार्तेच्या लिगमेंतच्या मागल्या कांठांस लागला आहे. ह्याच्या आंतल्या आंगास तो संयुक्ततेंदनाच्या मागल्या आंगास जुळून प्युबिस व पेक्तिनियल रेषा ह्यांस बद्ध होतो. फेमरल रक्तवाहिन्या मांडींत आल्यावर तो त्यांच्या पुढल्या आंगावर उतरतो, आणि क्रूरलवेष्टनाची पुढची भिंत पूर्ण करितो.

छेदन. रेक्तस उघडाकरण्यासाठीं पिंजराच्या कांठापासून प्युबिसपर्यंत मध्य रेषेपासून एक इंच बाहेर एक छेद करावा, मग वेष्टनाचे दोन भाग स्नायुपासून उचटावे. हे भाग आडव्या छेदाचे भाग निराळे करून सर्व ठिकाणीं सहज उचटले जातात, व छेदाजवळ जपून उचटावे लागतात. मग स्नायूचा बाहेरील काठ उचलावा म्हणजे वेष्टनाचा मागला भाग दिसतो.

रेक्तस हा लांब, चापट, आणि वर अधिक रुंद असणारा स्नायु संगतीच्या स्नायूपासून लिनिया आल्बाच्या योगानें निराळा झाला आहे. हा दोन तेंदनांनीं निघतो; बाहेरचें तेंदन प्युबिसच्या शिखस आणि आंतलें सिफिसच्या बंधनास बद्ध आहे. तंतु नीट वर चढून ५ व्या, ६ व्या, आणि ७ व्या फांसळीच्या कूर्चेवर बद्ध होतात. ह्या स्नायूवर तीन आडवे भेदन करणारे तेंदन युक्त भाग आहेत. एक नाभी जवळ, दुसरा एन्सिफार्म कू-

चें जवळ, आणि तिसरा ह्या दोहोंच्यामध्यें, असे आहेत. हा स्नायु एका वेष्टनानें आच्छादिला जाऊन पेरितनियमपासून निराळा झाला आहे.

पिरामिदेलिस हा त्रिकोणाकार स्नायु आसप्यूबिस व ह्या अस्थीचें पुढील बंधन ह्यांपासून निघून, नाभि व प्यूबिस ह्यांच्या मध्यावर आरीक शेंड्यानें लिनिया आल्बास बद्ध झाला आहे, व हा रेक्तसच्या वेष्टनांत गुंडाळला आहे.

क्वाद्रेतसलंबोरम हा सरासरी चौपेलू आहे, व ह्याचे दोन भाग आहेत. एक तेंदन युक्त तंतूंनीं इलियो लंबर बंधन, व लगतचा इलियमच्या शिखेचा भाग ह्यांपासून निघून शेवटच्या फांसळीच्या खालच्या कांठावर व चार लहान तेंदनानीं कमरेच्या ३ ऱ्या, ४ थ्या, व ५ व्या मणक्याच्या पक्षतुल्य भागाच्या शेवटावर बद्ध होतो. दुसरा ह्या भागांच्या वरच्या कांठापासून निघून शेवटच्या फांसळीच्या खालच्या कांठावर बद्ध होतो.

लंबरफाशिया. त्रान्सवर्सोलिस स्नायूच्या कण्याकडच्या अपान्युरोसिसचे तीन थर होतात. पुढचा थर कमरेच्या मणक्यांच्या पक्षतुल्यभागांच्या शेवटांच्या पुढच्या आंगास आणि वर शेवटच्या फांसळीच्या खालच्या कांठास बद्ध आहे, ह्यानेंच लिगमेंतमअर्कुएतमएक्स्तर्नम झालें आहे. मधला थर पक्षल्यतुल्यभागांच्या शेवटास, आणि मागला कंटकतुल्य भागांच्या शेवटास, असे बद्ध आहेत. पुढच्या व मधल्या थरांच्या मध्यें क्वाद्रेतस लंबोरम स्नायु आणि मधल्याच्या व मागल्याच्या मध्यें इरेक्तर स्पैनी स्नायु आहे. मागल्या थरास आंतला आब्लीक स्नायु आणि सरेतस पोस्तैकसइन्फीरियर व ल्यातिसिमसदार्सै ह्या स्नायूंचीं अपान्युरोसिस हीं बद्ध आहेत, ह्या थरासच लंबर फाशिया म्हणतात. पुढचे दोन थर फक्त त्रान्सवर्सोलिस स्नायूंशीं जुळले आहेत.

लिनियाआल्बा. ही आब्लीक व त्रान्स्वर्सोलिस ह्या स्नायूंचीं अपान्युरोसिस जुळून झालेली शिवण आहे, व ही पोटाच्या मध्यरेषेवर दिसते. ही एन्सिफार्म कूर्चेपासून सिफिसिसपर्यंत जाते. हिच्या मध्यावर नाभि आहे.

क्रिया. खालचें पोट व पिंजर अचल झालें म्हणजे पोटाचे स्नायु खा-

लच्या पोटाचें विवर आकुंचित करून पोटांतील अवयवांवर दाब घालतात; जसें, गर्भपात, मल, मूत्र, आणि वांति हे होतानां घडतें. कणा अचल झालातर हे स्नायु पिंजराचा खालचा भाग दाबून उच्छ्वास होतांना सहायभूत होतात, आणि धडास चक्रावर्तगति ही देतात. पिंजर अचल झालातर, हे स्नायु खालचें पोट वर ओढतात— जसें चढतानां.

खुद पिंजराचे स्नायु आणि फाशिया.

इन्तरकास्तेलीजएक्स्तर्नै. **इन्फ्राकास्तेलिस.**

इन्तरकास्तेलीजइन्तर्नै. **त्रेयांगुलेरिसस्तर्नै.**

लेवेतोरीजकास्तेरम.

फांसळ्यांमधील फाशिया फार पातळ आहे. हा एक्स्तर्नल इन्तरकास्तल स्नायूंचें बाहेरलें व इन्तर्नल इन्तरकास्तलचें आंतलें आंग आच्छादितो.

बाहेरील इन्तर्कास्तल हे ११ स्नायु प्रत्येक फांसळीच्या खालच्या कांठाच्या खांचणीच्या बाहेरच्या कांठापासून निघून, खालच्या फासळीच्या वरच्या कांठावर बद्ध होतात. हे स्नायु आंतल्यांपेक्षां जाड आहेत, आणि ह्यांच्या तंतूंचा झोंक खालीं व पुढें आहे. हे फांसळ्यांच्या कूर्चा पासून ग्रंथीपर्यंत जातात.

आंतील इन्तर्कास्तल स्नायु ही ११ आहेत. हे स्तर्नम पासून फांसळ्यांच्या कोणापर्यंत पोहचतात. हे खालच्या कांठावरच्या खांचणीच्या आंतल्या कांठापासून निघून खालच्या फांसळीच्या वरल्या कांठावर बद्ध होतात, आणि तंतूंचा झोंक खालींव मागें आहे.

इन्फ्राकास्तेलीज हे मांस व तंदन ह्यांच्या पुंजक्यांनीं घटित आहेत. हे एका फांसळीच्या आंतल्या आंगापासून निघून, खालच्या पहिल्या, दुसऱ्या, अथवा तिसऱ्या, फांसळीच्या आंतल्या आंगावर बद्ध होतात.

त्रेयांगुलेरिसस्तर्नै हा मांस व तंदन ह्यांच्या तंतूंचा सारखा पातळ स्नायु स्तर्नमच्या बाजूचा खालचा भाग, एन्सिफार्मकूर्चेचें आंतील आंग, आणि खालच्या तीन अथवा चार खऱ्या फांसळ्यांच्या कूर्चांचीं स्तर्नमकडचीं शेवटें,

ह्यांपासून निघून चार बोटासारख्या मांसयुक्त भागांनीं २ ऱ्या, ३ ऱ्या, ४ थ्या, व ५ व्या खऱ्या फांसळ्यांच्या कूर्चांचे खालचे कांठ व आंतलें आंग ह्यांवर बद्ध होतो.

लेवेतोरीजकास्तेरम हे मांस व तेंदन ह्यांचे १२ लहान पुंजके पाठीच्या मणक्यांचे पक्षतुल्य भाग, व त्यांच्या खालच्या फांसळ्यांचे कोण व ग्रंथि ह्यांमधील भाग, ह्यांवर बद्ध होतात.

क्रिया. बाहेरील इन्तर्कास्तलस्नायु फांसळ्या वर उचलतात, पिंजराचा सांठ वाढवितात, आणि श्वासघेतांना सहायभूत होतात. आंतील इन्तर्कास्तल फांसळ्यास खालीं दाबतात, पिंजराचासांठ कमीकरतात, आणि उच्छ्वास घेतांना सहाय होतात. लेवेतोरीजकास्तेरम बाहेरील इन्तर्कास्तल स्नायूंस मदत करतात. त्रैयांगुलेरिसस्तर्नै हे कूर्चीस खालीं दाबून उच्छ्वास घेतांना सहाय करितात.

पिंजरवपोंट ह्यांच्या मधल्या पडद्याचा देश

दैफ्रम्यातिक रीजन.

दैफ्रम.

हा पंख्याच्या आकाराचा, कमानदार, मांसमय व फैब्रस त्वचेनें युक्त पडदा पिंजरास पोटापासून निराळा करतो. हा पिंजराच्या खालच्या घेरास बद्ध आहे. पुढें एन्सिफार्मकूर्चा व बाजूस खालच्या सहा अथवा सात फांसळ्यांच्या कूर्चांचीं आंतील आंगे ह्यांस बोटा सारख्या भागांनीं लागला आहे ह्याचे हे बोटा सारखे भाग त्रान्स्वर्तेलिसच्या बोटांसारख्या भागांत बसतात आणि मागें हा कण्यावर बद्ध झाला आहे. कणा व शेवटच्या फांसळीचा शेंडा ह्यांच्या मधल्या रिकाम्या जाग्यांत हा सोअस वक्राद्रेतस ह्या स्नायूंवर कमान करणारे दोन बंद लिगमेंतम आर्कुएतम इन्तर्नम आणि एक्स्तर्नम ह्यांस बद्ध आहे. हे बंद फैब्रसत्वचेनें घटित आहेत. ह्यास्नायूचा आरंभ कण्यापासून कमरेच्या वरील मणक्यांच्या आंगास लागलेल्या दोन स्तंभानीं होतो. व हेच पंख्याची मूठ होत. ह्यास्तंभांपासून जाणारेतंतू

डायफ्रमचा वाक दारवविण्यासाठीं छातीचा कल्पित छेद.

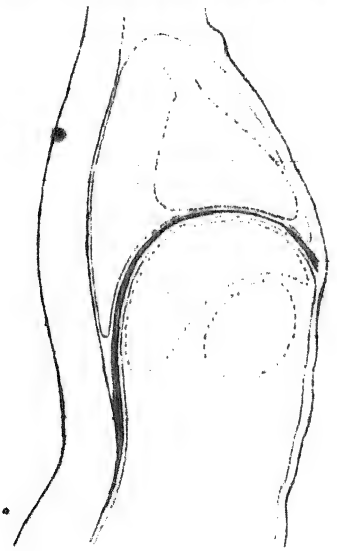

डायफ्रमचें खालचें किंवा पोटाकडचें अंग.

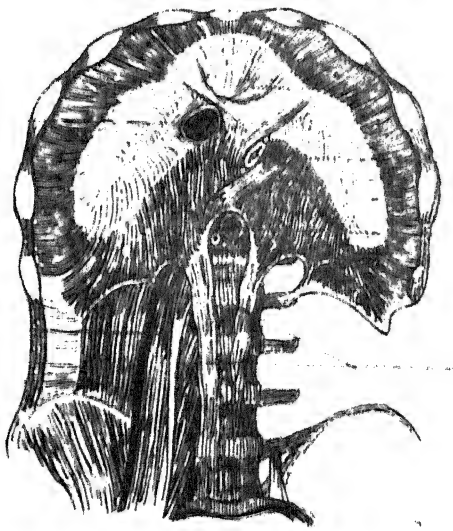

१ मधलें तेंदन. २ एओर्तेचें छिद्र. ३ इसाफगसचें छिद्र. ४ खालच्या वीना केचें छिद्र. ५ डायफ्रमचे स्तंभ. अ. सो असम्याथ्रसस्नायु. ब. क्वाड्रेतस लंबोरम् नायु.

एकमेकांवर आडवे येऊन मध्यें छिद्र राहतें त्यांतून इसाफगस जाते.

वर सांगितलेल्या सर्व भागांपासून मांसाचे तंतु मधल्या चापट तेंदनाकडे वर व आंत जातात. हें तेंदन तीन तुकड्यांनीं युक्त पानासारखें व क्षितिजाशीं समांतर आहे. पोटाच्या व अधःशाखेच्या मोठ्या रक्तवाहिन्या त्यांतून हृदयाकडे जातांयेतां दैफ्रमला विंधितात. कण्याच्या पुढल्या बाजूस दोन क्रूरा म्हणजे स्तंभ आहेत. ह्यांच्यामध्यें एयोर्तिक छिद्र आहे. त्यांतून एयोर्ता, अजिगास मेजर शीर, व थोरॅसिक दक्त, हे भाग जातात; वर सांगितलेलें इसाफगसचें जें छिद्र त्यांतून न्युमोग्यास्त्रिकमज्जातंतुही जातो. तिसरें छिद्र चौपेलू असून मधल्या तेंदनांत वर सांगितलेल्या छिद्रांच्या पुढें उजव्या बाजूस आहे. हें खालच्या वीनाकेवा साठी योजिलें आहे. ह्यांखेरीज दुसरीं पुष्कळ छिद्रें आहेत.

दैफ्रम ह्यावर फ्रेनिकमज्जातंतु वांटलाजातो.

संबंध. वरचें म्हणजे पिंजराकडचें अंग गोल बाह्य असून त्यास फुरा, फुप्फूस, आणि हृदय, ह्यांचासंबंध आहे. खालचें अंग गोलांतर आहे, व गोलांतरता उजव्या बाजूस विशेष आहे. ह्याला काळीज, पक्वाशयाचा मोठाशेंडा, प्लीहा, दुओदीनम, पांक्रीज, मूत्रपिंड, आणि सुप्रारीनल काप्सुल, हे लागले आहेत.

क्रिया. हा श्वासाचा मुख्य स्नायु होय. ह्याचे तंतु आकुंचित होऊन पोटांतील अवयवांस खालीं ढकलतात. आणि स्नायूची उतरती सपाटी होते. उच्छ्वासामध्यें तो शिथिल व वरच्या अंगास गोलबाह्य होऊन वर ढकलला जातो. पोटाच्या स्नायूंसह दैफ्रमची क्रिया घडली असतां, मल, मूत्र, गर्भ, इत्यादिकांचें विसर्जन, व वांति इत्यादि क्रिया घडतात. ह्या स्नायूस पेटका आल्यानें उचकी व स्फुंदणें ह्या क्रिया होतात. हसतानां व रडतांनां ह्याचें लागोपाठ आकुंचन व प्रसरण होतें.

उच्चशाखेचे स्नायु व फाशिया.

पिंजराचापुढील देश. अंतीरियरथोऱ्यासिक रीजन.

पेक्तोरेलिसमेजर. पेक्तोरेलिसमैनर.

सबक्लेबियस.

छेदन. भुज बाजूपासून ओढून त्याचा धडाशीं काटकोण करावा, आणि त्यास बाहेर वळवावा. मग छातीच्या मध्यभागीं वरून खालपर्यंत स्तर्नम ह्यावर छेदकरावा; दुसरा एक्सिफार्मकूचेंपासून पेक्तोरेलिसमेजरच्या खालच्या कांठानें कांखेच्या बाहेरल्या आंगास न्यावा; तिसरा स्तर्नम ह्यापासून क्लाविकलच्या वरल्या कांठानें त्याच्या मध्यावर आणावा; आणि ह्यापासून चवथा पेक्तोरेलिस मेजर व देलतैद ह्यांच्या मधील रिकाम्या जाग्यांतून तिर पाखालीं न्यावा. मग स्तर्नम ह्याच्या खालच्या भागापासून आडवा छेद कांखेच्या मागल्या पदरा पर्यंत नेला तर आक्सिलरीस्पेस म्हणजे कांख चांगली उघडी पडेल. त्यें कातडें भांतून बाहेर उचटावें.

पेक्तोरेलिसमेजर हा रुंद, जाड, व त्रिकोणाकार, केंद्रापासून नीट जाणाऱ्या तंतूनीं युक्त स्नायु, क्लाविकलच्यास्तर्नमकडच्या अर्ध्या भागाचा पुढील कांठ, खालीं सातव्या फासळीच्या कूर्चेपर्यंत स्तर्नमचें पुढील आंग, व एक्स्तर्नल आब्लीकचें अपान्युरोसिस, ह्यांपासून निघून एका रुंद, चापट, व सुमारें दोनइंच लांब तेंदनानें ह्युमरस ह्याच्या बैसिपितल खांचणीच्या पुढील कांठावर बद्ध होतो. तेंदन पिळवटलेलें आहे, तेव्हां क्लाविकलकडचे तंतु पिंजरापासून येणाऱ्या तंतूंच्या पुढें जातात. खालचे तंतु वर व बाहेर, मधले नीट बाहेर आणि वरचे खालीं व बाहेर असे जातात. पुढल्या आंगानें हा स्तनास लागला आहे, व ह्याच्या योगानें कांखेची पुढील मर्यादा होते. हा देलदैत ह्यापासून किफ्यालिक शिरेच्या योगानें निराळा होतो.

पक्तोरेलिसमैनर हा पातळ, चापट, व त्रिकोणाकार स्नायु, तीन बोटासारख्या मांसाच्या भागांनीं तिसऱ्या, चवथ्या, व पांचव्या फासळीच्या कूर्चे जवळील भागाचा वरला कांठ व बाहेरचें आंग, ह्यांपासून निघून, एकाचापट तेंदनाच्या योगानें स्क्यापुलाच्या कारेकैद भागास बद्ध होतो. ह्या स्नायूचा

सबक्लेवियस हा अखूड व बारीक स्नायु पहिल्या फांसळीच्या कूर्चेपासून निघतो, व क्ल्याविकलच्या, खालच्या आंगास मधल्या तृतीयांश भागावर बद्ध होतो.

क्रिया. देलतैद ह्यानें भुज उचलला तर, पेक्तोरेलिस मेजर हा ल्याति-सिमसदार्सै व तीरीज मेजर ह्यांच्या साह्यानें त्याला पुन्हा खालीं आणतो. एकट्याची क्रिया घडली तर भुज छातीवर आंत ओढला जातो. पेक्तोरेलिस मैनर हा खांद्याचाशेंडा खालीं दाबून स्कपाप्युलास, पिंजराकडे खालीं व आंत आडवा ओढतो. सबक्लेवियस हा क्रयाविकल ह्याला खालीं व पुढें ओढून खांद्यास खालीं दाबतो, भूज अचल असले तर हे स्नायु फांसळ्यांस वर उचलून जोरानें श्वास घेतेवेळीं सहाय होतात, ही मुद्रा दमेकरी मनुष्यांत नेहमीं दृष्टीस पडते.

पिंजराचाबाजूचादेश. ल्यातरलथोऱ्यासिकरीजन.

सरेतसम्याग्रस हा रुंद, पातळ, व सरासरी चौपेलू स्नायु वरल्या आठ फांसळ्यांचें बाहेरील आंग, आणि वरील कांठ, ह्यांपासून तितक्याच बोटां-सारख्या भागांनीं निघतो. त्यापैकीं खालचे चार भाग एक्स्तर्नल आब्लीकच्या तसल्याच भागांमध्यें बसतात, मग स्नायु स्कपाप्युलाच्या मागल्या कांठाच्या आंतील कडेच्या संपूर्ण भागावर बद्ध होतो. वरचे व खालचे तंतु वर, बाहेर, व मागें, आणि मधले क्षितिजाशीं समांतर मागें जातात.

क्रिया. खांदे अचल असले तर तो फांसळ्यांस वर उचलून श्वास घेण्यास सहाय होतो, आणि फांसळ्या अचल असल्या तर स्कपाप्युलास आंतली चक्रावर्त गति देतो, व खांदा वर उचलून ओझें तोलण्यास ट्रपीजियस ह्याला सहाय करितो.

अक्रोमियल रीजन.

देलतैद.

ह्या मोठ्या त्रिकोणाकार व जाड स्नायूच्या योगानें खांद्याची गोल बाबता पूर्ण होते, व त्यासंधीचें आच्छादन होतें. हा क्रयाविकल ह्याच्या वरच्या आं-

गाचा बाहेरील तृतीयांश, अक्रोमियनचा बाहेरील कांठ व वरचें आंग, आणि स्क्याप्युलाच्या कंटतुल्यभागाचा सगळा खालचा कांठ, ह्यांपासून निघून ह्याचे तंतु एकत्र जुळून झालेल्या जाड तेंदनाच्या योगानें ह्यूमरस ह्याच्या बाहेरल्या आंगाच्या मध्यावरल्या उंचवटयास बद्ध होतो. मागले तंतु खालीं व पुढें, पुढले खालीं व मागें, आणि मधले नीट खालीं, असे जातात. ह्यास उथळ फांशियाचें आच्छादन आहे, त्याचे लांबलेले भाग ह्याच्या मांसयुक्त पुंजक्यांच्या मध्यें शिरतात. हा स्नायु दुसऱ्या कित्येकांस आच्छादितो.

क्रिया. ह्याच्या योगानें भुज बाजूपासून उचलला जाऊन त्याचा धडाशीं कोण होतो. ह्या क्रियेस सुप्रास्पैनेतस स्नायूचें किंचित सहाय होते. ह्याचे आंतील तंतु भुज आंत ओढण्यास पेक्तोरल स्नायूंस सहाय होतात. आणि मागील तंतु ल्यातिसिमसदार्सै व तीरीज मेजर ह्यांच्या साह्यानें भुज मागें ओढतात.

अंसफलकाचापुढलादेश. अंतीरीयरस्क्याप्युलर रीजन.

सबस्क्याप्युलेरिस.

हा स्नायु जाड व त्रिकोणाकार आहे. हा स्क्याप्युलाच्या मागल्या कांठाचा अरुंद भाग आणि वरच्या व खालच्या कोणावरील लहान त्रिकोणाकार भाग ज्यांस, सरेतसम्याग्रस स्नायु लागला आहे, ते सोडून बाकीच्या सबस्क्याप्युलर खांचेचा संपूर्ण भाग, व स्क्याप्युलाच्या अक्सिलरी कांठास लागलेलें अपान्युरोसिस, ह्यां पासून निघतो. मग तंतु एकत्र जुळून एक जाड तेंदन होतें, तें ह्यूमरसच्या धाकट्या टेंगळावर बद्ध होतें. ह्याचा झोंक बाहेर आहे. हा स्नायु सबस्क्याप्युलेरिस नामक अपान्युरोसिसनें आच्छादित असून ह्यास पुढील आंगानें आक्सिलरि रक्त वाहिन्या, व मज्जा तंतु, कारेकोब्रेक्रियेलिस व बैसेप्सस्नायु, आणि क्याप्सुलर बंधन, ह्यांचा संबंध आहे.

क्रिया. हा ह्यूमरस ह्याच्या डोक्यास आंतली चक्रावर्त गति देतो, आणि भुज उचलला असला तर ह्यूमरस ह्याला खालीं व आंत ओढतो.

अंसफलकाचामागलादेश.पोस्तीरियरस्क्याप्युलररीजन.

सुप्रास्पैनेतस. तीरीजमैनर.

इन्फ्रास्पैनेतस. तीरीजमेजर.

छेदन. हे स्नायु उपजे करण्यासाठीं देलतेद व ट्रपीजियस ह्यांस अकोमियन, व स्क्याप्युलाचा कंटकतुल्यभाग, ह्यांपासून सोडवावे. क्लाविकल ह्यानीं बंधनें तोडून त्याम कारेकैड-भागापासून सोडवावें, आणि स्क्याप्युलाच्या संधीपासून निराळें करावें, मग अकोमियन भाग बुजबळ करवतून टाकावा, आणि स्नायु तोडण्यासाठीं खांद्याच्या खालीं ठोकळा ठेवावा.

सुप्रास्पैनेतस हा जाड व त्रिकोणाकार स्नायु सुप्रास्पैनस खांचेच्या संपूर्ण भागांतून निघतो, मग तंतु एकत्र जुळून एक तेंदन होतें, तें क्याप्सुलर बंधनाशीं सलग्न होऊन, ह्यूमरस ह्याच्या डोक्यावरील मोठ्या टेंगळाच्या तीन पैलूं पैकीं वरच्यावर बद्ध होतें.

इन्फ्रास्पैनेतस हा जाड व त्रिकोणाकार स्नायु इन्फ्रास्पैनस खांचेपासून निघून, ह्याचें एक तेंदन होतें तें ह्यूमरस ह्याच्या मोठ्या टेंगळाच्या मधल्या पैलूवर बद्ध होतें.

तीरीजमैनर हा लांब व अरुंद स्नायु स्क्याप्युलाच्या कांखेकडच्या कांठाच्या मागच्या आंगाच्या वरील दोन तृतीयांश भागापासून निघतो, व ह्याचें एक जाड तेंदन होतें. तें ह्यूमरस ह्याच्या मोठ्या टेंगळाच्या खालच्या पैलूवर बद्ध होतें. ह्या स्नायूच्या तंतूंचा झोंक वर व बाहेर आहे.

तीरीजमेजर हा रुंद व चापट स्नायु स्क्याप्युलाच्या खालच्या कोनाच्या पाठीकडच्या बाजूवरच्या त्रिकोणाकार भागापासून निघतो. मग तंतू वर व बाहेर झुकून त्यांचें सुमारें दोन इंच लांब, जाड, व चापट, तेंदन होतें, तें ह्यूमरस ह्याच्या बैसिपिटल खांचेच्या मागल्या कांठावर बद्ध होतें. हें, ल्यातिसिमसदार्सै ह्याच्या तेंदना मागें असून त्यापासून एका सिनोवियल बर्साच्या योगानें निराळें होतें. ह्या देशांतील सर्व स्नायु अपान्युरोसिस ह्यानें आच्छादिले आहेत, व ह्याच्या पडद्यानें एकमेकापासून निराळे झाले आहेत, व ह्या दोन्ही भागांपासून वरच्या सर्व स्नायूंचे तंतु निघतात.

क्रिया. सुप्रास्पैनेतस हा बाजूपासून भुज उचलण्यास देलतेद ह्याला स-

हाय होतो. इन्फ्रास्पैनेतस व तीरीजमैनर हे ह्यूमरस ह्याच्या डोक्यास बाहेरील चक्रावर्तगति देतात, व भुजउचलला म्हणजे तो, ते मागें नेतात.

ह्यूमरस अधींच उचलिलें असलें तर तीरीज मेजर त्याला मागें व खालीं ओढून आंतली चक्रावर्तगति देण्यास, व भुज अचल झाला तर धड पुढें नेण्यास, ल्यातिसिमसदार्सै ह्याला सहाय होतो.

भुजास्थीचा पुढचा देश. अंतीरीयर ह्यमरल रीजन.

कारेकोब्रेकियेलिस. बैसेप्स.

ब्रेकियेलिस अंतेकस.

छेदन. भुज मेजावर ठेवून पुढचें आंग वर करावें. मग काखेच्या पदरा मधून उभा छेद कोपराच्या खालीं सुमारें दोन इंच न्यावा. एथें ह्यावर प्रकोष्ठाच्या आंतल्याबाजूपासून बाहेरल्या बाजूपर्यंत आडवा छेद करावा, नंतर कातडें प्रत्येक बाजूकडे उचटावें.

भुजाचा खोल असणारा **फाशिया** ह्या देशाच्या स्नायूंस आच्छादितो ह्याचे पडदे स्नायूंच्यामध्यें जातात. त्यापासून ह्या देशांतील कित्येक स्नायु निघतात. हा कित्येक ठिकाणीं आणि मुख्यत्वें करून ह्यूमरस ह्याच्या उंचवट्याच्या वरल्या शिखांवर जाड आहे.

कारेकोब्रेकियेलिस. हा ह्या देशांतील सर्वांहून अखूड स्नायु बैसेप्स ह्याच्या तेंदनासहवर्तमान स्क्याप्युलाचा कारेकैद भाग, व बैसेप्स व हा ह्यांच्या मधील पडदा, ह्यांपासून निघतो; मग तंतु खालीं मागें व बाहेर झुकून, एका चापट तेंदनाच्या योगानें ह्यूमरस ह्याच्या नळीच्या आंतील आंगाच्या मध्यावर बद्ध होतात. हा स्नायु मस्क्युलोक्युतेनियस मज्जातंतूनें विंधिला जातो. ह्या स्नायूचा आंतला कांठ सांपडला असतां ब्रेकीयल धमनी सहज सांपडेल.

बैसेप्स. हा लांब व चातीच्या दांड्याच्या आकाराचा स्नायु भुजेच्या पुढल्या आंगास असून दोन डोक्यांनीं निघतो, एक आंतलें अथवा अखूड डोकें कारेकोब्रेकियेलिस ह्या सहवर्तमान कारेकैद भागापासून निघतें. दु-

सरें बाहेरील अथवा लांब डोकें ग्लीनैद खांचेच्या कांठापासून निघतें, व ग्लीनैद बंधनाशीं सलग्न होऊन, ह्या संधीच्या सिनोवियल वेष्टनांत आच्छादिलें जातें, मग क्याप्स्युलर बंधनाचें विंधन करून बेसिपितल खांचणींत उतरतें. ह्याच्या तंतूंचा गोल फुगारा होतो, तो सुमारें भुजाच्या मध्यावर अखूड भागाशीं जुळतो. ह्या स्नायूचा फुगारा अरुंद व चापट आहे, व कोपराच्या वरतीं ह्याचें एक तेंदन होतें, तें रेडियस ह्यावरच्या बेसिपितल उंचवट्याच्या मागल्या आंगावर बद्ध होतें.

तेंदन व उंचवट्याचा पुढील भाग ह्यांच्या मध्यें एक सिनोवियल बर्सा आहे. तेंदन पातळ, व रुंद आहे, परंतु तें जस जसें रेडियस जवळ येतें तस तसें अरुंद होउन पिळवटलें जातें, आणि कोंपराच्या बांका जवळ त्यापासून एक रुंद अपान्युरोसिस निघतें, तें प्रकोष्ठाच्या फाशियाशीं सलग्न होतें. ह्या स्नायूचा आंतला कांठ ब्रेकियल धमनी जवळ आहे, म्हणून हा आढळला म्हणजे ती सांपडते.

ब्रेकियेलिसअंतैकस हा रुंद स्नायु ह्यूमरसच्या खालच्या भागाचें पुढील आंग आच्छादितो, व ह्यूमरसच्या नळीच्या खालच्या अर्ध भागाच्या आंतल्या व बाहेरच्या आंगापासून निघतो. देलतैद बद्ध होण्याच्या जाग्यावर ह्याचा आरंभ आहे, तेथें ह्याच्या दोन कोणाकार भागांच्या मध्यें देलतैद स्नायु बसतो, आणि हा प्रत्येक बाजूच्या स्नायूंच्या मधील पडद्यापासून निघतो. मग तंतु एकत्र जुळून त्यांचा तेंदनाच्या जातीचा एक पुंजका होतो, तो अल्नाच्या कारोनैद भागाच्या खालच्या बाजूवरील खरबरीत व दबलेल्या भागावर बद्ध होतो. एथें तो फ्लेक्सर दिजीतोरम प्रोफंदस ह्याच्या वरच्या भागाच्या खांचणींत बसतो.

क्रिया. कारेकोब्रेकियेलिस ह्यूमरस ह्याला पुढें व आंत ओढून, वर स्क्याप्युलाकडे उचलण्यास सहाय होतो. बैसेप्स आणि ब्रेकियेलिस अंतैकस हे प्रकोष्ठाचें आकुंचन करतात, व पहिला त्याला उताणाही करतो. प्रकोष्ठ अचल असला तर बैसेप्स व ब्रेकियेलिस अंतैकस भुजाचें आकुंचन करून त्याला प्रकोष्ठाकडे ओढतात. शाडावर वगैरे चढतांना अगे पडतें.

भुजास्थीचा मागलादेश. पोस्तीरियरह्यूमरलरीजन.

ट्रैसेप्स. सबॅंकोनियस.

ट्रैसेप्स. हा मोठा स्नायु ह्यूमरस ह्याचें मागलें संपूर्ण आंग व्याप्त करतो, आणि तीन डोक्यांनीं निघतो. मधलें अथवा लांब डोकें, ग्लीनैद खांचेच्या खालच्या खरबरीत त्रिकोणाकार व दबलेल्या भागा पासून निघून, दुसऱ्या दोहों डोक्यांच्या मध्यें उतरतें; बाहेरचें डोकें ह्यूमरस ह्याच्या मागल्या आंगास मस्कुलोस्पैरल खांचणीच्या वरचा बाहेरच्या कांठाचा भाग, व स्नायूंच्या मधील बाहेरचा पडदा, ह्यांपासून निघतें; आणि आंतलें अथवा अखूड डोकें ह्यूमरस ह्याचें मागलें आंग, व आंतला कांठ, आणि स्नायूंच्या मधील आंतला पडदा, ह्यांपासून निघतें. मग ह्या सर्वांचे तंतू एकत्र जुळून समाईक तेंदन होतें, तें ओलिक्रेनन भागाच्या वरल्या आंगाच्या मागल्या भागावर बद्ध होतें. ह्या तेंदनाच्या व त्या अस्थीच्या मध्यें एक सिनोवियलबर्सा असतो. ट्रैसेप्स ह्याचें लांब डोकें तीरीज मेजर व तीरीज मैनर ह्या स्नायूंच्या मध्यें उतरून त्यांच्या मधील रिकामें त्रिकोणाकार स्थान विभागून त्याचे दोन भाग होतात. एक त्रिकोण व दुसरा चौकोण. आंतले अथवा त्रिकोणाकार स्थान, खालीं तीरीज मेजर, वर तीरीज मैनर, आणि पुढें ट्रैसेप्स ह्याचें लांब डोकें, ह्यानीं मर्यादिलें आहे. बाहेरील अथवा चौकोणाकार स्थान खालीं तीरीज मेजर, वर तीरीज मैनर, मागें ट्रैसेप्सचे लांब डोकें, आणि पुढें भुजास्थि ह्यांनीं मर्यादिलें आहे. पहिल्यांतून दार्सेलिस स्क्यापुली धमनी आणि दुसऱ्यांतून मागची सरकंफ्लेक्स धमनी व सरकंफ्लेक्स मज्जातंतूची शाखा हे भाग जातात. ह्या स्नायूच्या पुढल्या आंगास मस्कुलोस्पैरल मज्जातंतु, सुपीरियर प्रोफंदा धमनी, आणि कोपराचा संधि ह्यांचा संबंध आहे.

अंकोनियस हा दोन तीन पुंजक्यांनीं घटित लहान स्नायु ओलिक्रेनन खांचेच्या वरली कडून निघून, कोपराच्या मागल्या संधिबंधनावर बद्ध होतो.

क्रिया. ट्रैसेप्स हा प्रकोष्ठाचें प्रसरण करणारा मुख्य स्नायु आहे. प्रकोष्ठ आकुंचित झाला असल्यास त्याला हा स्नायु भुजाशीं सरळ रेषेत

आणितो, आणि हा बैसेप्स व ब्रेकियेलिस अंतैकस ह्यांच्याविरुद्ध क्रिया करणारा आहे. भुज प्रसरण स्थितींत असल्यास ह्यूमरस ह्याला मागें ओढण्यास, ल्यातिसिमसदार्सै व तीरीज मेजर ह्यांस हा सहाय होतो. ह्याचें मोठें डोकें खांद्याच्या संधीचें रक्षण करितें, व ह्यूमरस ह्याच्या डोक्यास मागें व खालीं ढळूं देत नाहीं.

प्रकोष्ठाचेस्नायु.

छेदन. हाताचें पुढील आंग वर करावें, मग कोपरापासून मणगटा पर्यंत मध्य रेषेंत उभा छेद करावा.

प्रकोष्ठाचा खोल असणारा फाशिया जाड व तकतकीत अपान्युरोसिस ह्याच्या जातीची त्वचा आहे; हा ह्या देशांतल्या सर्व स्नायूंचें साधारण वेष्टन होऊन, ह्यापासून कित्येक पडदे स्नायूंच्या मध्यें जातात, त्यांच्या योगानें प्रत्येक स्नायु निराळा आच्छादिला जातो. हा भुजाच्या फाशियाशीं सलग्न आहे. हा ओलिक्रेनन व अल्नाचा मागला कांठ, ह्यांस बद्ध असून मागें अधिक जाड व भुजाच्या स्नायूच्या तंदनाच्या तंतूंनीं बळावला आहे, आणि ह्याच्या आंतल्या आंगापासून प्रकोष्ठाचे कांहीं स्नायु निघतात.

प्रकोष्ठाचा पुढलादेश. आंतीरियरब्रेकियलरीजन.

उथळथर.

प्रोनेतर रेदियैतीरीज.	पाल्मेरिस लांगस.
फ्लेक्सर कार्पैरेदियेलिस.	फ्लेक्सरकार्पैअल्नेरिस.

फ्लेक्सर सब्लैमिस दिजितोरम्.

प्रोनेतररेदियैतीरीज स्नायु दोन डोक्यांनीं निघतो. ह्यांपैकीं मोठें व उथळ असणारें डोकें ह्यूमरस ह्याच्या आंतील उंचवट्याच्या वरचा भाग, हा व इतर स्नायु निघण्याचें समाईक तंदन, प्रकोष्ठाचा फाशिया, हा स्नायु व फ्लेक्सरकार्पैरेदियेलिस ह्यांच्यामधील पडदा, ह्या भागांपासून निघतें; दुसरें डोकें बारीक पुंजका आहे, तें कारोनैद भागाच्या आंतल्या आंगापासून निघून दुसऱ्यास लघु कोणानें मिळतें. दोहों मधील रिकाम्या जाग्यांतून

मीदियन मज्जातंतु जातो. हा स्नायु प्रकोष्ठाच्या आंतून बाहेर तिरपा जाऊन ह्याचें एक चापट तेंदन होतें, तें रेदियस ह्याच्या बाहेरील आंगाच्या मध्यावरच्या खरबरीत शिखेवर बद्ध होतें. ह्या स्नायूचा वरचा कांठ एका त्रिकोणाकार जाग्याची आंतील मर्यादा होतो. ह्या जाग्यांत, ब्रेकियल धमनी, मीदियन मज्जातंतु, व बैसेप्स ह्याचें तेंदन, हे भाग आहेत. खालचा कांठ फ्लेक्सर कार्पिरेदियेलिस ह्याला लागला आहे.

फ्लेक्सर कार्पिरेदियेलिस हा पातळ व आरंभीं अपान्युरोसिसच्या जातीचा स्नायु, समाईक तेंदनानें ह्यूमरस ह्याचा आंतला उंचवटा, प्रकोष्ठाचा फाशिया, आणि हा व इतर स्नायु ह्यांच्या मधले पडदे, ह्यांपासून निघून ह्याचें एक तेंदन होतें, तें आन्युलर बंधनाच्या बाहेरल्या बाजूचें स्वतंत्र छिद्र व त्रपीजियम ह्याची खांचणी जिचा नळ होऊन, सिनोवियलत्वचेनें मढला जातो तींतून जाऊन, तर्जनीच्या मेताकार्पल अस्थीच्या बुडावर बद्ध होतें. बाहेरील कांठास प्रोनेतर रेदियैतीरीज, व रेदियल रक्तवाहिन्या, ह्यांचा संबंध आहे.

पाल्मेरिसलांगस हा पातळ स्नायु वरल्याच्या आंतल्या बाजूस आहे. ह्याचा आकार चातीच्या दांड्या सारखा आहे. हा समाईक तेंदनानें ह्यूमरस ह्याचा आंतला उंचवटा, प्रकोष्ठाचा फाशिया, आणि हा व इतर स्नायु ह्यांच्या मधले पडदे, ह्यांपासून निघून ह्याचें एक तेंदन होतें, त्याच्या योगानें हा आन्युलर बंधनावर बद्ध होतो, व तेंदन तळव्याच्या फाशिया बरोबर सलग्न होतें.

फ्लेक्सरकार्पिअल्नेरिस हा प्रकोष्ठाच्या आंतल्या आंगास असून दोन डोक्यांनीं निघतो, व हीं एकमेकांपासून एका तेंदनाच्या कमानीनें निराळीं झालीं आहेत. ह्या कमानीच्या खालून अल्नर मज्जातंतु जातो. एक डोकें ह्यूमरस ह्याच्या आंतील उंचवट्या पासून समाईक तेंदनानें निघतें; दुसरें ओलिक्रेनन ह्याचा आंतला कांठ, अपान्युरोसिसच्या योगानें अल्नाच्या मागल्या कांठाचे वरले दोन तृतीयांश भाग, व हा स्नायु व फ्लेक्सरसब्लैमिसादिजितोरम ह्यांच्या मधील पडदा ह्या भागांपासून निघतें; मांस तंतूंचें एक तेंदन होतें तें, पिसिफार्म अस्थीच्या पुढल्या आंगावर बद्ध होतें.

प्रकोष्ठाच्या खालच्या दोनतृतीयांशांत अल्नर धमनी ह्या स्नायूच्या तंदनाच्या बाहेरल्या बाजूस असते. ही बांधणें झाल्यास ह्या तंदनाच्या योगानें हिचा ठिकाण लागतो.

फ्लेक्सर सब्लैमिसदिजितोरम हा उथळ थरापैकीं सर्वांहून मोठा स्नायु वरच्याच्या खालीं आहे, आणि हा तीन डोक्यांनीं निघतो. पहिलें समाईक तंदनानें ह्यूमरस ह्याच्या आंतला उंचवटा, कोपराचें आंतील बंधन, आणि वर सांगितलेला स्नायु व हा ह्यांच्यामधील पडदा ह्यांपासून; दुसरें अल्नाच्या कारोनैद भागापासून; आणि तिसरें रेडियसच्या तिरप्या रेषेपासून निघतें. मग मांसतंतु नीट खालीं जाऊन जाड व रुंद स्नायु होतो, तो प्रकोष्ठाच्या मध्यावर विभागला जाऊन त्याचीं चार तंदनें होतात. तीं अन्युलर लिगमेंताखालीं जातांनां दोन जोडांत लागलीं आहेत; पुढचा जोड मध्यमा व अनामिका ह्यांचा व मागला जोड तर्जनी व कनिष्ठिका ह्यांचा होय. तंदनें पुढें जातांनां एकमेकांपासून दूर होत जातात, व दुसऱ्या पेन्याच्या मध्यावर बद्ध होतात. पहिल्या पेन्यावर प्रत्येकाचे दोन विभाग होतात, व त्यांच्या मधील चिरेसारख्या रिकाम्या जाग्यांतून फ्लेक्सर प्रोफंदसचें तंदन जातें, आणि दोन्ही ही तंदनें अपान्युरोसिसच्या वेष्टनानें आच्छादित झालीं आहेत.

प्रकोष्ठाचा पुढचा देश. अंतीरियरब्रेकियलरीजन.

खोल थर.

फ्लेक्सरप्रोफंदसदिजितोरम. फ्लेक्सरलांगस पालिसिस.

प्रोनेतर क्वाद्रेतस.

छेदन. उथळ थराचा प्रत्येक स्नायु त्याच्या मध्य भागीं तोडावा, व त्यांचे दोन तोडट दोहों कडे टाकावे, म्हणजे मिदियन मज्जातंतु व अल्नर धमनी ह्यांसहवर्तमान खोल थराचे सर्व स्नायु उघडे पडतात.

फ्लेक्सर प्रोफंदस दिजितोरम हा अल्नाच्या वरील दोनतृतीयांश भागाचें पुढील व आंतील आंग, व मागला कांठ, कारोनैद भाग, व अस्थी

मधील त्वचेचा अल्नाकडील अर्धा भाग, ह्यांपासून निघतो. मग तंतूंचा एक मांसयुक्त फुगारा होतो तो विभागून चार तेंदनें होतात, तीं आन्युलर बंधना खालून व बोटावर फ्लेक्सर सब्लैमिस ह्याच्या दोहों भागांच्या मधून जाऊन शेवटच्या पेऱ्याच्या बुडावर बद्ध होतात.

तर्जनीचें तेंदन स्वतंत्र आहे. बाकीचीं सेलुलरत्वचेनें व तेंदनाच्या तुकड्यानें जुळलीं आहेत. हातामध्यें ह्या तेंदनांपासून चार लंब्रिकेलीज स्नायु निघतात.

फ्लेक्सर लांगस पालिसिस हा रेदियसच्या पुढील आंगाचे वरले दोन तृतीयांश भाग, व अस्थींमधील त्वचेचा अर्धा भाग, ह्यांपासून निघून, व फ्लेक्सर ब्रीविसच्या दोहों डोक्यांच्या मधून जाऊन, अंगठ्याच्या शेवटच्या पेऱ्याच्या बुडावर बद्ध होतें. ह्या स्नायूच्या पुढल्या आंगास रेदियल रक्त वाहिन्याचा संबंध आहे. हा स्नायु कधींकधीं कारोनैद भागाच्या आंतल्या आंगास लागला असतो.

प्रोनेतर क्वाद्रेतस. हा लहान चौपैलू स्नायु, अल्नाच्या मणगटा वरील भागाच्या पुढील व आंतील आंगापासून निघतो, मग तंतु क्षितिजाशीं समांतर बाहेर जाऊन, रेदियसचें पुढील आंग, व बाहेरील कांठ, ह्यांवर बद्ध होतात.

क्रिया. प्रोनेतर रेदियैतीरीज व प्रोनेतर क्वाद्रेतस हे रेदियसला अल्नावर चक्रावर्त गति देतात, व हात पालथा करतात. बाकीचे स्नायु आकुंचन करणारे होत; दोन मणगटाचे फ्लेक्सर कार्पैरेदियेलिस व अल्नेरिस; दोन बोटांचे, फ्लेक्सर सब्लैमिस व प्रोफंदस; ह्यांपैकीं पहिला दुसऱ्या पेऱ्याला व दूसरा शेवटच्या पेऱ्याला ह्याप्रमाणें आकुंचन करतात. एक फ्लेक्सर लांगस पालिसिस अंगठ्याच्या शेवटल्या पेऱ्याचें आकुंचन करतो. पाल्मेरिस लांगस हा तळव्याच्या फाशियाला ताणतो, आणि मणगटाचें आकुंचन करतो.

मणिबंधाधारास्थीचा देश. रेदियल रीजन.

सुपैनेतर लांगस. एक्स्तेन्सर कार्पैरेदियेलिस लांजियर.

एक्स्तेन्सर कार्पैरेदियेलिस ब्रीवियर.

छेदन. प्रकोष्ठाचा पुढला देश छेदतांना जसें कातडें छेदिलें, त्याप्रमाणेंच एथेंही त्याचें छेदन करावें, आणि अंगुष्ठाच्या स्नायूंचीं तेंदनें न तुटूं देतां जपून बांचवावीं.

सुपैनेतरलांगस हा ह्या देशांतला सर्वांहून उथळ स्नायु, वर मांसमय आणि खालीं तेंदनाचा आहे. हा ह्यूमरसच्या बाहेरल्या उंचवट्या वरील शिखेचे वरील दोन तृतीयांश, व स्नायूंच्या मधील बाहेरचा पडदा, ह्यांपासून निघतो. मग तंतु प्रकोष्ठाच्या बाहेरल्या व पुढल्या आंगास उतरून त्याचें एक चापट तेंदन होतें, तें रेदियसच्या स्तैलैद भागाच्या बुडावर बद्ध होतें. ह्या स्नायूच्या आंतल्या कांठास, वर मस्कुलोस्पैरल मज्जातंतु व खालीं रेदियल रक्तवाहिन्या ह्यांचा संबंध आहे.

एक्स्तेन्सरकार्पैरेदियेलिस लांजीयर हा वरच्या स्नायूच्या खालीं, बाहेरील उंचवट्या वरील शिखा, आणि स्नायूंच्या मधला पडदा, ह्यांपासून निघून, ह्याचें एक चापट तेंदन होतें, तें एक्स्तेन्सरकार्पै रेदियेलिस ब्रीवियरच्या तेंदना सहवर्तमान रेदियसच्या स्तैलैद भागा मागल्या खांचणींतून जाऊन तर्जनीच्या मेताकार्पल अस्थीवर बद्ध होतें.

एक्स्तेन्सरकार्पैरेदियेलिस ब्रीवियर हा स्नायु वरच्या पेक्षां अखूड व जाड आहे, व त्याच्या खालीं असतो. हा ह्यूमरसचा बाहेरील उंचवटा, व स्नायूंच्या मधील पडदा, ह्यांपासून निघून ह्याचें एक तेंदन होतें, तें तेंदन मध्यमेच्या मेताकार्पल अस्थीच्या बुडावर बद्ध होतें.

प्रकोष्ठाचा मागला देश. पोस्तीरियर ब्रेकियल रीजन.

उथळ थर.

एक्स्तेन्सर कम्यूनिस दिजितोरम्. एक्स्तेन्सरकार्पै अल्नेरिस.

एक्स्तेन्सर मिनिमैदिजिती. अंकोनियस.

एक्स्तेन्सर कम्यूनिसदिजितोरम् हा बाहेरील उंचवट्या पासून, स-

माईक तेंदन, स्नायूंच्या मधील पडदा, आणि प्रकोष्ठाचा खोल फाशिया, ह्यां भागांपासून निघून, सुमारें प्रकोष्ठाच्या मध्यावर विभागून त्याचीं चार तेंदनें होतात. तीं बोटांच्या दुसऱ्या व तिसऱ्या पेऱ्यांवर बद्ध होतात. मेटाकार्पस व पेरीं ह्यांच्या संधीच्या ठिकाणीं प्रत्येक तेंदन अरुंद व घट्ट होतें; आणि त्याच्या पासून संधीच्या प्रत्येक बाजूस एक पातळ पुंजका निघून येतो. मग तें पसरतें, आणि लंब्रिकेलिजचीं तेंदनें व इन्तर आसियै म्हणजे अस्थींच्या मधील स्नायूंच्या तेंदनाच्या जातीचे पुंजके हे यास मिळून फार रुंद अपान्युरोसिस होतें, व बोटांचें मागलें संपूर्ण आंग आच्छादितें. पेऱ्यांच्या पहिल्या संधीवर प्रत्येक अपान्युरोसिसचे तीन तुकडे होतात; मधला दुसऱ्या पेऱ्याच्या बुडावर, व बाजूचे दोन पुढें चालूं होऊन तिसऱ्या पेऱ्यावर बद्ध होतात.

एक्स्तेन्सरमिनिमैदिजिते हा पातळ स्नायु हा व इतर स्नायु ह्यांच्यामधले पडदे, आणि एक्स्तेन्सरकम्यूनिसचें समाईक तेंदन, ह्यांपासून निघतो व त्या स्नायूंशीं बहुधा लागला असतो. ह्याचें तेंदन आन्युलर लिगमेंतातून स्वतंत्र वेष्टना मधून जातें, आणि मेताकार्पल अस्थि व पेरीं ह्यांच्या संधी जवळ एक्स्तेन्सरकम्युनिस कडून आलेल्या तेंदनाशीं जुळतें, मग समाईक तेंदन पसरून त्याचे तीन भाग होतात, ते इतर बोटांतल्या प्रमाणें शेवटल्या दोन पेऱ्यांवर बद्ध होतात.

एक्स्तेन्सरकार्पै अल्नेरिस हा साधारण तेंदनानें ह्यूमरसचा बाहेरला उंचवटा, अल्नाचा मागला कांठ ह्याचा मधला तृतीयांश, व प्रकोष्टाचा खोल फाशिया, ह्यांपासून निघतो. मग ह्याचें तेंदन अल्नाच्या स्तैलैद भागा मागली खांचणी, व आन्युलर लिगमेंतचें स्वतंत्र वेष्टन, ह्यांतून जाऊन कनिष्ठिकेच्या मेताकार्पल अस्थीच्या बुडावर बद्ध होतें.

अंकोनियस. हा लहान व त्रिकोणाकार स्नायु त्रैसेप्सचाच चालू भाग आहे असें दिसतें. हा ह्यूमरसच्या बाहेरल्या उंचवट्यापासून निघून, अल्नाच्या नळीच्या मागल्या आंगास त्रिकोणाकार भाग आहे त्यावर बद्ध होतो.

प्रकोष्ठाचा मागला देश. पोस्तीरियरब्रेकियलरीजन.

खोल थर.

सुपैनेतरब्रीविस. एक्स्तेन्सरप्रैमैइन्तरनोदिऐपालिसिस.

एक्स्तेन्सर आसिसमेताकार्पै पालिसिस. एक्स्तेन्सरसिकंदैइन्तरनोदिऐ पालिसिस.

एक्स्तेन्सर इंदिसिस.

सुपैनेतरब्रीविस हा स्नायु बाहेरील कांदैल, बाहेरील बंधन, आंबि क्युलर बंधन, आणि अल्नाच्या मागल्या आंगावरची तिरपी रेषा, ह्या भागांपासून निघून रेदियस ह्याच्या वरच्या भागास वेढा घालून, त्या अस्थीची तिरपी रेषा व बैसिपितल उंचवटा ह्या भागांवर बद्ध होतो. ह्याच्या उथळ भागास रेदियल रक्त वाहिन्या व मज्जातंतु, आणि मस्क्युलोस्पैरल मज्जातंतु ह्यांचा संबंध आहे.

एक्स्तेन्सर आसिसमेताकार्पै पालिसिस हा स्नायु वरल्या स्नायूच्या खालीं असून अल्नाचें मागलें आंग, रेदियसच्या मागल्या आंगाचा मधला $\frac{१}{३}$ भाग, व अस्थींच्या मधील त्वचा, ह्यांपासून निघून खालीं व बाहेर जातो, व ह्याचें तेंदन होतें तें रेदियसच्या स्तैलैद भागाच्या बाहेरच्या खाचेंतून जाऊन, अंगुष्ठाच्या मेताकार्पल अस्थीच्या बुडावर बद्ध होतें.

एक्स्तेन्सर प्रैमैइन्तरनोदिऐपालिसिस हा स्नायु वर सांगितलेल्या स्नायूहून लहान व त्याच्या खालीं आहे. हा रेदियसचें मागलें आंग, व अस्थींच्या मधील त्वचा, ह्यांपासून निघून वरच्याच स्नायूच्या खांचणींतून जातो, व अंगुष्ठाच्या पहिल्या पेऱ्याच्या अस्थीवर बद्ध होतो.

एक्स्तेन्सर सिकंदैइन्तरनोदिऐपालिसिस हा एक्स्तेन्सर आसिस मेताकार्पैपालिसिस ह्याच्या आरंभा खालीं असतो. हा स्नायु आल्नाचें मागलें आंग, व अस्थींच्या मधील त्वचा, ह्यांपासून निघतो. मग ह्याचें तेंदन रेदियस ह्याच्या खालच्या शेवटाच्या मागल्या आंगावरल्या निराळ्या खांचणींतून, व आन्युलर लिगमेंत ह्याच्या स्वतंत्र नळांतून जाऊन, अंगुष्ठा-

च्या शेवटल्या पेऱ्याच्या अस्थीच्या बुडावर बद्ध होतें. हा एक्स्तेन्सर प्रैमे-इन्तरनोदिऐ व एक्स्तेन्सर इंदिसिस ह्यांच्या मध्यें असून, ह्याच्या खोल आंगास रेदियल धमनीचा संबंध आहे.

एक्स्तेन्सर इन्दिसिस हा वरल्या स्नायूच्या आरंभस्थानाखालीं अ-ल्नाच्या मागल्या आंगापासून, आणि अस्थींच्या मधल्या त्वचेपासून निघतो. मग ह्याचें तेंदन एक्स्तेन्सर कम्यूनिस ह्या सहवर्तमान अन्युलर लि-गमेंतांतून जाऊन, त्या स्नायूपासून तर्जनीस आलेल्या तेंदनाशीं जुळतें, व त्या बोटाच्या दुसऱ्या व तिसऱ्या पेऱ्यांच्या अस्थींवर बद्ध होतें.

क्रिया. अंकोनियस प्रकोष्ठाचें प्रसरण करितो. दोन सुपैनेतर हात ओ-ताणा करतात, व ते दोन्ही प्रोनेतर स्नायूंच्या विरुद्ध वागतात. एक्स्ते-न्सरकार्पै रेदियेलिस लांजियर व ब्रीवियर आणि एक्स्तेन्सरकार्पै अल्नेरिस हे दोन, आकुंचन करणाऱ्या स्नायूंच्या विरुद्ध मणगटाचें प्रसरण करतात. फ्लेक्सरसब्लैमिस व प्रोफंदस ह्या दोहोंनीं बोटें आकुंचित केल्यावर एक्स्ते-न्सर कम्यूनिस त्यांस नीट करतो. अंगुष्ठाचें मेताकार्पल अस्थि, आणि प-हिलें व दुसरें पेरें, ह्यांचें प्रसरण करणारे स्नायु हे स्वतंत्र अंगुष्ठाचेंच प्रसरण करणारे असून, त्याच्या आकुंचन करणाऱ्या स्नायूंचा जोर तोलून धरतात. एक्स्तेन्सर इन्दिसिस, व एक्स्तेन्सर मिनिमैदिजिती, हे तर्जनी व कनिष्ठिका ह्यां पैकीं प्रत्येकाचें स्वतंत्र प्रसरण करणारे आहेत.

हाताचे स्नायु व फाशिया.

छेदन. मणगटाच्या पुढल्या आंगास आडवा छेद करावा, व दुसरा मेताकार्पल अस्थीं-च्या डोक्यांवरून आडवा करावा, मग हे दोन एका उभ्या छेदानें जुळवावे, व तो छेद मध्यमे वरून न्यावा.

पुढलें व मागलें आन्युलरलिगमेंत, हे दोन फैब्रस त्वचेचे बंद मणग-टाच्या पुढल्या व मागल्या आंगावर कमान करून कित्येक स्नायूंच्या तेंद-नास बद्ध होण्यास आश्रय देतात, व कित्येकांच्या तेंदनास खालून जाण्यास नळ करितात. ह्या बंधनांपैकीं पुढचें फारबळकट आहे.

हाताचे स्नायु.

ह्यांचे तीन वर्ग केले आहेत. १ अंगुष्ठाचे स्नायु हे रेडियस कडच्या बाजूस आहेत. २ कनिष्ठिकेचे स्नायु हे अल्नाच्या कडच्या बाजूस आहेत. ३ तळव्याच्या मधले व मेताकार्पल अस्थींच्या मधील जाग्यांतले स्नायु.

रेडियस कडचा वर्ग.

अंगुष्ठाचे स्नायु.

आब्दक्तर पालिसिस. **फ्लेक्सर ब्रीविस पालिसिस**

आपोनन्स पालिसिस. **आदक्तर पालिसिस.**

आब्दक्तर पालिसिस हा चापट व अरुंद स्नायु त्रपीजियम, व अन्युलर लिगमेंत, ह्यां पासून निघून खालीं व बाहेर जाऊन, अंगुष्ठाच्या पहिल्या पेऱ्याच्या अस्थीच्या बुडावर रेडियस कडच्या बाजूस बद्ध होतो.

अपोनन्सपालिसिस हा लहान व त्रिकोणाकार स्नायु त्रपीजियम, व अन्युलर लिगमेंत, ह्यांपासून निघून खालीं व बाहेर जातो, आणि अंगुष्ठाच्या मेताकार्पल अस्थीच्या रेडियसकडच्या संपूर्ण भागावर बद्ध होतो.

फ्लेक्सरब्रीविसपालिसिस हा वरल्या दोहोंपेक्षां मोठा आहे, व ह्याच्या दोन भागांच्या मधून फ्लेक्सर लांगसपालिसिस ह्याचें तेंदन जातें. पुढला अथवा उथळ भाग त्रपीजियम, व आन्युलर लिगमेंत, ह्यांपासून निघतो; खोल भाग त्रापिजैद, आसम्याम्म, आणि तिसऱ्या मेताकार्पल अस्थीचें बूड, ह्यांपासून निघतो; मग दोन्ही जुळून पुनः विभागून त्यांचीं दोन तेंदनें होतात, तीं अंगुष्ठाच्या पहिल्या पेऱ्याच्या अस्थीच्या दोहों बाजूस दोन बद्ध होतात. हे दोन भाग दोहों सेसमैद अस्थींस बद्ध आहेत.

आदक्तरपालिसिस हा ह्यावर्गांत सर्वांहून मोठा, व त्रिकोणाकार स्नायु, मधल्या बोटाच्या मेताकार्पल अस्थीच्या तळव्याकडच्या आंगापासून निघतो, मग तंतु एकत्र जुळून एका अखूड तेंदनाच्या योगानें अंगुष्ठाच्या पहिल्या पेऱ्याच्या अस्थीच्या बुडावर अल्नाकडच्या बाजूस फ्लेक्सर ब्रीविसच्या आंतल्या तेंदनासहवर्तमान बद्ध होतात. ह्या स्नायूचे तंतु आंतल्या सेसमैद अस्थीस ही बद्ध आहेत.

क्रिया. अंगुष्ठास प्रकोष्ठाच्या व हाताच्या पाठीकडच्या बाजूस असणारे तीन प्रसरण करणारे स्नायु लागले आहेत, त्यांत एक मेताकार्पस ह्याचा, दुसरा पहिल्या पेऱ्याच्या अस्थीचा, आणि तिसरा दुसऱ्यापेऱ्याच्या अस्थीचा, असे आहेत; तीन आकुंचन करणारे, फ्लेक्सर लांगस, फ्लेक्सरब्रीविस व आपोनन्सपालिसिस हे होत; आणि एक आंत ओढणारा अथवा आदक्तर, व एक बाहेर ओढणारा अथवा आब्दक्तर आहे.

कूपरास्थीचादेश. अलनरीजन.

कनिष्ठिकेचे स्नायु.

पाल्मेरिसब्रीविस. फ्लेक्सरब्रीविसमिनिमैदिजिते.

आब्दक्तरमिनिमैदिजिते. आपोनन्समिनिमैदिजिते.

पाल्मेरिसब्रीविस हा मांसतंतूंचा पातळ व सारखा स्नायु, आन्युलर लिगमेंत, व तळव्याचा फाशिया, ह्यांपासून निघून आडवा आंत जाऊन, हाताच्या आंतल्या कांठावरच्या कातड्यांस बद्ध होतो.

आब्दक्तरमिनिमैदिजिते हा लहान व चिंचोळा स्नायु पिसिफार्म अस्थीपासून निघून, कनिष्ठिकेच्या पहिल्या पेऱ्याच्या अस्थीच्या बुडाच्या अल्नाकडच्या बाजूवर बद्ध होतो.

फ्लेक्सरब्रीविसमिनिमैदिजिते हा लहान स्नायु अन्सिफार्म अस्थि, व अन्युलर लिगमेंत, ह्यांपासून निघून पहिल्या पेऱ्याच्या अस्थीच्या बुडावर बद्ध होतो.

आपोनन्स मिनिमैदिजिते हा त्रिकोणाकार स्नायु अन्सिफार्म अस्थि, व अन्युलर लिगमेंत, ह्यां पासून निघून कनिष्ठिकेच्या मेताकार्पल अस्थीच्या अल्नाकडच्या बाजूवर बद्ध होतो.

क्रिया. आब्दक्तर व अपोनन्स करंगळीस हाताच्या मध्यरेषेकडे आणतात, फ्लेक्सर तिचें आकुंचन करतो, आणि पाल्मेरिस ब्रीविस हाताच्या आंतल्या बाजूचें कातडें ताणतो.

तळव्याचा मधला देश. मिदल पाल्मर रीजन.

लंब्रिकेलीज. इंतर आसिऐपाल्मेरीज.

इन्तर आसिऐदार्सेलीज.

लंब्रिकेलीज हे चार स्नायु फ्लेक्सर प्रोफंदस ह्या खोल असणाऱ्या आकुंचन करणाऱ्या स्नायूचे सहायकारी आहेत, व त्याच्या तेंदनापासून निघतात. पहिला व दुसरा तळव्या कडच्या बाजूनें, तिसरा अल्नाकडच्या बाजूनें, व चवथा रेदियस कडच्या बाजुनें, असे निघतात; आणि एक्स्तेन्सर कम्युनिस दिजितोरमच्या तेंदनांच्या पसरलेल्या भागाच्या रेदियस कडच्या बाजूवर बद्ध होतात.

पाल्मर इन्तरआसिऐ म्हणजे अस्थींच्या मधील तळव्याकडचे हे तीन स्नायु मेताकार्पल अस्थींच्या मध्यें नसतां त्यांच्यावर आहेत. हे एका-बोटाच्या मेताकार्पल अस्थीच्या बुडापासून निघून, त्याच बोटाच्या पहिल्या पेऱ्याचें अस्थि व प्रसरण करणाऱ्या तेंदनाचा पसरलेला भाग, ह्यांवर बद्ध होतात. पहिला तर्जनीच्या अल्नाकडच्या बाजूस, दुसरा अनामिकाच्यारे-दियस कडच्या बाजूस, आणि तिसरा कनिष्ठिकेच्या रेदियसकडच्या बाजूस, बद्ध आहे, आणि मध्यमास मुळीच नाहीं.

दार्सलइन्तरआसिऐ म्हणजे अस्थींच्या मधील पाठीकडचे हे चार स्नायु मेताकार्पल अस्थींच्या बुडाच्या लगतच्या बाजूपासून निघून, पहिल्या पेऱ्यांच्या अस्थीचें बुड, व प्रसरण करणाऱ्या तेंदनाचें अपान्युरोसिस, ह्यां-वर बद्ध होतात. ह्यांचा आकार दोन्ही बाजूनें केशयुक्त अशा पेनासा-रखा आहे, व हे मेताकार्पल अस्थींच्या मधील रिकाम्या जाग्यांत असतात. पहिला तर्जनीच्यारेदियस कडच्या बाजूस, दुसरा व तिसरा मध्यमे-च्या दोन्ही बाजूस, आणि चवथा अनामिकेच्या अल्ना कडच्या बाजूस, ह्याप्रमाणें बद्ध होतात. तेव्हां कनिष्ठिकासोडून प्रत्येक बोटास दोन स्नायु आहेत, व कनिष्ठिकेस एकच आहे.

क्रिया. दार्सल इन्तर आसिऐ हे मधल्या बोटा मधून जाणाऱ्या कल्पित रेषे पासून बोटांस रेदियस कडच्या किंवा अल्ना कडच्या बाजूस ओढतात, म्हणजे दूर नेतात, आणि पाल्मर इन्तर आसिऐ बोटांस त्या रेषेकडे ओढतात.

शाखेच्या निरनिराळ्या देशाच्या अनुरोधानें ह्या स्नायूंचे वर्ग बांधले आहेत.

नितंबास्थीच्या खांचेचा देश. इलियाकरीजन.

सोअसम्याग्रस. सोअसपार्वस. इलायकस.

छेदन. अंतर अवयव काढून टाकले म्हणजे परितोनियमत्वचा, व इलियाक फाशिया, ह्यांनीं आच्छादिलेले स्नायु उघडे होतात.

इलियाकफाशिया. हा अपान्यु रोसिस ह्याचा पातळ थर पोटाच्या खांचेच्या मागल्या भागास मढवून, वरच्या स्नायूंस पूर्ण वेष्टितो. मांडीच्या अथवा फेमरल रक्त वाहिन्यांच्या बाहेरल्या बाजूस हा पूपार्तच्या लिगमेंतास लागला आहे, व त्रान्स्वर्सेलिस फाशियाशीं सलग्न होतो, परंतु त्या रक्तवावाहिन्या मांडींत आल्या म्हणजे, तो त्यांच्या मागें लांबला जाऊन त्यांच्या वेष्टनाच्या मागल्या भितीची पूर्णता करतो. हा ह्या रक्तवाहिन्यांच्या आंतल्या आंगास फाशियालेता म्हणजे मांडीचा फाशिया ह्याच्या प्युबिक भागास लागला असून, इलियो पेक्तिनियल रेषेवर बद्ध होतो.

सोअसम्याग्रस हा लांब व चातीच्या दांडग्याच्या आकाराच्या स्नायु पाठीचा शेवटला, व कमरेचे सारे मणके ह्यांच्या आंगाची बाजू, पक्षतुल्य भागांच्या बुडाचें पुढील आंग, व मणक्यांच्या मधील पदार्थ, ह्यांपासून निघतो, व पूपार्तच्या लिगमेंतच्या खालून जाऊन, एका तेंदनाच्या योगानें फीमरच्या धाकट्या त्रोक्यांतर वर बद्ध होतो. हा स्नायु पांच बोटासारख्या भागांनीं वरच्या मणक्यांचे खालचे व खालच्यांचे वरचे कांठ व त्यांच्या मधील पदार्थ ह्यांस लागला आहे. कमरेच्या देशांत ह्याच्या पुढच्या आंगास मूत्रपिंड, त्याच्या रक्तवाहिन्या, यूरेतर म्हणजे मूत्रवाहिनी, स्पर्म्याटिक रक्तवाहिन्या, कोलन, कामन व एक्स्तर्नल इलियाक धमनी, व शीर, ह्यांचा संबंध आहे. मांडीमध्यें आंत फेमरल धमनी, बाहेर क्रूरल मज्जातंतु व इलायकस स्नायु, पुढें फाशियालेता, आणि मागें क्याप्सुलर बंधन, ह्यांशीं त्याचा संबंध आहे.

सोअसपार्वस हा लांब व पातळ स्नायु पाठीचा शेवटला, व कमरेचा

ह्यांपासून निघून एका रुंद व चापट तेंदनाच्या योगानें इलियो पेक्टिनियल उंचवट्यावर बद्ध होतो. हा स्नायु बहुत करून नसतो.

इलायकस हा चापट व केंद्रापासून नीट जाणाऱ्या तंतूंनीं युक्त स्नायु, संपूर्ण इलियाकखांच, इलियमच्या शिखेचा आंतला कांठ, पुढचा वरचा व खालचा कंटकतुल्य भाग, आणि त्यांच्यामधील खोबणी, व मागें इलियोलंबर बंधन व सेक्रमचें बूड ह्यांपासून, व कांहीं तंतूंनीं क्याप्सुलर बंधनापासून निघतो, आणि सोअसम्याप्रस ह्याच्या तेंदनाशीं जुळून धाकट्या त्रोक्यांतरवर बद्ध होतो. कांहीं तंतु, धाकट्या त्रोक्यांतरपासून लिनिया अस्परास जाणाऱ्या रेषेस लागले आहेत.

क्रिया. हे स्नायु मांडीस पेल्विस ह्यावर आकुंचित करून तिला बाहेरली चक्रावर्तगति देतात. मांडी अचल असली तर, ते कण्याचा खालचा भाग व पेल्विस ह्यांस पुढें ओढतात, आणि मनुष्य निजला असल्यास धड उभें करण्यास सहाय होतात. मनुष्य उताणा निजला असतां तो उठते वेळीं अधःशाखा अचल होतात, व ह्या स्नायूंच्या वरच्या भागांची क्रिया चालू होऊन धड उचलेलें जातें.

उर्वस्थीचा पुढचा देश. अंतीरियर फेमरल रीजन.

तेन्सरवेजायनी फेमरिस.	**वास्तस एक्स्तर्नस.**
सारतोरियस.	**वास्तस इन्तर्नस.**
रेक्तस.	**क्रूरियस.**

सबक्रूरियस.

छेदन. इलियमच्या कंटकतुल्य भागापासून प्युबिस ह्या पर्यंत पूपातेच्या लिगमेंटच्या वरून छेद करावा, मग ह्याच्या मध्यभागापासून मांडीच्या मध्य रेषेवरून दुसरा छेद गुदद्वाराच्या खालीं न्यावा, व पायाच्या आंतून बाहेर आडवा छेद करून पास मिळवावा. कातडी मांडिच्या मध्यावरून उचटावें.

मांडीचाफाशिया. संपूर्ण अधःशाखेवर उथळफाशियाचा एकसारखा थर आहे, व तो पातळ अरियोलर त्वचेनें घटित आहे. हा काढण्यावर

फाशियावर पूपार्त ह्याचें लिगमेंत; बाजूस इलियम ह्याची शिखा; मागें सेक्रम व काक्सिक्स ह्यांचे कांठ; आणि खालीं गुडघ्याच्या संधी भोंवतालचे सर्व उंचवटे; ह्यांस लागला आहे. मांडीच्या वरल्या व आंतल्या आंगास पूपार्तच्या लिगमेंतच्या किंचित खालीं, ह्या फाशियांत **सफीनस** नामक एक मोठें अंडाकार छिद्र आहे, त्याच्या पूर्णते विषयीं विचार करण्या करितां ह्या फाशियाचें वर्णन करतानां ह्याचे इलियाक, व प्युबिक, असे दोन विभाग मानले आहेत. त्यांत **इलियाक** हा बाहेरचा, आहे हा फेमरल रक्त वाहिन्यांच्या बाहेर असून त्यांच्या पुढें जातो, आणि फेमरल वेष्टनाशीं सलग्न होतो. **प्युबिक** हा आंतला विभाग होय. हा फेमरल वेष्टानाच्या मागें जातो व त्याशीं सलग्न होतो, व ह्यांत आणि पुढल्यांत दिसायास मात्र छिद्र आहे, त्यांतून **सफीना** नांवाची शीर जाऊन फेमरल शिरेस मिळते; हेंच वर सांगितलेलें **सफीनस छिद्र** होय.

तेन्सर वेजायनी फेमरिस हा अखूड व चापट स्नायु ग्लूतियस मीदियस व सार्तोरियस ह्यांच्या मध्यें, वरल्या पुढल्या कंटक तुल्यभागाचें बाहेरील आंग, व त्याजवळ इलियम ह्याच्या शिखेचा बाहेरला कांठ; ह्यांपासून निघून खालीं व मागें जाऊन, फाशियालेताच्या दोहों थरांच्या मध्यें मांडीच्या वरल्या एक चतुर्थांश भागापर्यंत बद्ध होतो.

सार्तोरियस हा शरिरांतील सर्व स्नायूंपेक्षां लांब आणि फितीच्या आकाराचा स्नायु इलियम ह्याचा वरला पुढला कंटक तुल्यभाग, व त्याखालच्या खोबणीचा वरचा अर्धभाग, ह्यांपासून निघून, अपान्युरोसिसच्या पसरलेल्या भागानें तिबियाच्या आंतल्या टेंगळावर बद्ध होतो. हा मांडीच्या वरल्या तृतीयांश भागावर तिरपा आडवा आंतल्या बाजूवर येतो, मग नीट आंतल्या उंचवटयाच्या मागें बद्ध होण्याच्या जाग्यावर उतरतो. ह्याचा पसरलेला भाग ग्रासिलिस व सेमिटेंदिनोसस ह्या स्नायूंच्या तेंदनांस आच्छादितो. ह्याचा आंतला कांठ फेमरल धमनीच्या जवळ आहे, ती मध्यावर बांधावयाची झाल्यास त्या कांठाची माहिती उपयोगीं पडते. हा कांठ स्कार्पाच्या त्रिकोणाची बाहेरील मर्यादा होतो. ह्या त्रिकोणाची आंतली म-

लिगमेंतानें झालें आहे. ह्या त्रिकोणाच्या मधून उभी रेषा काढली असतां, ती फेमरल रक्तवाहिन्यांचा मार्ग दाखविते.

मांडीच्या बाकीच्या चार स्नायूंचा समावेश **क्वाड्रिसेप्स एक्स्तेन्सर क्रूरिस** ह्या स्नायू खालीं झाला आहे.

रेक्तस फेमरिस हा, चातीच्या दांडयाच्या आकाराचा, व दोहों बाजूंनीं केशयुक्त अशा पेनासारखा स्नायु, दोन गोल तेंदनांनीं निघतो. एक इलियम ह्याच्या खालच्या पुढल्या कंठकतुल्य भागापासून, व दुसरें असित्याब्युलम ह्याच्या वरल्या कांठावर खाचणी आहे, तीज पासून निघतें, मग स्नायु एका रुंद व दृढ तेंदनाच्या योगें पतेलावर वास्ते व क्रूरियस ह्यांसह बद्ध होतो.

वास्तस एक्स्तर्नस हा क्वाड्रिसेप्स स्नायूचा सर्वांहून मोठा विभाग, मोठया त्रोक्यांतरचें बूड, फीमरचें बाहेरील आंग, लिनिया आस्पराचा बाहेरील कांठ, आणि स्नायूंच्या मधील फाशिया, ह्या भागांपासून निघून पतेलाच्या वरल्या कांठाच्या बाहेरच्या बाजूवर बद्ध होतो. ह्याच्या उथळ आंगास फाशिया लेता, व मांडीच्या बाहेरील बाजूचे स्नायु, ह्यांचा संबंध आहे.

वास्तस इन्तर्नस हा क्वाड्रिसेप्स ह्याच्या विभागां पैकीं सर्वांत लहान आहे. हा फीमरच्या आंतल्या बाजू पासून लिनिया आस्परास जाणारी रेषा, फीमरचें आंतलें आंग, लिनिया आस्पराचा आंतला कांठ, आणि स्नायूंच्या मधील पडदा ह्यांपासून निघून, पतेलावर दुसऱ्या स्नायूंसह बद्ध होतो. ह्याच्या आंतल्या आंगास फेमरल रक्तवाहिन्या, मांडीच्या आंतल्या बाजूचे सर्व स्नायु, आणि फाशिया लेता ह्यांचा संबंध आहे.

क्रूरियस हा वरच्या स्नायूस निराळा न होण्या सारखा लागला आहे. हा फीमरच्या पुढच्या आंगा पासून पतेलाच्या वर दोन इंच पर्यंत निघून, ह्या अस्थीच्या वरल्या कांठावर बद्ध होतो.

सबक्रूरियस हा वरच्या स्नायूंचा खालीं असून, मांसाच्या एका लहान पुंजक्यानें घटित आहे; हा फीमरच्या खालच्या भागा पासून निघून, पतेलाच्या मागल्या सिनोवियल त्वचेच्या आशया वर बद्ध होतो.

क्वाड्रेसेप्स एक्स्तेन्सर ह्याच्या वर सांगितलेल्या तीन भागांच्या रचने वरून, हा स्नायु दंडाच्या त्रैसेप्स एक्स्तेन्सर स्नायूसारखाच मानिला आहे.

क्रिया. तेन्सरवेजायनी फेमरिस स्नायु फाशिया लेतास तणावा देतो, व मांडीला किंचित् आंतलीं चक्रावर्त्त गति देतो. सार्तोरियस जंघेस मांडीवर आकुंचित करतो, व क्रिया तशीच चालू राहिली तर, मांडीस पेल्विस ह्यावर आकुंचित करितो, त्या योगानें एक जंघा दुसरीवर आडवी येते. शरीराचा खालचा भाग अचल झाला तर, हा स्नायु पेल्विस ह्यास मांडीवर ओढतो, आणि एकाची क्रिया घडली तर, हा मांडीस बाहेरील चक्रावर्त्त गति देण्यास सहाय होतो. एक्स्तेन्सर स्नायु मांडीवर जंघेचें प्रसरण करतात, जसें चालतांनां; खालीं अचलस्थान धरलें तर त्यांची क्रिया फीमर अस्थीवर घडते, आणि ते त्याला तिबियावर सरळ उभें करतात; जसें उभें राहतांनां घडतें. रेक्तस हा स्नायु, सोअस व इलायकस ह्या स्नायूंस, पेल्विस व धड ह्यांस फीमर अस्थीवर संभाळून धरण्यास सहाय होतो.

ऊर्वस्थीचा आंतला देश. इन्तर्नल फेमरलरीजन.

ग्यासिलिस.	आदक्तर लांगस.
पेक्तिनियस.	आदक्तर ब्रीविस.

आदक्तर म्याग्नस.

ग्यासिलिस हा चापट व पातळ स्नायु, पातळ अपान्युरोसिसच्या योगानें प्युबिसचें आंग, व प्युबिस आणि इस्कियम ह्यांच्या रेमसचे आंतले कांठ, ह्यां पासून निघून खालीं जाऊन, एका गोल तेंदनाच्या योगानें तिबियाच्या आंतल्या टेंगळावर सार्तोरियसच्या पसरलेल्या भागाखालीं बद्ध होतो.

पेक्तिनियस हा चापट व चौकोण स्नायु प्युबिसची पेक्तिनियल रेषा, व तिच्या पुढचा अस्थीचा कांहीं भाग, ह्यांपासून निघतो; मग तंतु खालीमागें, व बाहेर जाऊन, धाकट्या त्रोक्यांतरपासून लिनिया आस्परापर्यंत जाणाऱ्या रेषेवर बद्ध होतात

आदक्तरलांगस हा चापट व त्रिकोणाकार स्नायु प्युबिसच्या पुढच्या

आंगास कोणाच्या लगत खालच्या भागापासून निघतो, मग चापट व पसरट होऊन खालीं, बाहेर, व मागें जाऊन, वास्तस इन्तर्नस व आदक्तर म्याम्रस ह्यांच्या मध्यें, लिनिया आस्पराच्या मधल्या तृतीयांश भागावर बद्ध होतो. ह्याच्या पुढच्या आंगास फाशिया लेता, व बद्ध होण्याच्या जाग्यावर फेमरल रक्तवाहिन्या, ह्यांचा संबंध आहे.

आदक्तर ब्रीविस हा जाड व त्रिकोणाकार स्नायु वरच्या दोहों स्नायूंच्या खालीं असतो. हा ग्रासिलिस, व अडतुरेतर एक्स्तर्नस, ह्यांच्या मध्यें प्युबिसच्या रेमसच्या बाहेरल्या आंगापासून निघून, खालीं, मागें, व बाहेर जाऊन, लिनिया आस्पराच्या वरच्या भागावर पेक्तिनियस व आदक्तर लांगसचा वरचा भाग ह्यांच्या लागत मागें बद्ध होतो.

आदक्तर म्याग्नस हा मोठा व त्रिकोणाकार स्नायु, मांडीच्या आंतल्या व बाहेरल्या बाजूच्या स्नायूंच्या मध्यें पडदा होतो. हा प्युबिसचा रेमस, आणि इस्कियमचा उंचवटा ह्यांचें खालचें आंग व बाहेरचा कांठ, आणि ह्या अस्थीची रेमस, ह्या भागां पासून निघतो; आणि कांहीं तंतु थोडे तिरपे व कांहीं फार तिरपे जाऊन, लिनिया आस्पराचा संपूर्ण भाग, व फीमरचा आंतला उंचवटा, ह्यांवर बद्ध होतात. खालच्या आंगास ह्याचे आंतला, व बाहेरला, असे दोन भाग होतात, त्यांच्या मध्यें कोणाकार व सभोवतीं तेंदनांनीं मर्यादिलेलें असें रिकामें स्थान राहतें, त्यांतून फेमरल रक्तवाहिन्या पाप्लितियल स्थानाकडे जातात. बाहेरल्या भागास फेमरल धमनीच्या शाखा जाण्यासाठीं चार छिद्रें आहेत.

क्रिया. पेक्तिनियस व तीन आदक्तर स्नायु मांडी जोरानें आंत ओढतात. ते लिनिया आस्परावर तिरपे बद्ध झाले असल्यामुळें मांडीस बाहेर वळवून, बाहेरील चक्रावर्त्तगति देणाऱ्या स्नायूंस सहाय होतात, आणि मांडी बाहेरल्या बाजूस गेली असल्यास ते तिला आंत समोरच्या मांडी कडे नेतात. पेक्तिनियस, आदक्तर ब्रीविस, व लांगस, हे मांडीला पेल्विस वर आकुंचित करण्यास सोअस व इलायकस ह्यांस सहाय करतात. चालतांना ते मागला पाय पुढें ओढतात. ग्रासिलिस हा जंघेचें आकुंचन करून तीस आंत ओढण्यास सार्तोरियस ह्याला सहाय होतो, व मांडीस आंत ही ओढतो. अधः

शाखा अचल असल्या म्हणजे ह्या स्नायूंचा जोर पेल्विसवर पडतो, व हे शरीर सरळ राखतात. क्रिया तशीच चालू राहिली तर हे पेल्विसला फीमरवर पुढें ओढतात.

नितंबाचा अथवा ढुंगणाचा देश. ग्लूतियल रीजन.

ग्लूतियस म्याक्सिमस.
ग्लूतियस मीदियस.
ग्लूतियस मिनिमस.
पैरिफार्मिस.
जुमेलस सुपीरियर.
जुमेलस इन्फीरियर.
आब्ट्यूरेतर इन्तर्नस.
आब्ट्यूरेतर एक्सतर्नस.

क्वाद्रेतस फेमरिस.

छेदन. शव पालथें घालावें, पेल्विस खालीं ठोकळा देवून नितंब ताणावा. पाय टेबला वरून लोंबू द्यावे, व पाऊल आंत वळवून पाय बाहेर ओढावा. मग एक छेद इलियमच्या शिखेच्या मागल्या बाजूनें सेक्रमच्या कांठा वरून काक्सिक्सच्या शेवटा पर्यंत न्यावा, व एथून दुसरा तिरपा खालीं व बाहेर मांडीच्या बाहेरच्या अंगास थोरल्या त्रोक्यांतरच्या खालीं सुमारें चार इंच पर्यंत न्यावा, मग कातडें आंतून बाहेर उचटावें.

ग्लूतियस म्याक्सिमस हा स्नायु ह्या देशांत सर्वांहून मोठा व उथळ आहे. हा फार रुंद जाड व चौपेलू मांसाचा गोळा असल्यामुळें ह्या पासून ढुंगणाचा उंचवटा पूर्ण होतो, व हा एकमेकांशीं समांतर असणाऱ्या अशा आबड धोबड मांसाच्या पुंजक्यांनीं घटित आहे. हा इलियमची वरची वक्र रेषा, तिच्या मागला इलियमच्या शिखेचा भाग, सेक्रमच्या शेवटल्या तुकडयाचें मागलें अंग, काक्सिक्स ह्याचा कांठ, आणि मोठें सेक्रोसायातिक बंधन, ह्यांपासून निघतो, आणि तंतु खालीं व बाहेर जाऊन त्यांचें एक चापट तेंदन होतें. त्या तेंदनाचा खालचा अर्ध भाग मोठया त्रोक्यांतर पासून लिनिया आस्परास जाणाऱ्या रेषेस बद्ध होतो, व वरचा अर्ध भाग फाशिया लेतास बद्ध होतो. ह्यानें आच्छादिलेल्या उंचवटया पासून हा स्नायु तीन सिनोवियल बर्सांच्या योगानें निराळा झाला आहे. हा काढून टाकल्यावर पुढचा स्नायु डघडा पडतो.

ग्लूतियस मीदियस हा रुंद, जाड, व केंद्रापासून नीट जाणाऱ्या तंतूंनीं

युक्त स्नायु, मागें कांहीं अंशीं वरल्या स्नायूनें आच्छादिला आहे. हा इलियमच्या शिखेचा बाहेरील कांठ, ह्या अस्थीच्या बाहेरल्या आंगाचा मधल्या व खालच्या वक्ररेषांच्या मधला भाग, व ह्या स्नायूचें बाहेरील आंग आच्छादणारा दृढ फाशिया, ह्यांपासून निघतो, आणि तंतु एकत्र जुळून एक चापट तेंदन होतें, तें थोरल्या त्रोक्यांतरच्या बाहेरील आंगावरच्या तिरप्या रेषेवर बद्ध होतें. हा काढून टाकल्यावर पुढला स्नायु उघडा पडतो.

ग्लूतियस मिनिमस हा ग्लूतिऐ स्नायूंपैकीं सर्वांत लहान, व पंख्याच्या आकाराचा स्नायु, इलियमच्या खालच्या भागास लागलेला असतो. हा मधल्या व खालच्या वक्र रेषांच्या मधील भाग, आणि मागें सेक्रोसायातिक खोबणीचा कांठ, ह्या भागांपासून निघतो. मग तंतु एकत्र जुळून ह्यांचें एक चापट तेंदन होतें. तें तेंदन थोरल्या त्रोक्यांतरच्या पुढल्या कांठावरच्या दबलेल्या भागावर बद्ध होतें.

पैरिफार्मिस हा चापट व गायदूम आकृतीचा स्नायु कांहीं अंशीं पेल्विसच्या आंत, व कांहीं अंशीं मांडीच्या खुब्याच्या मागल्या आंगास आहे. हा तीन बोटा सारख्या भागांनीं सेक्रमाच्या २ ऱ्या, ३ ऱ्या, व ४ थ्या, तुकड्यांच्या पुढच्या आंगाचा पुढील सेक्रल छिद्रांच्यामधला भाग, ह्यांपासून निघून मोठ्या सेक्रोसायातिक छिद्रांतून पेल्विसच्या बाहेर पडतो, व ह्याच्या योगानें त्या छिद्राचा वरचा भाग भरतो. हास्नायु एका गोल तेंदनाच्या योगानें थोरल्या त्रोक्यांतरच्या वरल्या कांठाच्या मागल्या आंगावर बद्ध होतो.

संबंध. पुढच्या आंगास सेक्रल प्लेक्सस, व इलियाक रक्त वाहिन्या; आणि खालच्या कांठाशीं इस्किायातिक रक्तवाहिन्या, व मज्जातंतु हे आहेत.

आब्तूरेतर इन्तर्नस स्नायु पेल्विसच्या आंत असतो; हा आब्तूरेतर छिद्राचा कांठ, त्यास आच्छादणारी त्वचा, व इस्कियमचें आंतील आंग, ह्यांपासून निघून लहान सेक्रोसायातिक छिद्रांतून बाहेर पडतो. ह्याचें एक चापट तेंदन होतें, तें तेंदन थोरल्या त्रोक्यांतरच्या वरल्या कांठावर पैरिफार्मिस ह्याच्या पुढें बद्ध होतें. तें तेंदन व इस्कियमच्या उंचवट्याचें आंतलें आंग, ह्यांच्यामध्यें एक सिनोवियल वर्सा आहे. ह्या स्नायूच्या मागल्या आंगास आब्तूरेतर फाशियाचा संबंध आहे, व त्याच्या योगानें लेवेतर एनै ह्या स्नायु

पासून हा निराळा झाला आहे; आणि इन्तर्नल प्युदिक रक्तवाहिन्या, व म-ज्जातंतु, हे ह्याच्या वरून जातात.

जुमेली हे दोन मांसमय पुंजके अब्तूरेतर इन्तर्नस ह्याच्या तेंदनास स-हायकारी आहेत, व ह्यांच्या मधल्या खांचणींत तें तेंदन बसतें.

जुमेलस सुपीरियर हा मांसमय पुंजका इस्कियमच्या कंटकतुल्य भा-गाच्या बाहेरील आंगापासून निघून क्षितिजाशीं समांतर बाहेर जातो, व अ-ब्तुरेतर इन्तर्नस ह्याच्या तेंदनाच्या वरच्या कांठास मिळतो, आणि त्या स-हवर्तमान थोरल्या त्रोक्यांतरच्या वरल्या कांठावर बद्ध होतो.

जुमेलस इन्फीरियर हा स्नायु इस्कियमच्या उंचवट्याच्या बाहेरील कांठा पासून निघून क्षितिजाशीं समांतर बाहेर जातो, व अब्तुरेतर इन्तर्न-स ह्याच्या तेंदनाच्या खालच्या कांठाशीं मिळून, त्या सुद्धां थोरल्या त्रोक्यां-तरच्या वरच्या कांठावर बद्ध होतो.

क्वाद्रेतसफेमरिस हा चापट, अखूड, व चौपेलू स्नायु इस्कियमच्या उंचवट्याच्या बाहेरील कांठा पासून निघून, क्षितिजाशीं समांतर बाहेर जा-ऊन, थोरल्या त्रोक्यांतरच्या मागल्या आंगावरच्या लिनियाक्वाद्रेते नामक रेषे-वर बद्ध होतो. हा स्नायु आरंभस्थानीं जुमेलस इन्फीरियर ह्याच्या वर आहे.

अब्तुरेतर एक्सतर्नस हा चापट व त्रिकोणाकार स्नायु पेल्विसच्या पु-ढच्या भिंतीचा बाहेरील भाग आच्छादितो; हा अब्तुरेतर छिद्रा सभोंवतीं-च्या अस्थीचा कांठ, व अब्तुरेतर त्वचेच्या बाहेरील आंगाचे आंतील दोन तृतीयांश भाग, ह्यांपासून निघून तंतु जुळून बाहेर जातात, आणि त्यांचें एक चापट तेंदन होतें. तें तेंदन मांडीच्या खुब्याच्या मागल्या आंगास आडवें येऊन फीमरच्या दिजितल खांचेंत बद्ध होतें.

क्रिया. सर्व ग्लूतिऐ मांडीस बाहेर नेतात. ग्लूतियस म्याक्सिमस, व ग्लू-तियस मीदियस ह्यांचे मागले तंतु, हे मांडीस बाहेरील चक्रावर्त्त गति देतात. ग्लूतियस मीदियस ह्याचे पुढले तंतु, व ग्लूतियस मिनिमस, हे मांडीस आं-तील चक्रावर्त्त गति देतात. ग्लूतियसम्याक्सिमस हा फिमरचें प्रसरण कर-णारा व फाशिया लेताला ताणणारा आहे. अचलस्थान खालीं झालें म्हणजे फीमर वर घेतलें तर, ग्लूतिऐची क्रिया पेल्विसवर घडते, व ते पेल्विस आणि

धड ह्यांस फीमरच्या डोक्यावर तोलून धरतात. हें मुख्यत्वें करून एक पायावर उभें राहतांनां स्पष्ट होतें. वांकल्यावर पुन्हा सरळ उभें राहण्या साठीं, हे स्नायु बैसेप्स, सेमिमेंब्रिनोसस, व सेमितेंदिनोसस, ह्यांच्या सहायानें पेल्विस मागें ओढतात. बाकीचे सर्व स्नायु मांडीस बाहेरील चक्रावर्त्त गति देण्यास शक्तिमान आहेत.

ऊर्वस्थीचा मागला देश. पोस्तीरियर फेमरल रीजन.

बैसेप्स. सेमितेंदिनोसस. सेमिमेंब्रिनोसस.

छेदन. मांडीच्या मधून नितंबाच्या खालच्या पडद्या पासून गुडघ्याच्या खालीं सुमारें तीन इंचपर्यंत मागल्या आंगानें उभा छेद करावा, त्यावर जंघेच्या आतल्या आंगून बाहेरच्या आंगाकडे दुसरा आडवा छेद करावा, आणि मांडीच्या मधल्या व खालच्या तृतीयांश भागाच्या संयोग स्थानावर तिसरा आडवा छेद करावा, मग कातडें मध्यरेषे पासून उचटावें.

बैसेप्स हा मोठा व बराच लांब स्नायु दोन डोक्यांनीं निघतो. पहिलें किंवा लांब डोकें इस्कियमच्या उंचवट्याच्या वरल्या व मागल्या आंगच्या एका पैलूपासून ह्यास व सेमितेंदिनोसस ह्या स्नायूस समाईक असणाऱ्या तेंदनाच्या योगानें निघतें; दुसरें किंवा फेमरल अथवा अखूड डोकें आदक्तर-म्याग्रस व वास्तस एक्स्तर्नस, ह्यांच्या मध्यें असून ग्लूतियस म्याक्सिमस ह्याच्या खालीं दोन इंचापासून बाहेरील उंचवट्याच्या वर दोन इंच पर्यंत लिनिया आस्पराचा बाहेरील कांठ, व स्नायूंच्या मधील बाहेरील पडदा, ह्यां पासून निघतें. लांब डोक्याच्या तंतूंची चातीच्या दांड्याच्या आकाराचा फुगारा होतो. तो खालीं व किंचित् बाहेर जाऊन त्याचें एक अपान्युरोसिस होतें; हें आपान्युरोसिस स्नायूचें मागलें आंग आच्छादितें, अखूड डोक्याच्या तंतूंचें ग्रहण करतें, व उत्तरोतर आकुंचित होऊन ह्याचें तेंदन होतें, तें-फिब्युलाच्या डोक्याच्या बाहेरल्या आंगावर बद्धहोतें. ह्याचे दोन विभाग होतात, ते बाहेरील संधिबधनास आपणांमध्यें घेतात, आणि ह्यांचा लांबलेला भाग जंघेच्या फाशियास जाऊन मिळतो. ह्या स्नायूच्या उथळ आंगास मोठा सायातिक मज्जातंतु, पाप्लितियल धमनी, व पाप्लितियल शीर ह्यांचा संबंध आहे.

सेमितेंदिनोसस हा स्नायु आपल्या तेंदनाच्या लांबी वरून प्रसिद्ध आहे. हा बैसेप्सच्या लांब डोक्यासहवर्तमान इस्कियमचा उंचवटा, व त्या आणि

ह्या स्नायूच्या मधला ह्यास जुळवणारा अपान्युरासिस ह्यापासून निघून, चातीच्या दांडयाच्या आकाराचा होऊन, खालीं व आंत जाऊन त्याचें एक गोल तेंदन होतें. हें तेंदन पाप्लितियल नामक स्थानांत असतें. हें तिबियाच्या आंतल्या टेंगळाभोंवती वेढा घालून, त्याच्या नळीच्या आंतल्या भागाच्या वरच्या भागावर त्याच्या पुढल्या कांठापर्यंत बद्ध होतें.

सेमिमेंब्रिनोसस हा एका जाड तेंदनाच्या योगानें इस्कियमच्या उंचवटया पासून वरच्या स्नायूंच्या बाहेरल्या बाजूस निघून, तिबियाच्या आंतल्या उंचवटयाच्या मागल्या आंगास आंतल्या बाजूच्या बंधना खालीं बद्ध होतो. बद्ध होण्याच्या जाग्यावर तेंदनाचे तीन भाग होतात; एक भाग तिबियाच्या डोक्याच्या आंतल्या आंगच्या खांचणीवर बद्ध होतो; दुसरा पाप्लितियल फाशियाशीं सलग्न होतो, आणि तिसरा वर व बाहेर फीमरच्या बाहेरल्या उंचवटयाकडे जाऊन, गुडघ्याच्या मागल्या संधिबंधनाचा मुख्य भाग होतो.

क्रिया. हे तीन स्नायु जंघेस मांडीवर आकुंचित करितात; आणि गुडघा अर्धवट आकुंचित झाला असल्यास बैसेप्स त्याच्या झोका मुळें जंघेस किंचित बाहेरील चक्रावर्त्त गति देतो; आणि सेमिमेंब्रिनोसस किंचित आंतील चक्रावर्त्त गति देऊन पाप्लितियस ह्याला सहाय होतो. अचल स्थान खालीं धरलें तर, हे स्नायु पेल्विसला फीमरच्या डोक्यावर तोलून धरतात, व धड थेट मागें ओढतात, जसें आंग कमानी सारखें मागें झुकवून देतांनां दिसून येतें. हा शरीर मागें झुकवून देण्याचा अभ्यास कसरत करणाऱ्या लोकांस असतो.

जंघेचे स्नायु आणि फाशिया.

छेदन. गुडघा वांकवावा, व त्याच्या खालीं ठोकळा ठेवून पाऊल पसरलेल्या स्थितींत ठेवावें. मग जंघेच्या मध्य रेषेंत पुढल्या आंगानें गुल्फ संधीपर्यंत छेद करून, तो पावलाच्या पाठीवरून बोटांपर्यंत न्यावा; दुसरा आडवा छेद गुल्फ संधीवर करावा; आणि तिसरा तसाच बोटांच्या बुडाजवळ करावा; मग कातडें मध्य रेषे पासून उचटावें.

जंघेचा फाशिया तिबियाचें आंतलें आंग निराळें करून बाकी सर्व भागांस आच्छादितो. हा वर फाशियालेताशीं सलग्न आहे; बाहेरल्या आं-

गास वैसेप्सच्या तेंदनाचा पसरलेला भाग वं आंतल्या आंगास सार्तोरियस, ग्रयासिलिस, व सेमितेंदिनोसस, ह्यांच्या तेंदनाचे भाग येऊन ह्यास मिळतात, खालीं हा आन्युलर लिगमेंताशीं, व पुढें पेरियोस्तियम म्हणजे अस्थीची त्व चा हिशीं सलग्न होतो. स्नायूंच्या आरंभासाठीं ह्यापासून कित्येक स्नायूं-च्या मधील पडदे निघतात.

जंघेचे स्नायु.

ह्यांचे तीन वर्ग केले आहेत. १ पुढल्या आंगाचे. २ मागल्या आंगाचे आणि ३ बाहेरच्या आंगचे स्नायु.

अंतर्बहिर्जघास्थींचा पुढचा देश. अंतीरियर तिबियो-फिब्युलररीजन.

तिबियेलिस अंतैकस. एक्स्तेन्सरलांगस दिजितोरम.
एक्स्तेन्सर प्रोप्रियस पालिसिस. पेरोनियसतर्शियस.

तिबियेलिस अंतैकस हा जाड, वर मांसमय, व खालीं तेंदनाचा स्नायु तिबियाच्या बाहेरील आंगाचे वरील दोन तृतीयांश भाग आणि बाहेरील टेंगूळ, अस्थींच्या मधील त्वचा, खोल फाशिया, व हा आणि एक्स्तेन्सर दिजितोरम कम्यूनिस ह्यांच्या मधला पडदा, ह्यांपासून निघून तंतु नीट खालीं जाऊन त्यांचें एक तेंदन होतें. तें तेंदन आन्युलर लिगमेंत ह्याच्या आंतल्या पुडांतून जाऊन, आंतल्या क्यूनिऐफार्म अस्थीचें आंतलें आंग, व अंगठ्याच्या मेतातार्सल अस्थीचें बूड, ह्यांवर बद्ध होतें. ह्या स्नायूच्या बाहेरच्या आंगास एक्स्तेन्सर लांगस दिजितोरम, व एक्स्तेन्सर प्रोप्रियस पालिसिस, ह्यांचा संबंध आहे; आणि ह्याच्या व शेवटीं सांगितलेल्या स्नायूच्या मध्यें अंतीरियर तिबियल रक्तवाहिन्या, व मज्जातंतु, हे असतात.

एक्स्तेन्सर प्रोप्रियस पालिसिस हा पातळ, चापट, व लांब स्नायु, तिबियेलिस अंतैकस व फ्लेक्सर लांगस दिजितोरम ह्यां स्नायूंच्या मध्यें असतो. हा फिब्युलाच्या आंतल्या आंगाचा मधला दोन चतुर्थांश भाग, व अस्थींच्या मधील त्वचा, ह्यांपासून निघतो; मग ह्याचें तेंदन अन्युलर लिगमेंत ह्याच्या

स्वतंत्र वेष्टनांतून जाऊन, आंगठ्याच्या शेवटल्या पेऱ्याच्या बुडावर बद्ध होतें. आंतल्या बाजूनें ह्या स्नायूस अंतोरियर तिबियल रक्तवाहिन्यांचा संबंध आहे.

एक्स्तेन्सर लांगस दिजितोरम हा लांब व चापट स्नायु, फिब्युलाच्या आंतल्या आंगाचे वरील तीन चतुर्थांश भाग, तिबियाचें बाहेरचें टेंगूळ, अस्थींच्या मधील त्वचा, खोल फाशिया, व स्नायूंच्या मधील पडदा, ह्यांपासून निघून तंतु खालीं जाऊन त्यांचीं चार तेंदनें होतात, तीं पेरोनियस तार्शियस सहवर्तमान आन्युरल लिगमेंत ह्याच्या निराळ्या नळांतून जाऊन, अंगुष्ठ सोडून बाकीच्या चार बोटांच्या दुसऱ्या व तिसऱ्या पेऱ्यांच्या अस्थींवर बद्ध होतात. मेतातार्सल अस्थींचा पेऱ्यांच्या अस्थींशीं संयोग होतो त्या ठिकाणीं प्रत्येक तेंदन बाहेरल्या अंगास (चवथें निराळें करून) एक्स्तेन्सर ब्रीविस दिजितोरम ह्याच्या तेंदनाशीं जुळतें; आणि इन्तर आसिऐ व लंब्रिकेलीज ह्यांचा रुंद पसरलेला भाग ह्या स्नायूस येऊन मिळतो.

पेरोनियस तार्शियस हा एक्स्तेन्सर लांगस दिजितोरम ह्याचा भाग होय. हा फिब्युलाच्या आंतल्या आंगाच्या बाहेरील बाजूचा खालचा चतुर्थांश भाग, अस्थींच्या मधील त्वचा, व स्नायूंच्या मधला पडदा, ह्या भागांपासून निघतो, त्याचें तेंदन वरच्या स्नायूच्या तेंदना सहवर्तमान आन्युलर लिगमेंतमधून जातें, आणि पायांच्या करंगळीच्या मेतातार्सल अस्थीच्या बुडावर बद्ध होतें.

क्रिया. तिबियेलिस अंतैकस व पेरोनियस तार्शियस, हे पावलाच्या तार्सस भागाचें जंघेवर प्रत्यक्ष आंकुचन करणारे होत. पहिला पायाचा आंतला कांठ वर उचलतो, आणि दुसरा पेरोनियस लांगस व ब्रीविस ह्यांच्या सहाय्यानें पावलाचा बाहेरील कांठ वर व तळवा बाहेर ओढतो. एक्स्तेन्सर लांगस दिजितोरम, व एक्स्तेन्सर प्रोप्रियस पालिसिस, बोटांच्या पेऱ्यांचें प्रसरण करतात. त्यांची क्रिया पुढें चालू झाली तर ते तार्ससचें आकुंचन जंघेवर करितात. ह्या स्नायूंचा जोर खालून चालू झाला तर, हे जंघेच्या अस्थींस तोलून धरतात.

अंतर्वहिर्जंघास्थींचा मागचादेश. पोस्तीरियर तिबियो फिब्युलर रीजन.

छेदन. जंघेच्या मागल्या आंगाच्या मध्यावर पाष्णितियल स्थाना पासून टांचे पर्यंत उभा छेद करावा, व ह्यास एका म्यालियोलस पासून, दुसऱ्या म्यालियोलस पर्यंत नेलेला दुसरा आडवा छेद आणून मिळवावा.

ह्या देशांतील स्नायूंचे उथळ व खोल असे दोन थर मानिले आहेत.

उथळ थर.

ग्यास्त्रोकनीमियस. सोलीयस. प्लांतेरीस.

ग्यास्त्रोकनीमियस हा जंघेच्या मागल्या बाजूचा स्नायु सर्वांत उथळ आहे, व पोटरीचा बहुतेक भाग पूर्ण करितो. ह्याचा दोन डोक्यांनीं आरंभ होतो. आंतलें अथवा मोठें डोकें फीमरच्या आंतल्या उंचवट्याच्या वर व मागें एका दबलेल्या भागापासून निघतें, व बाहेरलें त्याच प्रमाणें बाहेरल्या उंचवट्याच्या वर व मागें निघतें; प्रत्येक तेंदन पसरून त्याचें एक आपान्युरोसिस होतें, तें स्नायूचें मागलें आंग आच्छादितें, व त्याच्या पुढल्या आंगापासून मांसतंतु निघतात. ह्या तंतूपैकीं वरचे मधल्या शिवणीवर जुळतात, बाकीचे जुळून एक अपान्युरोसिस होतें, तें स्नायूचें पुढचें आंग आच्छादितें, व आकुंचित होऊन सोलीयसच्या तेंदनाशीं जुळतें. ह्या संयोगाच्या योगानें सर्व शरीरांतल्या तेंदनां पेक्षां जाड व सुमारें सहा इंच लांब असे एक **तेंदोअकिलिस** नामक तेंदन होतें. तें आसक्यालिसस ह्याच्या मागल्या उंचवट्याच्या खालच्या बाजूस बद्ध होतें. ह्या तेंदनाच्या व उंचवट्याच्या वरल्या आंगाच्या मध्यें, एक सिनोवियल वर्सा असतो. ह्या स्नायूच्या उथळ आंगास जंघेच्या फाशियाचा संबंध आहे, व खोल आंगास खोल असणारे स्नायु, व पाष्णितियल रक्तवाहिन्या, ह्यांचा संबंध आहे.

सोलियस हा रुंद, व चापट स्नायु वरल्याच्या खालीं आहे. हा सोलजातीच्या माशा सारखा आहे, ह्यामुळें ह्यास हें नांव दिलें आहे. हा फि-

जुळलेल्या उभयतांचा मागला भाग, व पळींच्या मागल्या आंगाचा वरला अर्धा भाग, तिबियाची वक्र रेषा, त्या अस्थीच्या आंतल्या कांठाचा मधला एक तृतीयांश, व त्या अस्थीपासून निघणारे भाग जुळविणारी तेंदनयुक्त कमान, जिच्या खालून पोस्तीरियर तिबियल रक्तवाहिन्या व मज्जातंतु जंघेंत उतरतात ती, ह्यां सर्व भागांपासून निघतो. मग तंतु एकत्र जुळून स्नायूचें मागलें आंग आच्छादणारें अपान्युरोसिस होतें. तें अरुंद व जाड होत जाऊन ग्यास्त्रोक्नीमियस ह्याला जुळून, तेंदोअकिलिस पूर्ण होतें. ह्या स्नायूच्या खोल आंगास पोस्तीरियर तिबियल रक्तवाहिन्या, व मज्जातंतु, ह्यांचा संबंध आहे. हा स्नायु ह्या भागा पासून स्नायूंच्या उथळ व खोल थरांच्या मधल्या पडद्यानें निराळा झाला आहे.

प्लांतेरीस हा अत्यंत लहान स्नायु वरल्या दोहों स्नायूंच्या मध्यें असतो, व हा ह्याच्या लांब व सूक्ष्म तेंदनामुळें प्रसिद्ध आहे. हा लिनिया आस्पराच्या बाहेरील विभागाचें शेवट, व गुडघ्याचें मागचें संधिबंधन, ह्यांपासून निघतो, व ह्याचा एक लहान व अखूड फुगारा होतो, तो तेंदोअकिलिस सहवर्तमान असक्याल्सिसच्या मागल्या उंचवटयाच्या खालच्या बाजूस बद्ध होतो.

क्रिया. चालतांनां, उभें राहतांनां, नाचतांनां आणि उड्या मारतांनां, ह्या स्नायूंचा उपयोग घडतो. चालतांनां ते आसक्याल्सिस ह्याला वर ओढून, टांच उचलतात. मग उचललेल्या पावलावर आंग तोललें जाऊन समोरचा पाय पुढें नेतात. ग्यास्त्रोक्नीमियस ह्याची शक्ति खालून चालू झाली तर, तो फीमरला तिबियावर आकुंचित करतो. सोलियस ह्याचा खालचा भाग अचल झाला असतां, जंघा पावलावर दृढ राहते, व शरीर पुढें पडत नाहीं. प्लयांतेरिस हा कित्येक इतर प्राण्यांमध्यें असणाऱ्या मोठ्या स्नायूचें मूळबीज आहे, व तळव्याचा फाशिया ताणण्यास ह्याचा उपयोग पडतो.

फिब्युलर रीजन.

खोलथर.

पाप्लितियस. **फ्लेक्सरलांगस दिजितोरम.**

फ्लेक्सर लांगस पालिसिस. **तिबियेलिस पोस्तैकस.**

छेदन. सोलियस स्नायु आरंभा जवळ सोडवून खालीं टाकावा, म्हणजे खोल फाशियानें आच्छादिलेला स्नायूंचा खोल थर उघडा पडतो.

जंघेचा खोल फाशिया हा रुंद, व आडवा, स्नायूंच्या मधील पडदा आहे. हा ह्या देशांतील स्नायूंच्या उथळ व खोल थरांच्या मध्यें आहे. हा काढल्यावर खोल थर उघडा पडतो.

पाप्लितियस हा पातळ, व चापट स्नायु पाप्लितियल स्थानाची जमीन होतो. हा एका चापट तेंदनाच्या योगानें फीमरच्या बाहेरील उंचवट्याच्या बाहेरल्या बाजूवरचा दबलेला भाग, व मागलें संधिबंधन, ह्यांपासून निघून तिबियाच्या मागल्या आंगच्या तिरप्या रेषेवरच्या त्रिकोणाकार भागाचा आंतला दोन तृतीयांश भाग, व स्नायूंस आच्छादणारा तेंदनाचा पसरलेला भाग, ह्यांवर बद्ध होतो. ह्या स्नायूच्या उथळ आंगास पाप्लितियल रक्त वाहिन्या व आंतला पाप्लितियल मज्जातंतु ह्यांचा संबंध आहे.

फ्लेक्सर लांगस पालिसिस हा फिब्युलाच्या नळीच्या मागल्या आंगाचे खालचे दोन तृतीयांश, अस्थींच्या मधील त्वचेचा खालचा भाग, पेरोनियै आणि हा स्नायु ह्यांच्या मधला पडदा, आणि तिबियेलिस पोस्तैकस ह्याला आच्छादणारा फाशिया, ह्या भागांपासून निघून ह्याचें एक तेंदन होतें, तें तेंदन तिबियाच्या मागल्या आंगावर तिबियेलिस पोस्तैकस, व फ्लेक्सर लांगस दिजितोरम्, ह्यांच्या खांचणीच्या बाहेरल्या बाजूच्या खांचणींतून जातें, अस्त्रागलस ह्याच्या मागल्या आंगावरच्या दुसऱ्या खांचणींतून जाते, नंतर, आसक्यालिसस ह्याच्या ग्रंथी खालीं तिसऱ्या खांचणींतून जाते, आणि तळव्यांत शिरतें. मग फ्लेक्तर ब्रीविस पालिसिस ह्याच्या दोहों डोक्यांच्या मधून जाऊन, अंगुष्ठाच्या शेवटच्या पेऱ्याच्या अस्थीवर बद्ध होतें.

फ्लेक्सरलांगस दिजितोरम् हा पाप्लितियल रेषे खालीं तिबियाचें मागलें आंग, व हा स्नायु आणि तिबियेलिस पोस्तैकस ह्यांच्या मधील पडदा, ह्यांपासून निघतो. ह्याचें तेंदन तिबियेलिस पोस्तैकस ह्याच्या तेंदना सहवर्त्तमान एका वेष्टनांत असतां, फैब्रस त्वचेच्या पडद्यानें निराळें होऊन म्यालियोलस ह्याच्या मागल्या खांचणींतून जातें; नंतर आसक्यालिससच्या क्रमानी खालून जाऊन ह्याचीं विभागून चार तेंदनें होतात, तीं फ्लेक्सर ब्रीविस दिजितोरम् ह्याच्या तेंदनां मधून जाऊन अंगुष्ठ निराळाकरून बाकीच्या चार बोटांच्या शेवटच्या पेऱ्यांच्या अस्थींवर बद्ध होतात.

तिबियेलिसपोस्तैकस हा दोन डोक्यांनीं तिबियाच्या तिरप्या रेषे खालीं नळीचें मागलें आंग, (फ्लेक्सर लांगस दिजितोरम् ह्याच्या बाहेर), फिब्युला ह्याच्या मागल्या आंगाचे वरील $\frac{2}{3}$, अस्थींच्या मधील त्वचेचें मागलें आंग, आणि ह्या स्नायूस बांधणारें अपान्युरोसिस, ह्यांपासून निघतो. ह्याचें तेंदन फ्लेक्सर लांगस दिजितोरम् ह्याच्या तेंदना खालून, व एकाच वेष्टनांतून जातें. नंतर तें गुल्फसंधीच्या आंतल्या बंधनावरून, व क्यालके नियम, व स्केफैद, ह्यांच्या संधी खालून स्वतंत्र वेष्टनांतून जाऊन, स्केफैदचा उंचवटा, व आंतले क्यूनिऐफार्म अस्थि, ह्यांवर बद्ध होतें. ह्या तेंदनांत एक सेसमैद अस्थि आहे. ह्या पासून बाहेरील क्यूनिऐफार्म अस्थीला एक तेंदनयुक्त त्वचेचा तुकडा जातो. ह्या स्नायूला मागल्या आंगानें पोस्तीरियर तिबियल रक्तवाहिन्या व मज्जातंतु, आणि पेरोनियल रक्तवाहिन्या, ह्यांचा संबंध आहे.

क्रिया. पाप्लितियस हा तिबियाला मांडीवर आकुंचित करतो, व आंत नेतो, त्या योगानें जंघा आंत वळली जाते. दोन फ्लेक्सर स्नायु बोटांचें आकुंचन करितात, व त्यांची क्रिया बहुधा एकदम होते. तिबियेलिस पोस्तैकस स्नायु पावलाच्या तार्सस भागाचें जंघेवर प्रसरण करून, तिबियेलिस अंतैकस ह्याच्या विरूद्ध वर्तन करतो, व त्याला पाऊल आंत वळविण्यास सहाय करतो. पाप्लितियस सोडून बाकीचे सर्व स्नायु जंघेस पावलावर दृढ राखतात, व ती पुढें झुकली तर मागें आणतात. फ्लेक्सर लांगस पालिसिस व फ्लेक्सर लांगस दिजितोरम हे पायाच्या बोटांचें आकुंचन केल्यावर पा-

वलाचें प्रसरण करतात, व चालतांनां ग्यास्त्रोक्नीमियसला सहाय करतात. ह्यांच्यानेंच बोटांवर उभें राहतां येतें.

बहिर्जंघास्थीचा देश. फिब्युलररीजन.

पेरोनियसलांगस. पेरोनियस ब्रीविस.

छेदन. स्नायूच्या तंतूंच्या झोकानें फाशिया काढला म्हणजे हे स्नायु उघडे पडतात.

पेरोनियसलांगस हा फिब्युलाचें डोकें व त्याच्या बाहेरच्या बाजूचा अर्धभाग, खोलफाशिया, व स्नायूंच्या मधील पडदा, ह्यांपासून निघून त्याचें एक लांब तेंदन होतें. तें तेंदन बाहेरच्या म्यालियोलसच्या मागून, व क्यूबॅद अस्थीवरच्या खांचणींतून जाऊन तळव्यावर तिरपें आडवें येतें, आणि अंगुष्ठाच्या मेतातार्सल अस्थीच्या बुडावर बद्ध होतें.

पेरोनियस ब्रीविस हा वरच्या स्नायूच्या खालीं असतो, हा फिब्युलाच्या बाहेरील आंगाचा खालचा दोन तृतीयांश भाग, व स्नायूंच्या मधीलपडदा, ह्यांपासून निघून ह्याचें एक तेंदन होतें; तें बाहेरल्या म्यालियोलसच्या मागून, व आसक्यालिससच्या खांचणींतून जाऊन करंगळीच्या मेतातार्सल अस्थीच्या बुडावर बद्ध होतें.

क्रिया. हे स्नायु तिबियेलिस पोस्तैकस ह्या सहवर्तमान पावलाचें प्रसरण करून, आकुंचन करणाऱ्या स्नायूंच्या विरुद्ध वर्तन करतात. पेरोनियसलांगस पाऊल बाहेर वळवितो. अचलस्थान खालीं धरलें तर हे स्नायु जंघेस पावलावर दृढ करितात. ही क्रिया एका पायावर उभें राहिलें असतां स्पष्ट होते. पावलावर दोन्ही पेरोनियै स्नायूंची क्रिया घडल्यानें पावलाचा बाहेरला कांठ वर उचलला जातो, आंतला कांठ खालीं दबतो, आणि तळवा बाहेर वळला जातो.

पायाचे स्नायु आणि फाशिया..

गुल्फ संधीच्या पुढें व मागें तेंदनें बांधणारे फैब्रस त्वचेचे तीन बंद आहेत, त्यांस अन्युरल लिगमेंत्स म्हणतात व हीं पुढलें, आंतलें, आणि बाहेरलें, अ-

शीं आहेत. पायाच्या पाठीकडचा फाशिया हा पातळ त्वचेचा थर आहे. हा वर अन्युलर लिगमेंताशीं, व बाजूस तळव्याच्या फाशियाशीं, सलग्न आहे, आणि पुढें हा मेतातार्सल अस्थींच्या बुडाजवळ बहुतकरून नाहींसा होतो.

छेदन. पाय उंच ठोकळ्यावर ठेऊन तळवा वर करून ह्या स्थितींत पाय दृढ राखावा. टाचे सभोंवती एक छेद करून पायाच्या आंतल्या व बाहेरच्या काठानें अंगुष्ठ व करंगळी ह्यां वर न्याव्या, आणि कातडें मागून पुढें उचटावें.

तळव्याचा फाशिया अत्यंतदृढ त्वचेपेक्षां होय. हा एक मधला, व दोन बाजूचे अशा तीन भागांनीं घटित आहे. ह्याचे विभाग बोटांस जातात. व हा बाजूवर पायाच्या पाठीकडच्या फाशियाशीं सलग्न होतो.

पायाचे स्नायु.

पाठीकडचा देश. दार्सलरीजन.

एक्स्तेन्सरब्रिविसदिजितोरम.

हा स्नायु पेरोनियस ब्रीविस ह्याच्या खांचणीच्या पुढल्या आंगास आस्क्याल्सिस ह्याचें बाहेरील आंग, आणि हें अस्थी व अस्त्रागलस ह्यांच्या मधलें बंधन, व पुढचें अन्युलरलिगमेंत, ह्यां पासून निघून पायाच्या पाठीकडे तिरपा जाऊन ह्याचीं चार तेंदनें होतात. पहिलें अंगुष्ठाच्या पहिल्या पेऱ्यावर बद्ध होतें; बाकीचीं तीन दुसऱ्या, तिसऱ्या, व चवथ्या बोटांचें प्रसरण करणाऱ्या लांब स्नायूच्या तेंदनाच्या बाहेरल्या बाजूस बद्ध होतात.

क्रिया. हा एक्स्तेन्सर लांगस दिजितोरम ह्याच्या तेंदनास सहायकारी आहे, व आंतल्या चार बोटांच्या पेऱ्यांचें प्रसरण करतो.

तळव्याचा देश. प्लांतर रीजन.

ह्या देशांतील स्नायूंचे तीन वर्ग केले आहेत. १ तळव्याचे आंतले, अथवा अंगुष्ठाचे स्नायु, २ तळव्याचे बाहेरचे, अथवा करंगळीचे स्नायु, आणि ३ तळव्याचे मधले, किंवा वरच्या दोन वर्गांच्या मध्यें असणारे स्नायु.

ह्या स्नायूंचें छेदन सुलभ होण्यासाठीं ते ज्या क्रमानें उघडे पडतात, त्याप्रमाणें ह्यांचे तीन थर मानले आहेत.

पहिला थर.

आब्दक्तर पालिसिस. **आब्दक्तर मिनिमैदिजिती.**

फ्लेक्सर ब्रीविस दिजितोरम.

छेदन. फाशियाचा मधला भाग पावलाच्या मध्यावर तोडावा, आणि तुकडे पुढें व मागें उचटावे.

आब्दक्तर पालिसिस हा दोन डोक्यांनीं निघतो, त्यांच्या खालून लांब फ्लेक्सर स्नायु, धमन्या, शिरा, व मज्जातंतु, हे तळव्यांत शिरतात. एक डोकें आसक्याल्सिस ह्याच्या आंतल्या ग्रंथि पासून निघतें. दुसरें आंतले आन्युलर लिगमेंत, व तळव्याचा फाशिया, ह्या भागांपासून निघतें. मग स्नायु अंगुष्ठाच्या पहिल्या पेऱ्याचें वूड, व आंतलें सेसमैद अस्थि ह्यांवर बद्ध होतो.

आब्दक्तर मिनिमैदिजिती हा पायाच्या तळव्याच्या बाहेरच्या कांठाजवळ असतो. हा आसक्याल्सिस ह्याची बाहेरील ग्रंथि, व तळव्याचा फाशिया, ह्यांपासून निघून, करंगळीच्या पहिल्या पेऱ्याच्या अस्थीच्या बुडावर बाहेरच्या बाजूस बद्ध होतो.

फ्लेक्सर ब्रीविसदिजितोरम हा वरच्या दोन स्नायूंच्या मध्यें असतो. हा आसक्यालसिस ह्याची आंतली ग्रंथि, तळव्याचा फाशिया, व स्नायूंच्या मधला पडदा, ह्यांपासून निघून ह्याचीं चार तेंदनें होतात. त्यांच्या योगानें हा अंगुष्ठ सोडून बाकीच्या चार बोटांच्या दुसऱ्या पेऱ्यांच्या अस्थींवर बद्ध होतो. हीं तेंदनें फ्लेक्सर लांगस दिजितोरम् ह्याच्या तेंदनास मार्ग देण्यासाठीं विंधिलीं आहेत.

दुसराथर.

फ्लेक्सर अक्सिससोरियस. **लंब्रिकेलीज.**

छेदन. वरचे स्नायु आरंभ स्थानीं व पुढें त्यांच्या तेंदनांजवळ तोडून काढून टाकावे, म्हणजे दुसरा थर उघडा पडतो.

फ्लेक्सर अक्सिससोरियस दोन चिरफळ्यांच्या योगानें, आसक्याल्सिस ह्याच्या खालच्या आंगाच्या प्रत्येक बाजूपासून निघून, फ्लेक्सर लांगस दि-

जितोरम ह्याच्या तेंदनाच्या वरल्या व बाहेरल्या बाजूस बद्ध होतो.

लंब्रिकेलीज हे चार लहान स्नायु फ्लेक्सर लांगस दिजितोरम ह्याच्या तेंदना पासून त्यांच्या दुभागण्याच्या स्थानाजवळ निघून, एक्स्तेन्सर तेंदनाचा पसरलेला भाग, व अंगुष्ठ सोडून बाकीच्या चार बोटांच्या दुसऱ्या पेऱ्यांच्या बुडाचा तिबिया कडचा भाग, ह्यांवर बद्ध होतात.

तिसरा थर.

फ्लेक्सर ब्रीविस पालिसिस. **फ्लेक्सर ब्रीविस मिनिमैदिजिते.**

आदक्तर पालिसिस. **त्रान्स्वर्ससपीदिस.**

छेदन. तिसरा थर उघडा पाडण्या करितां फ्लेक्सर तेंदनें पायाच्या मागल्या भागास तोडावीं, आणि आक्सिसोरियस आरंभ स्थानीं तोडून पुढें ओढावा.

फ्लेक्सर ब्रीविस पालिसिस हा तेंदनाच्या जातीच्या टोकाच्या भागानें क्यूबैद अस्थि, बाहेरचें क्यूनिऐफार्म अस्थि, व तिबियेलिस पोस्तैकस ह्याचें पसरलेलें तेंदन, ह्यांच्या बाजूनें निघून दोन डोक्यांच्या योगानें अंगुष्ठाच्या पहिल्या पेऱ्याच्या बुडावर बद्ध होतो. ह्याच्या तेंदनांत दोन सेसमैद आस्थि पूर्णावस्थेस येतात, आणि त्यांच्या मधील खांचणींतून फ्लेक्सर लांगस दिजितोरम ह्याचें तेंदन जातें.

आदक्तर पालिसिस हा पेरोनियस लांगस ह्याच्या तेंदनाचें वेष्टन, दुसऱ्या, तिसऱ्या, आणि चवथ्या, मेतातार्सल अस्थींचीं बुडें, ह्यांपासून निघून, अंगुष्ठाच्या बुडावर फ्लेक्सर ब्रीविस पालिसिस ह्याच्या बाहेरच्या डोक्या सहवर्तमान बद्ध होतो.

त्रान्स्वर्ससपीदिस हा चिरफळ्यांच्या योगानें अंगुष्ठ सोडून बाकीच्या बोटांच्या मेतातार्सल अस्थींच्या बुडापासून निघून आडवा आंत जातो, व अंगुष्ठाच्या पहिल्या पेऱ्याच्या अस्थीच्या बुडावर बद्ध होऊन, आदक्तर पालिसिस ह्याशीं जुळतो.

फ्लेक्सर ब्रीक्सिमिनिमैदिजिते हा करंगळीच्या मेतातार्सल अस्थीचें बूड, व पेरोनियस लांगस ह्याचें वेष्टन, ह्यापासून निघून, करंगळीच्या पहिल्या पेऱ्याच्या अस्थीच्या बाहेरल्या भागास बुडाजवळ बद्ध होतो.

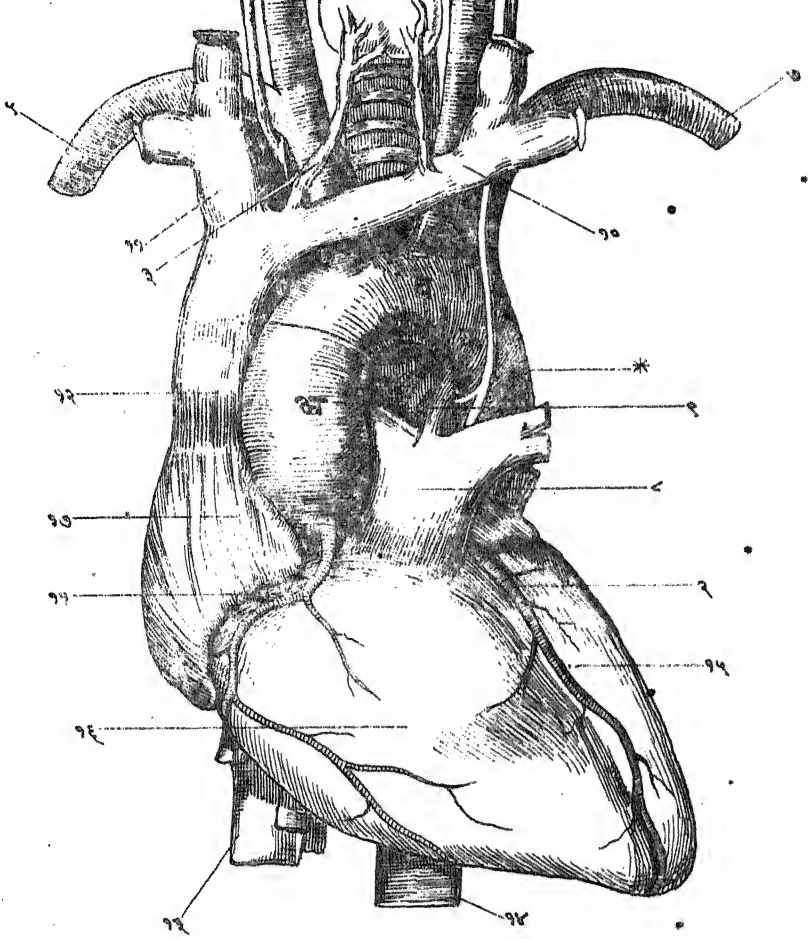

* एओर्तीची कमान, अ. चढता भाग. ब. आडवा भाग. क. उतरता भाग. १ उजवी कारोनरी धमनी. २ डावी कारोनरी धमनी. ३ इन्नामिनेत धमनी. ४ उजवी कामन करातिद. ५ उजवी सब्क्लेवियन. ६ डावी कामन करातिद. ७ डावी सब्क्लेवियन्. ८ पल्मनरी धमनी. ९ दक्तस आर्तिरी ओससच्चा शेषभाग. १० डावी इन्नामिनेत शीर. ११ उजवी इन्नामिनेत शीर. १२ वरची बीना केवा शीर. १३ खालची बीना केवा शीर. १४ पिंजराची एओर्ता. १५ हृदाचें डावें वेंत्रिकल्. १६ हृदाचें उजवें वेंत्रिकल्. १७ हृदाचें उजवें आरिकल्. १८ डावा न्यूमोग्यास्त्रिक् मज्जातंतु.

एयोर्ताच्या कमानीच्या अडव्या भागाच्या संबंधाचें कोष्टक.

वर

डावी इन्नामिनेतशीर.
इन्नामिनेत धमनी.
डावी करातिद धमनी.
डावी सब्क्लेवियन धमनी.

पुढें.		मागें.
डावा फूरा व फुप्फुस.	एयोर्ताची कमान अडवा भाग	वकीया.
डावा न्यूमोग्यास्त्रिक		कार्दियाक प्लेक्सस.
मज्जातंतु.		इसाफगस.
डावा फ्रेनिक मज्जातंतु.	खालीं.	थोऱ्यासिकदक्त.
कार्दियाक मज्जातंतु.		डावा रिकरंत मज्जातंतु.

पल्मनरी धमनीचा दुभाग.
दक्तस आर्तेरियोससचा बाकी भाग.
डावा रिकरंत मज्जातंतु.
डावी ब्रांकस.

उतरता भाग. दिसेंदिंग पोर्शन.

हा पाठीच्या तिसऱ्या मणक्याच्या डाव्या बाजूवर सरळ खालीं उतरतो, व त्या मणक्याच्या खालच्या कांठाजवळ ह्याची पिंजराची एयोर्ता होते.

संबंध. पुढचें भांग, फूरा व डाव्या फुप्फुसाची मुळी, ह्यांनीं आच्छादिलें आहे; मागें तो पाठीच्या तिसऱ्या मणक्याच्या डाव्या बाजूवर बसतो; उजवीं कडे इसाफगस, व थोऱ्यासिकदक्त, हे भाग आहेत; डावीकडे ह्यास फूराचें आच्छादन होतें.

एयोर्ताच्या कमानीच्या उतरत्या भागाच्या संबंधाचें कोष्टक.

पुढें

फूरा.

डाव्या फप्फुसाची मुळी.

उजवीकडे.		डावीकडे.
इसाफगस.	एयोर्ताची कमान उतरता भाग.	फूरा.
थोऱ्यासिकदक्त.		

मागें

पाठीच्या तिसऱ्या मणक्याच्या आगांची डावीबाजू.

शाखा. एयोर्ताच्या शाखांपैकीं, दोन कारोनरी धमन्या कमानीच्या पहिल्या भागाच्या आरंभा पासून निघतात, त्यांस उजवी व डावी असें म्हणतात. इन्नामिनेत, डावी कमान करातिद, व डावी सबक्लेवियन, ह्या दुसऱ्या भागापासून निघतात.

उजवी कारोनरी धमनी पुढें जाऊन उजवें आरिकल, व वेंत्रिकल, ह्यांच्या मधील खांचणीच्या आंगानें वेढा घालून, मागल्या उभ्या खांचणीत जाते; मग हृदाच्या शेंड्या पर्यंत उतरून डाव्या करोनरीशीं अग्रसंयोग पावते. उजवें आरिकल, व वेंत्रिकल, आणि दोन्ही वेंत्रिकलांचीं मागलीं आंगें, ह्या भागांस ती वांटली जाऊन, शेंड्यापाशीं एक मोठी शाखा निघते. डावी कारोनरी दोहों वेंत्रिकलांच्या पुढच्या खांचणींतून पुढें जाते, व तिच्या दोन शाखा होतात. एक मागली, डावें आरिकल, व वेंत्रिकल, ह्यांच्या मधील खांचणीमधून जाऊन, डाव्या वेंत्रिकलाच्या बुडास वेढा घालते, व उजव्या कारोनरीशीं अग्र संयोग पावते. दुसरी पुढची, पुढल्या आंगानें वेंत्रिकलांच्या मधल्या खांचणीमधून शेंड्यापर्यंत जाऊन, उजव्या कारोनरीशीं जुळते.

आर्तीरिया इन्नामिनेता.

ही एयोर्ताच्या कमानीची पहिली व सर्वांत मोठी शाखा सुमारे दीड इंच लांब आहे. ही कमानीच्या आरंभापासून स्तर्नम, व क्लाविकल, ह्यांच्या उ-

जवी सब्क्लेवियन, हे हिचे विभाग होतात.

संबंध. पुढें डावी इन्नामिनेत शीर, स्तर्नम, थैमस ग्ल्यांदचा उरलेला भाग, आणि स्तर्नोहैयैद व स्तर्नोथैरैद ह्या स्नायूंचा आरंभ; मागें त्रकीया; उजवीकडे उजवी इन्नामिनेत शीर, उजवा न्यूमोग्यास्त्रिक मज्जातंतु व फ्रूरा; डावीकडे, डावी कामन करातिद धमनी, आणि थैमस ग्ल्यांद ह्याचा बाकी राहिलेला भाग; असे आहेत.

इन्नामिनेत धमनीपासून कधींकधीं एक लहान शाखा निघते, ती त्रकीया वरून थैरैद ग्ल्यांद ह्याला जाते.

इन्नामिनेत धमनीच्या संबंधाचें कोष्टक.

पुढें.

स्तर्नम.
स्तर्नोहैयैद व स्तर्नोथैरैद स्नायु.
थैमस ग्लांदचा बाकी भाग.
डावी इन्नामिनेत शीर.

उजवीकडे.		**डावीकडे.**
उजवी इन्नामिनेत शीर.	इन्नामिनेत धमनी	थैमस ग्लांदचा बाकी भाग.
उजवा न्यूमोग्यास्त्रिक्-मज्जातंतु.		डावी करातिद धमनी.
फ्रूरा.		

मागें.

त्रकीया.

कामन करातिद धमन्या.

ह्यांपैकीं **उजवी** उजव्या स्तर्नोक्लयाविक्युलर संधीजवळ इन्नामिनेतच्या दुभागापासून, व डावी एयोर्ताच्या कमानीपासून निघते, म्हणूनच ही उजवी पेक्षां लांब व खोल आहे.

डावी कामन करातिद एयोर्ताच्या कमानीपासून कांहींशी तिरपी, वर व बाहेर, डाव्या स्तर्नोक्लयाविक्युलर संधी पर्यंत जाते.

संबंध. पुढें स्तर्नम, स्तर्नोहैयैद व स्तर्नोथैरैद स्नायु, थैमस ग्लांद-

चा राहिलेला भाग, व डावी इन्नामिनेत शीर, ह्यांच्या योगानें स्तर्नम पासून निराळी झाली आहे; मागें ही त्रकीया, इसाफगस, व थोऱ्यासिकूदक्त, ह्यांवर बसते; आंतल्या आंगास इन्नामिनेत धमनी; आणि बाहेरल्या आंगास डावा न्युमोग्यास्त्रिक् मज्जातंतु, डावी सब्क्लेवियन धमनी, व कार्दियाक मज्जातंतु, ह्या भागांचा संबंध आहे.

डाव्या कामन करातिद धमनीच्या पिंजरांतल्या भागाच्या संबंधाचें कोष्टक.

पुढें

स्तर्नम.

स्तर्नोहियेद व स्तर्नोथैरेद स्नायु.

डावी इन्नामिनेतशीर.

थैमस ग्लांदचा बाकी भाग.

आंत		बाहेर.
इन्नामिनेतशीर.	डावी कामन करातिद पिंजरांतला भाग.	डावान्यूमोग्यास्त्रिक मज्जातंतु. कार्दियाक मज्जातंतु. डावी सब्क्लेवियन धमनी.

मागें-

त्रकीया.

इसाफगस.

थोऱ्यासिकूदक्त.

मानेंत दोन्ही वाहिन्यांचा संबंध सारखा असल्यामुळें एकच वर्णन दोघींस लागू पडतें. ह्या स्तर्नोक्लाविक्युलर संधीच्या मागल्या आंगापासून, थैरेद कूर्चेच्या वरल्या कांठाच्या सपाटीपर्यंत तिरप्या वर जातात; आणि बाहेरील, व आंतील करातिद धमनी, असे त्यांचे विभाग होतात. त्यांत पहिला डोक्याच्या व मुखाच्या बाहेरल्या भागांस, आणि दुसरा मस्तकाच्या आंतल्या भागांस वांटला जातो. मानेच्या मुळा जवळ, ह्या धमन्यांच्या मधील अंतर थोडें आहे, परंतु वर चढतांनां त्या एकमेकींपासून दूर होत

क मज्जातंतु, ह्यां सहवर्तमान मानेच्या खोल फाशियाच्या वेष्टनांत आच्छादिली आहे; शीर धमनीच्या बाहेरल्या बाजूस, आणि मज्जातंतु दोघींच्या मध्यें आणि मागें आहे. ह्या धमनीचा खालचा भाग खोल आहे, वरचा उथळ असून एका त्रिकोणाकार स्थानांत असतो. ह्या स्थानाची मागची मर्यादा स्तर्नोम्यास्तैद स्नायु, वरची मर्यादा दैग्यास्त्रिकू स्नायूचा मागचा फुगारा, आणि खालची मर्यादा ओमो-हैयैद स्नायूचा पुढचा फुगारा होय.

संबंध. मानेच्या खालच्या भागांत ह्या धमनीचें स्थान फार खोल आहे. एथें ती कातडें, मानेचा फाशिया, प्लातिज्मा, स्तर्नोम्यास्तैद, स्तर्नोहैयैद, स्तर्नो थैरैद स्नायु, आणि क्रैकैद कूर्चे जवळ ओमोहैयैद स्नायु, ह्या भागांनीं आच्छादिली आहे. ह्या स्थानापलीकडे ती उथळ आहे; व प्लातिज्मा, मानेचा फाशिया, व स्तर्नो म्यास्तैद ह्याचा आंतला कांठ, ह्या भागांनीं आच्छादिली आहे. दिसेंदेन्सनोनै मज्जातंतु वेष्टनाच्या पुढल्या आंगावर उतरतो. मागें ही धमनीकण्याच्या मानेतील भागावर टेंकते व त्यापासून लांगसकोलै स्नायूनें निराळी केली आहे. वर रेक्तस क्यापितिस अंतैकस मेजर आहे. रिकरंत व सिंपथेतिक मज्जातंतु खालच्या भागाच्या मागून जातात. आंतल्या आंगास त्रकीया, थैरैद ग्ल्यांद, व खालची थैरैद धमनी, ह्या भागांचा संबध आहे; व त्यांपासून रिकरंतल्यारिंजियल मज्जातंतूनें निराळी झाली आहे. ह्याच्या वर, लेरिंक्स व फेरिंक्स ह्यांचा संबंध आहे. बाहेरल्या बाजूस आंतली ज्युग्युलर शीर, व न्युमोग्यास्त्रिक मज्जातंतु, हे आहेत.

ह्या धमनीस तिच्या उथळ भागांत बंधन बांधतात.

कामन करातिदधमनीच्या संबंधाचें कोष्टक.

पुढें

कातडें व फाशिया.
प्लातिज्मा.
स्तर्नोम्यास्तैद.
स्तर्नो-ह्यैद.
स्तर्नो-थैरैद.
ओमोह्यैद.
दिसेंदेन्सनोनै मज्जातंतु.

वाहेर

आतंलीजुग्युलर शीर.
न्युमोग्यास्त्रिक मज्जातंतु.

कामनकरातिद धमनी

आंत

त्रकीया.
थैरैदग्ल्यांद.
रिकरंतल्यारिंजियल मज्जातंतु.
खालचीथैरैदधमनी.
लेरिंक्स.

मागें

लांगसकोलै स्नायु.
रेक्तसअंतैकसमेजर स्नायु.
सिंपथेतिक मज्जातंतु.
रिकरंतल्यारिंजियल मज्जातंतु.
खालची थैरैद धमनी.

एक्स्तर्नल करातिद धमनी.

ही धमनी थैरैद कूर्चेच्या वरच्या कांठापासून वर, व पुढें जाऊन, मग मागें जाते; आणि खालच्या दाभाडाच्या कांदेलची मान, व कानाचें छिद्र, ह्यांच्या मधील जाग्यांत विभागली जाऊन, तिजपासून तेंपरल व इन्तर्नल म्याक्सिलरी ह्या दोन शेवटच्या शाखा निघतात. कामन करातिद धमनीचा वरचा भाग ज्या त्रिकोणाकार स्थानांत असतो, त्याच स्थानांत ह्या धमनीचा खालचा भाग असतो.

संबंध. आरंभीं ही धमनी कातडें, प्लातिज्मा, उथळ व खोल फाशिया, व स्तर्नोम्यास्तैद ह्याचा पुढचा कांठ, ह्यांनीं आच्छादिली आहे. ह्या ठिकाणी ती उथळ आहे. प्रथम ह्यैपोग्लासल मज्जातंतु, व फेशियल आणि

आडवे येतात. शेवटीं ही परातिद ग्ल्यांद ह्या मध्यें खोल शिरते, एथें फेशियल मज्जातंतु हिजवरून जातो. तेंपरल व म्याक्सिलरी शिरा ही पुढें आहेत. आंतल्या आंगास हैयैद अस्थि, फेरिंक्स, व खालच्या दाभाडाची रेमस आणि परातिद ग्ल्यांद, हे भाग आहेत. मागें हिच्या आरंभाजवळ वरचा ल्यारिंजियल मज्जातंतु आहे. आणि ही आंतल्या करातिद धमनी पासून स्तैलोग्लासस, व स्तैलोफेरिंजियस स्नायु, ग्लासोफेरिंजियल मज्जातंतु, व परातिद ग्ल्यांद ह्यांचा कांहीं भाग, ह्यांनीं निराळी झाली आहे.

बाहेरील करातिदधमनीच्या संबंधाचें कोष्टक.

पुढें

कातडें व प्लातिज्मा.
उथळ व खोल फाशिया.
हैपोग्लासल मज्जातंतु.
लिंग्वल व फेशियल शिरा.
दैग्यास्त्रिक व स्तैलोहैयैद स्नायु.
फेशियल मज्जातंतु व परातिदग्लांद.
तेंपरल व म्याक्सिलरी शिरा.

आंत

हैयैद अस्थि.
बाहेरीलकरातिद धमनी. फेरिंक्स.
पराति दग्लांद.
खालच्या दाभाडाची रेमस.

मागें.

वरचा ल्यारिंजियल मज्जातंतु
स्तैलोग्लासस स्नायु.
स्तैलोफ्यारिंजियस स्नायु.
ग्लासोफ्यारिंजियल मज्जातंतु.
परातिद ग्ल्यांद.



बाहेरील करातिद धमनी पासून आठ शाखा निघतात, त्यांचे तीन वर्ग केले आहेत.

पुढच्या.	मागल्या.	चढत्या.
वरची थैरैद.	आक्सिपितल.	असेंदिंगफ्यारिंजियल.
लिंग्वल (जिभेची).	मागली आरिक्युलर.	तेंपरल } बाह्यशाखा
फेशियल (मुखाची)		इन्तर्नलम्याक्सिलरी }

वरची थैरैद हैयैद अस्थीच्या मोठ्या शृंगाच्या लागलीच खालती मूळ धमनी पासून निघून, प्रथम वर व आंत जाऊन नंतर थैरैद ग्ल्यांद ह्यावर वांकडी खालीं व पुढें वळते, व समोरची धमनी व खालची थैरैद ह्यांशीं संयोग पावते. ही प्रथम उथळ असते, नंतर ओमोहैयैद, स्तर्नोहैयैद, व स्तर्नोथैरैद स्नायूंखालून जाते. हिजपासून चार शाखा निघतात. १ हैयैद ही हैयैद अस्थीस जाते, ती त्याच्या स्नायूंस पोषिते २ सुपर फिशियल दिसेंदिंग शाखा ही स्तर्नोम्यास्तैद व शेजारचे स्नायु ह्यांस पोषिते. ३ सुपीरियर ल्यारिंजियल ही त्याच नांवाच्या मज्जातंतु बरोबर जाऊन, थैरोहैयैद पडदा विंधून लेरिंक्स मध्यें जाते, व त्याची म्यूकस त्वचा, ग्ल्यांद व एपिग्लातिस म्हणजे श्वासमार्गाचा पडदा, ह्यांस पोषून समोरच्या शाखेशीं संयोग पावते. ४ क्रैको थैरैद, ही लहान शाखा त्याच नांवाच्या पडद्यावर आडवी जाऊन, समोरच्या शाखेशीं संयोग पावते. ह्या शाखेचें स्थान महत्वाचें आहे, कारण लेरिंक्सला छिद्र पाडतांनां हिजपासून जो रक्तस्राव होतो, तो बंद करणें कठीण पडतें.

लिंग्वल धमनी वरलीच्या वर निघून हैयैद अस्थीच्या मोठ्या शृंगाकडे तिरपी वर व आंत (पहिला भाग) जाते. मग त्याशीं समांतर पुढें (दुसरा भाग) जाऊन नीट वर जिभेच्या खालच्या आंगापर्यंत (तीसरा भाग) चढते. शेवटीं पुढें वळून रेनैन ह्या नांवानें तिच्या शेंड्यापर्यंत (चवथा भाग) जाते, व समोरच्या वाहिनीशीं संयोग पावते. ह्या धमनीचा पहिला भाग उथळ असून, मधल्या कंनस्त्रिक्तर स्नायूवर टेकतो; दुसरा भाग ही ह्याच स्नायूवर टेकतो, हा भाग दैग्यास्त्रिक, स्तैलोहैयैद, व हायोग्लासस ह्या स्नायूंनीं आच्छादिला आहे; तिसरा भाग हायोग्लासस व

मस्तकाच्या आणि मानेच्या धमन्या.

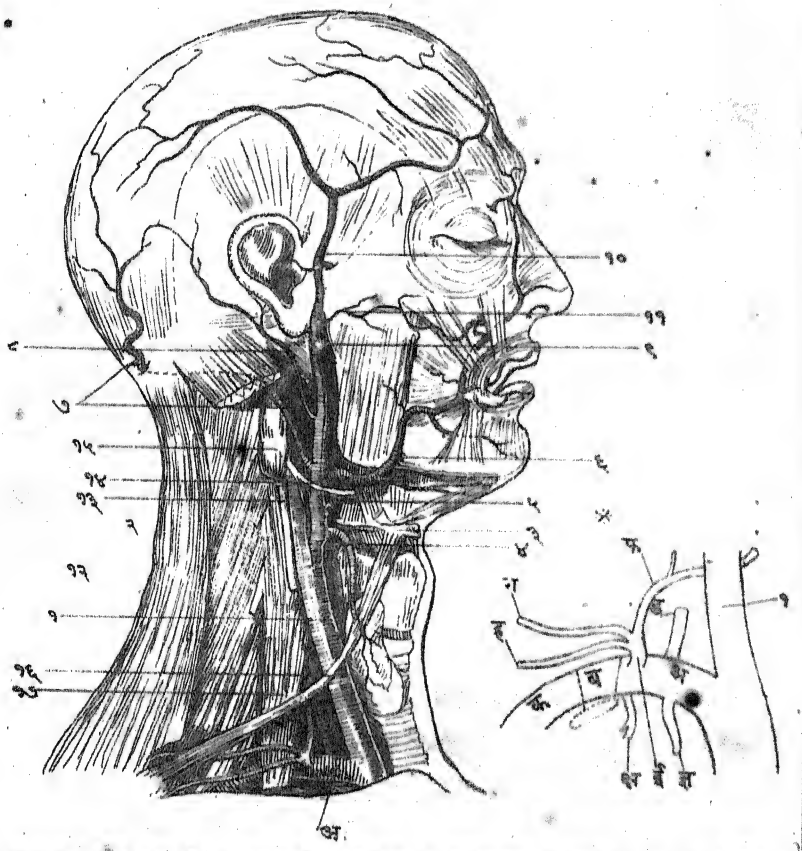

१ कामन करातिद धमनी. २ आंतली करातिद. ३ बाहेरली करातिद. ४ घरची थैरेद. ५ लिंग्वल. ६ फेशियल. ७ आक्सीपितल. ८ भागची आरिक्युलर. ९ आंतली म्याक्सिलरी. १० तेम्परल. ११ त्रान्सवर्स फेशियल. १२ चढती फेरीन्जियल, १३ वेगस मज्जातंतु. १४ हैपोग्लासल मज्जातंतु. १५ आंतली जुगुलर शीर. १६ ओमोहैयेद स्नायु. १७ स्कलीनस अंतेकस स्नायु.

* उजवी सब्क्लेवियन धमनी व तिच्या शाखा ह्यांचे कोष्टक. अ. सब्क्लेवियन-चा १ला भाग. ब २रा भाग. क. ३रा भाग. ड. वर्तिन्नल धमनी ई. थैरेद आक्सिसू; तिच्या शाखा,— फ. खालची थैरेद, ग. त्रान्सवर्सेलिस कोळे, आणि ह. सुप्रास्क्यापुलर. इ. इन्तर्नल म्यामरी. क्ष. सुपीरियर इन्तर्कोस्तल. १ कामन करातिद धमनी.

कस त्वचेनें आच्छादिला आहे.

शाखा. १ हैयैद ही हैयैद आस्थि, व त्याचे स्नायु, ह्यांस पोषिते. २ दार्सेलिसलिंग्वि जिभेच्या वरच्या अंगाची म्यूकसत्वचा, तान्सिल, तालूचा नरम भाग, व एपिग्लातिस ह्यांस पोषून समोरच्या शाखेशीं संयोग पावते. ३ सब्लिंग्वल ही सब्लिंग्वल ग्ल्यांद, शेजारचे स्नायु, व तोंड आणि हिरड्या ह्यांची म्यूकस त्वचा, ह्यांस पोषिते. ४ लिंग्वल धमनीचा चालू झालेला भाग, गस्तेतरी मज्जातंतु सहवर्तमान जिभेच्या खालच्या आंगानें जातो, त्यास रेनैन म्हणतात.

फेशियल धमनी लिंग्वलच्या किंचित् वरून निघून, खालच्या दाभाडाच्या आंगा खालून पुढें व वर सब्म्याक्सिलरी ग्ल्यांद ह्यापर्यंत चढून त्यांत बसते. हा ह्या धमनीचा मानेंतील भाग म्हणावा. मग ती म्यासेतर स्नायूच्या पुढच्या खालच्या कोणावरून, खालच्या दाभाडाच्या अस्थीच्या आंगावर चढते, व गालावरून पुढें आणि वर तोंडाच्या कोणापर्यंत जाते. नंतर नाकाच्या बाजूनें नेत्र पिंडाच्या आंतल्या कोणापर्यंत जाऊन, अंग्युलर धमनी ह्या नांवानें संपते. मानेंत ही धमनी प्रथम उथळ असते, नंतर दैग्यास्त्रिक व स्तैलोहैयैद स्नायु व सब्म्याक्सिलरी ग्ल्यांद ह्या भागाच्या खालीं जाते. मुखावर ही कातडें, व वसा ह्यांनीं आच्छादिली आहे. तोंडाच्या कोणाजवळ प्लतिज्मा व जिगोम्यातिसे ह्यांनीं आच्छादिली आहे.

ह्या धमनीच्या **शाखा** दोन प्रकारच्या आहेत. पहिल्या मानेच्या भागापासून निघालेल्या व दुसऱ्या मुखावरील भागापासून निघालेल्या.

मानेच्या— १ असेंदिंगप्यालेतैन शाखा, ही स्तैलोग्लासस व स्तैलो फेरिंजियस स्नायु, तान्सिल, व कर्णेंद्रियाची नळी, ह्यांस पोषिते. २. तान्सिलितिक ह्या शाखा, तान्सिलास पोषितात. ३ सब्म्याक्सिलरी ह्या चार अथवा पांच शाखा सब्म्याक्सिलरी ग्ल्यांद ह्यांस पोषितात. ४ दैग्यास्त्रिक ही दैग्यास्त्रिक स्नायू खालून मैलोहैयैद ह्यावर पुढें जाऊन, खालच्या दाभाडाचे स्नायु पोषून लिंग्वलशीं जुळते.

मुखाच्या. १ मस्क्युलर शाखा इन्तर्नलतेरिगैद, म्यासेतर, व बक्सिनेतर



ह्यांस पोषितात. २ खालची लेबियल खालच्या ओठांचे स्नायु व कातडें ह्यांस पोषिते. ३ खालची कारोनरी ही खालच्या ओठाच्या ग्ल्यांद, म्यूकस त्वचा, व स्नायु, ह्यांस पोषून, खालच्या दंतल धमनीची मेंतल शाखा, व खालची लेबियल शाखा, ह्यांशीं संयोग पावते. ४ वरची कारोनरी वरचा ओंठ व नाकाची बाजू ह्यांस पोषिते. ५. ल्याबरेलिस नेजे, नाकाचें वरचें आंग व नाकपुडी ह्यांस पोषिते. ६ आंग्युलर ही फेशियलचा चालू झालेला भाग आहे. ही ल्याक्रिमल स्याक, व आर्बिक्युलेरिस स्नायु, ह्यांस पोषून अफ्थाल्मिकच्या नेजूल शाखेशीं जुळते.

आक्सिपितल धमनी ही परातिद ग्ल्यांद आणि दैग्यास्त्रिक व स्तैलोहैयैद स्नायु ह्यां खालून आंतली करातिद धमनी, आंतली जुग्युलर शीर, म्युमोग्यास्त्रिक व स्पैनल अक्सेसरी मज्जाततुं ह्यांजवरून म्यास्तैद भाग व अल्लसचा पक्षतुल्यभाग ह्यांच्या मध्यें येते, मग खोल स्नायूंच्या खालून तेंपरल अस्थीच्या खांचणींतून क्षितिज समांतर मागें जाते. मग नीट वर चढून त्रपीजियस स्नायूस विंधून डोक्याच्या मागल्या आंगावर वांटली जाते, आणि मागली आरिक्युलर तेंपरल आणि समोरची आक्सिपितल ह्या धमन्यांबरोबर संयोग पावते. हैपोग्लासल मज्जातंतु ह्या धमनीस वेढा घालून मागून पुढें येतो.

शाखा— १ खालची मेनिन्जियल शाखा आंतल्या जुग्युलर शिरेच्या बाजूनें चढून, मागल्या ल्यासेरेतेद छिद्रांतून जाऊन दुरामेतरास वांटली जाते. २ प्रिन्सेप्ससर्वैसिस ही शाखा कंप्लेक्सस, व सेमिस्पैनेलिसकोलै, ह्यां स्नायूंच्या मधून मानेच्या बाजूनें उतरते. हिच्या शाखा सबूक्लेवियन धमनीच्या प्रोफंदासर्वैसिस वर्तिब्रल, व सुपर फिशियल सर्वैकल ह्या शाखांशीं संयोग पावतात; ह्या संयोगाच्या योगानें कामनकरातिद अथवा सबूक्लेवियन धमनी बांधली असतां, आजूबाजूनें अभिसरण चालू होतें. ३ आरिक्युलर शाखा कानाचा मागला भाग पोषिते. ४ मस्क्यूलर शाखा दैग्यास्त्रिक, स्तैलोहैयैद, स्तर्नोम्यास्तैद, वगैरे स्नायूंस जातात.

मागली आरिक्युलर धमनी बाहेरील करातिदपासून दैग्यास्त्रिक व स्तैलोहैयैद ह्या स्नायूंच्या सपाटीच्या वर निघते, व स्तैलैद भागाच्या

बाजूनें परातिद ग्ल्यांद ह्याच्या खालून कानाची कूर्चा व म्यास्तैद भाग ह्यांच्या मधील खंचणींतून जाते. मग हिचे दोन विभाग होतात, पैकीं मागचा आक्सिपितल धमनीशीं व पुढला तेंपरल धमनीशीं संयोग पावतो. हिच्या शाखा दैग्यास्त्रिक, स्तैलो-हैयैद, व स्तर्नोम्यास्तैद स्नायु, परातिदग्ल्यांद, आणि कानाची कूर्चा, ह्यां भागांस जातात. एक शाखा स्तैलोम्यास्तैद छिद्रांतून जाऊन तिंपनम, म्यास्तैद अस्थीचीं विवरें, आणि कर्णेंद्रियांतील सेमिसर्क्युलर कनाल ह्यांस पोषिते. कानास गेलेल्या शाखेस आरिक्युलर शाखा म्हणतात. स्तैलोम्यास्तैद छिद्रांतून जाणारीस स्तैलोम्यास्तैद म्हणतात.

असेंदिंग म्हणजे चढती **फ्यारिंजियल धमनी**, ही बाहेरील करातिदच्या शाखांपैकीं सर्वांत लहान आहे. ही तिच्या आरंभापासून निघून आंतली करातिद धमनी, व फेरिंक्स, ह्या भागांच्या मधून मस्तकाच्या बुडापर्यंत चढते, व हिजपासून तीन शाखा निघतात. १ मेनिन्जियल शाखा मागल्या ल्यासरेतेद छिद्रांतून जाऊन, दूरामेतरावर वांटली जाते. २ फ्यारिंजियलशाखा फेरिंक्स, तालूचा नरम भाग, तान्सिल, व कर्णेंद्रियाची नळी, ह्यांचें पोषण करते. ३ एक्स्तर्नल शाखा ही स्नायु, लिंफ्यातिक ग्ल्यांद, व मज्जातंतु, ह्यांस वाटली जाते.

तेंपरल धमनी बाहेरील करातिदच्या शेवटच्या दोन शाखांपैकीं लहान शाखा आहे. ही परातिद ग्ल्यांद ह्यामध्यें खालच्या दाभाडाच्या कांदैलची मान, व कानाचें छिद्र, ह्या भागांच्या मधून निघते, व कातडया खालून जिगोमाच्या मुळा वरून जाते, आणि जिगोमाच्या कमानीपासून दोन इंच वरतीं हिला पुढची, व मागची, अशा दोन शाखा फुटतात. तेंपरल धमनीचा पुढचा विभाग कपाळाच्या बाजूनें पुढें वळून, कातडें व अस्थित्वक् ह्यांस वाटला जातो. फ्रांतल व सुप्राआर्बितल धमन्यांशीं ह्याचा संयोग होतो, आणि शाखांचा झोंक पुढून मागें आहे. मागचा विभाग डोक्याच्या बाजूनें तेंपरल फाशिया वरून मागें जातो, व समोरच्या धमनीच्या मागल्या विभागाशीं व आरिक्युलर आणि आक्सिपितल ह्या धमन्यांशीं संयोग पावतो.

शाखा. १ तेंपरल धमनी परातिद ग्ल्यांदमध्यें असतां, तिजपासून त्रान्सुवर्स फेशियल म्हणून एक शाखा निघते, ती परातिद ग्ल्यांदांतून जिगोमाची

कमान व स्तीनोचा दक्त ह्यांच्या मधून अडवी मुखावर येते. हिजपासून अनेक शाखा निघतात, त्या परातिदग्ल्यांद, म्यासितर स्नायु, व कातर्डे, ह्यांस वाटल्या जाऊन फेशियल व इन्फ्राआर्बितल ह्या धमन्यांशीं अग्रसंयोग पावतात. २ मधली तेंपरल शाखा जिगोमाच्या कमानीच्या वरतीं निघून, तेंपरल फाशियाचें विंधन करून, तेंपरल स्नायूस वांटली जाते. इन्तर्नल म्याक्सलरी धमनीच्या दपि तेंपरल शाखांशीं हिचा अग्रसंयोग होतो. ह्या धमनीपासून एक शाखा अक्षिकोशांत जाते, ती आर्बिक्युलेरिस प्याल्पिब्रेरम् स्नायूस वाटली जाते, व आफ्थ्याल्मिक धमनीच्या शाखांशीं संयोग पावते. ३ अंतीरियर आरिक्युलर शाखा कानास वाटल्या जातात.

आंतली म्याक्सिलरी ही बाहेरील करातिदच्या दोन शेवटच्या शाखा पैकीं मोठी आहे, व तिशीं काटकोनानें निघून, मुखाच्या खोल भागांवर वांटली जाण्या करितां, खालच्या दाभाडाच्या मानेच्या मागून आंत जाते. आरंभीं ती परातिदग्ल्यांद ह्याच्या द्रव्यांत शिरते. ह्या धमनीच्या पहिल्या अथवा **म्याक्सिलरी** भागाचें गमन खालच्या दाभाडाची रेमस, व आंतले बाजूचें संधिबंधन, ह्यांच्यामधून क्षितिजाशीं समांतर पुढें व आंत होतें. दुसऱ्या अथवा तेरिगैदभागाचें गमन होतांना ही धमनी एक्स्तर्नल तेरिगैद स्नायूच्या बाहेरल्या आंगावरून तिरपी पुढें, व वर चढते. तिसऱ्या अथवा स्फीनोम्याक्सिलरी भागाचें गमन झाल्यावर ही धमनी वरच्या म्याक्सिलरी अस्थीजवळ येऊन, एक्स्तर्नल तेरिगैद ह्याच्या दोहीं डोक्यांच्या मधून स्फीनोम्याक्सिलरी खांचेंत जाते, व एथें तिला मेकलच्या ग्यांग्लियनचा संबंध असतो. ह्या धमनीच्या शाखांचे तिच्या तीन भागांप्रमाणें तिन वर्ग केले आहेत.

तिंप्यानिक, मधली मेनिंजियल, धाकटी मेनिंजियल, व खालची दंतल, ह्या धमन्या **म्याक्सिलरी** भागाच्या शाखा होत.

१ तिंप्यानिक शाखा ग्ल्यासीरियन चिरेतून जाऊन तिंपनमचा पडदा, व लाक्सेतर तिंपनेस्नायु, ह्यांस पोषून स्तैलोम्यास्तैद व विदयन ह्या धमन्यांशीं संयोग पावते. २ मधली मेनिंजियल स्पैनोजम छिद्र, व पराश्वतल अस्थीच्या पुढच्या खालच्या कोणावरली खांचणी ह्यांतून करडीच्या खांचेंत

शिरते, व तिला पुष्कळ शाखा फुटतात; त्या दुरामेतर, मस्तक, पांचव्या मज्जातंतूचा ग्यांग्लियन, व फेशियल मज्जातंतु, ह्यांवर वांटल्या जातात. ह्यां पैकीं कित्येक स्फिनेदल चिरेंतून अक्षिकोशांत जाऊन, अफ्थाल्मिक धमनीच्या शाखांशीं जुळतात. ३. धाकटी मेनिंजियल ओवेली छिद्रांतून जाऊन दूरामेतर व कसीरियन ग्यांग्लियन, ह्यांस पोषिते. ४ खालची दैंतल, दैंतल छिद्रांतून दैंतल मज्जातंतूसहवर्तमान दांताच्या नळांत जाते, मग ह्याग्र दंताजवळ हिच्या दोन शाखा होतात. एक छेदक दंताखालून हनवटीपर्यंत जाऊन समोरचीशीं जुळते. दुसरी मेंतल छिद्रांतून मज्जातंतु सहवर्तमान बाहेर पडून हनुवटीच्या भागास पोषिते, व फेशियल धमनीच्या शाखेशीं संयोग पावते. ह्या धमनीस दैंतल छिद्राजवळ शाखा फुटून, ती मैलोहैयेद स्नायूस जाते. दांतांच्या नळांत ह्यांचें पल्प म्हणजे गीर ह्यास हिच्या शाखा जातात.

दुसरा अथवा तेरिगैद भाग ह्या पासून खोल तेंपरल, तेरिगैद, म्यासेतेरिक, व बकल, ह्या शाखा त्याच नांवाच्या स्नायूंस जातात.

तिसऱ्या अथवा स्फीनोम्याक्सिलरी भागाच्या शाखा.

१ अल्वियोलर, ही वरच्या म्याक्सिलरी अस्थीच्या उंचवटयावर उतरल्यावर तिला पुष्कळ शाखा फुटतात. त्यांत वरची इतरांपेक्षां मोठी (सुपीरियर दैंतल ही शाखा) ह्याग्रदंत व दाढा ह्यांस पोषिते. हिच्या कांहीं शाखा अल्वियोलर भागांतील छिद्रांतून जाऊन कांहीं आंत्रमला, व कांहीं हिरड्यांना पोषितात. २ इन्फ्राआर्बितल ही त्याच नांवाच्या नळामधून जाते; हिच्या शाखा आश्रुपिंड, अक्षिकोशाचे कांहीं स्नायु, आंत्रम, आणि वरचें दाभाड, ह्यांस जाऊन, ही मुखावर येते; आणि आफ्थाल्मिक व फेशियल ह्या धमन्यांशीं संयोग पावते. ३ दिसेंदिंग अथवा उतरती प्यालेतैन ही मागल्या प्यालेतैन नळांतून खालीं तालूवर उतरते, आणि तालूचे ग्ल्यांद, म्यूकस त्वचा, व हिरड्या, ह्यांस पोषिते. मेकलच्या ग्यांग्लियनचे मागले प्यालेतैन मज्जातंतु ह्या शाखांच्या संगतीनें उतरतात. पुढच्या प्यालेतैन नळांतून हिची एक लहान शाखा नाकांत जाऊन स्फीनोप्यालेतैनशी अग्रसंयोग पावते. ४ विदियन ही विदियन नळामधून मागें जाऊन, फेरिंक्स

व कर्णेंद्रियाची नळी, ह्या भागांवर वांटली जाऊन, तिंपनमला तिची एक लहान शाखा जाते. ५ तेरिगोप्यालेतैन त्याच नांवाच्या नळांतून मागें जाऊन, फैरिंक्सचा वरचा भाग व कर्णेंद्रियाची नळी ह्यांवर वांटली जाते. ६ नेजल अथवा स्फीनो प्यालेतैन ही स्फीनोप्यालेतैन छिद्रांतून नाकाच्या वरच्या मियेतसच्या मागल्या भागांत उतरते, व तिला दोन शाखा फुटतात. ह्यांत एक आंतली शाखा नाकाच्या पडद्यावर जाते, व बाहेरल्या शाखेच्या दोन अथवा तीन शाखा होतात, त्या नासिकाच्या बाजूच्या भिंती, आंत्रम, एथमैदल व स्फीनैदलसेल्स, ह्यां भागांस वांटल्या जातात. आंतली शाखा दिसेंदिंग प्यालेतैन धमनीच्या शाखेशीं अग्रसंयोग पावते.

आंतील करातिद धमनी.

आंतली करातिद धमनी ही थैरैद कूर्चेच्या वरच्या कांठाजवळ, कामन करातिद धमनीच्या दुभागा पासून निघून, मानेच्या वरच्या तीन मणक्यांच्या पक्षतुल्य भागांपुढून तेंपरल अस्थीच्या पीत्रस भागाच्या करातिद छिद्रापर्यंत नीट वर चढते. नळांत कांहीं अंतर पावेतों वर चढून पुढें व आंत झुकते, व सेलार्तीसिकाच्या बाजूनें किंचित् चढून पुढील क्लैनैद भागाच्या बाजूनें वर वळते. मग पुढल्या क्लैनैद भागाच्या आंतल्या बाजूस दुरामेतरला विंधिल्यावर तिला शेवटील शाखा फुटतात. वर्णन सुलभ होण्यासाठीं ह्या धमनीचे चार भाग मानिले आहेत. ते असे;— १ सर्वैकल, मानेचा. २ पीत्रस, कर्णास्थीच्या कठीण भागाचा. ३ क्यावर्नस, शीर्षतलास्थीच्या खांचणीचा. ४ सेरिब्रल, मेंदूसंबंधि. आरंभीं ही धमनी एका त्रिकोणाकार स्थानांत असते, त्या स्थानाच्या मर्यादा कामन करातिद धमनीच्या वर्णनांत दिल्या आहेत.

मानेच्या भागास मागें रेक्तसअंतैकसमेजर स्नायु, फ्यारिंजियल व वरचा ल्यारिंजियल मज्जातंतु, ह्यांचा संबंध आहे; आंत फैरिंक्स, तान्सिल, व चढती फ्यारिंजियल धमनी; बाहेर आंतली जुग्युलर शीर, ग्लासोफैरिंजियल, न्यूमोग्यास्त्रिक्, व हैपोग्लासल मज्जातंतु, आणि पुढें स्तैलोग्लासस, स्तैलोफैरिजियस, स्तैलो हैयैद, दैग्यास्त्रिक्, व स्तर्नोम्यास्तैद स्नायु; ग्लासो

फेरिंजियल व हैपोग्लासल् मज्जातंतु व पेरातिद ग्ल्यांद, ह्या भागांचा संबंध आहे.

पीत्रस भाग अथवा करातिद नळांतला भाग अस्थीपासून दुरामेतरनें वेगळा झाला आहे, ह्यास करातिद फ्लेक्सस ह्याचा संबंध आहे.

क्यावर्नस भाग, क्यावर्नस सैनस ह्या शिरेच्या बाहेरच्या भिंतींत आहे. आंतल्या आंगास ह्यास सैनसला मढविणाऱ्या त्वचेचा, आणि बाहेरच्या आंगास ३ ऱ्या, ४ थ्या, अफ्थाल्मिक, व ६ व्या मज्जातंतूचा संबंध असतो.

सेरिब्रल् अथवा मेंदूसंबंधी भाग अऱ्याक्नैद पडद्याच्या वेष्टनांत गुंडाळलेला असतो, व ह्यास आक्षिक् मज्जातंतूचा संबंध असतो. ह्याच्या विभागस्थानीं हा भाग सिल्वियसच्या चिरेंत असतो.

शाखा	पीत्रस भागाच्या }	तिंप्यानिक.
क्यावर्नस भागाच्या		सेरिब्रल भागाच्या
पुढची रेसेपत्याक्युलै.		पुढची सेरिब्रल.
पुढची मेनिंजियल.		मधली सेरिब्रल.
आफ्थाल्मिक.		मागली कम्युनिकेतिंग.
		पुढची कोरैद.

तिंप्यानिक धमनी करातिद नळामधल्या लहान छिद्रांतून तिंपनम मध्यें जाऊन, आंतल्या म्याक्सिलरी धमनीच्या तिंप्यानिक शाखेशीं, व स्तैलोम्यास्तैद धमनीशीं संयोग पावते. २ पुढील रिसेप्त्याक्युलै ह्या पुष्कळ शाखा पित्युतरी ग्ल्यांद, कसीरियन ग्यांग्लियन, व क्यावर्नस व पित्रोजल सैनसच्या भिंती, ह्या भागांस पोषितात. ह्या शाखांपैकीं एकीपासून दूरामेतर ह्यास एक शाखा जाते, तिला पुढची मेनिंजियल म्हणतात. ३ अफ्थाल्मिक ही शाखा आंतली करातिद क्यावर्नस सैनसांतून निघाल्या बराबर तिजपासून पुढील क्रैनैद भागाच्या आंतल्या आंगास निघून, आक्षिक छिद्रांतून अक्षिकोशांत जाते. ही प्रथम अक्षिक मज्जातंतूच्या खालीं व बाहेर असते. मग त्याच्या वरून आंतल्या आंगास अक्षिकोशाच्या आंतल्या भिंतीजवळ येऊन सुपीरियर आब्लिक स्नायूच्या खालून नेत्रपिंडाच्या आंतल्या कोणाजवळ येते, व फ्रांतल, आणि नेजल, ह्या दोन शेवटच्या शाखा हिजपासून निघतात.

आफ्थाल्मिक धमनीच्या शाखा दोन प्रकारच्या आहेत. १ अक्षिकोश व त्या सभोंवतालचे भाग ह्यांस वांटलेल्या. २ नेत्रपिंड व त्याचे स्नायु ह्यांस वांटलेल्या.

१ ल्याक्रिमल ही आश्रुपिंडास पोषिते. २ सुप्रा आर्बितल त्याच नांवाच्या छिद्रांतुन बाहेर पडून, कपाळाचे स्नायु, व कातडें, आणि डोक्याचें कातडें, ह्यांस पोषिते; व फेशियल धमनीच्या शाखा, आणि समोरची सुप्रा आर्बितल शाखा ह्यांशीं संयोग पावते. ३ एथमैदल ह्या पुढची व मागची अशा दोन आहेत. ह्या त्याच नांवाच्या छिद्रांतून करटींत जाऊन पुढचीं व मागचीं एथमैदल सेल्स, फ्रांतल व स्फिनैदल सैनसेस, ह्यांस पोषितात. नंतर ह्यांच्या शाखा लगतच्या दुरामेतरला जातात. कांहीं शाखा एथमैद अस्थीच्या पडद्याच्या छिद्रांतून नाकांत जाऊन, स्फीनोप्यालेतैन हिच्या शाखेशीं जुळतात. पुढची एथमैदल धमनी नेजल मज्जातंतूसह अक्षिकोशांतून मस्तकांत, व तेथून नाकांत येते. ४ प्याल्पिब्रल ह्या दोन शाखा सुपीरियर अब्लिक स्नायूच्या कप्पीसारख्या भागा जवळ निघून, पापण्यांस वेढा घालतात; व त्यांच्या वरची व खालची अशा कमानी होतात. ५ फ्रांतल व नेजल ह्या दोन अफ्थाल्मिकच्या शेवटच्या शाखा अक्षिकोशाच्या आंतल्या कोणाजवळ बाहेर पडून, कपाळ व नाकाचें बाहेरील आंग ह्या वरचे भाग पोषितात. पहिली सुप्रा आर्बितलशीं, व दुसरी फेशियलच्या आंग्युलर शाखेशीं, अशा अग्रसंयोग पावतात. ६ सिलियरी शाखांचे तीन वर्ग केले आहेत, ते आखूड, लांब, व पुढील सिलियरी हे होत.

१ आखूड सिलियरी १२ पासून १५ आहेत, व ह्या आफ्थाल्मिक अथवा तिच्या कोणत्या एकाद्या शाखे पासून निघून, आप्तिक मज्जातंतूच्या सभोंवतीं जातात. मग ज्या ठिकाणीं तो तंतु स्क्लरातिक मध्यें शिरतो, तेथें त्याला विंधून कोरैद पडदा, व सिलियरी प्रोसेसेस, ह्यांस पोषितात. २ लांब सिलियरी दोन आहेत, व त्या नेत्रपिंडाच्या प्रत्येक बाजूस स्क्लरातिक व कोरैद ह्या पडद्यांमधून सिलियरी लिगमैंतवर जाऊन, ऐरिसच्या घेरा सभोंवतीं धमन्यांचा वेढा पाडतात. ह्या वेढ्यापासून कित्येक समकेंद्रक शाखा ऐरिसाच्या मोकळ्या काठाकडे पुढें जाऊन, प्युपिलच्या लगतच्या कां-

ठावर दुसरा धमनीचा वेढा घालतात. ४ पुढील सिलियरी ह्या स्नायूंस जाणाऱ्या शाखांपासून येतात, व कार्निया जवळ स्क्लेरातिक पडदा विंधितात, व ऐरिसच्या घेरासभोंवतीं जो धमन्यांचा वेढा असतो, त्यांत त्यांचा शेवट होतो. ५ आर्तेरिया सेंत्रेलिसरेतिना ही अफ्थाल्मिक धमनीच्या सर्व शाखांपेक्षां लहान आहे, व आप्तिक छिद्रा जवळ निघते. ही आप्तिक मज्जातंतूस विंधून त्याच्या मध्य भागांत शिरते, व सिलियरी प्रासेसेस, ह्यांपर्यंत रेतिनावर हिच्या शाखा वाढल्या जातात. आफथ्याल्मिकच्या मस्कपुलर अथवा स्नायूंच्या शाखा नेत्र पिंडाच्या स्नायूंस पोषितात. ह्या दोन आहेत. १ वरची अथवा लहान शाखा लेवेतर प्याल्पिब्री, सुपीरियर रेक्तस, व सुपीरियर आब्लिक, ह्या स्नायूंस पोषिते. २ खालची, आप्तिक मज्जातंतु व खालचा रेक्तस स्नायु ह्यांच्या मधून जाऊन बाहेरच्या रेक्तस, खालचा रेक्तस व खालचा आब्लिक स्नायु, ह्यांस पोषिते.

पुढची सेरिब्रल, मधली सेरिब्रल, मागली कम्युनिकेतिंग, व पुढची कोरैद, ह्या धमन्या आंतल्या करातिदच्या मेंदू संबंधी भागाच्या शाखा होत.

१ **पुढची सेरिब्रल** शाखा सिल्वियसच्या चिरेच्या आंतल्या शेवटाजवळ आंतल्या करातिद पासून निघते, व समोरच्या शाखेशी पुढची कम्युनिकेतिंग ह्या नांवाच्या अखूड व सुमारें दोन लैन लांब शाखेनें संयोग पावते, नंतर दोन्ही बाजूच्या शाखा कार्पस क्यालोजम ह्याच्या पुढच्या कांठानें वर वळतात मग त्याच्या वरच्या आंगानें मागल्या बाजूपर्यंत जाऊन, मागल्या सेरिब्रलशीं संयोग पावतात. ह्या आल्फ्याक्तरी व आप्तिक मज्जातंतु पुढच्या गड्ड्यांचे खालचें आंग, तिसरें वेंत्रिकल, पुढचें छिद्रयुक्तस्थान, कार्पस क्यालोजम, मेंदूच्या प्रत्येक अर्ध गोलांचें आंतील आंग, ह्या भागास पोषितात. २ **मधली सेरिब्रल** शाखा सिल्वियसच्या चिरेतून बाहेरल्या बाजूस जाते, व तिजपासून तीन शाखा निघतात. एक पुढची पुढच्या गड्ड्यास आच्छादणाऱ्या पायामेतर पडद्यास आणि मधली व मागली ह्या मधल्या गड्ड्यास पोषितात. आरंभस्थानीं ह्या शाखेला शाखाफुटून कार्पस स्त्रायेतम झाला शाखा जातात. ३ **मागली कम्यूनिकेतिंग,** आंतल्या करातिदच्या मागल्या भागा पासून निघून मागें जाते, व क्याव्हिलर धमनीच्या मा-

गल्या सेरिब्रल शाखेशीं जुळते. ४ पुढची कोरेंद आंतल्या करातिद पासून वरलीजवळ निघते, व मागें व बाहेर जाऊन बाजूच्या वेंत्रिकलच्या उतरत्या शृंगांत शिरते; आणि हिपोक्यांपस मेजर, कार्पस फिंब्रियेतम्, व कोरेंद प्लेक्सस, ह्या भागांस वांटली जाते.

ऊर्ध्व शाखेच्या धमन्या.

उर्ध्व शाखेस पोषणारी धमनी आरंभा पासून कोपरा पर्यंत विभागरहित एकच कांडें आहे. परंतु ती ज्या ज्या निरनिराळ्या देशांमधून जाते, त्या त्या प्रमाणें तीस निरनिराळीं नांवें प्राप्त झालीं आहेत. आतां आरंभा पासून पहिल्या फांसळीच्या बाहेरील कांठापर्यंत जाणाऱ्या भागास, सब्क्लेवियन हें नांव दिलें आहे; ह्या पलीकडे कांखेच्या खालच्या कांठा पर्यंत जाणाऱ्या भागास आक्सिलरी म्हणतात; आणि ह्या ठिकाणा पासून कोपराच्या वाकापर्यंत जाणाऱ्या भागास ब्रेकियल म्हणतात. मग ह्या ठिकाणीं रेडियल व अल्नर ह्या शाखा निघाल्यावर मूळकांडें समाप्त होतें. अधः शाखेंतील व्यवस्था ह्या व्यवस्थे सारखींच आहे.

सब्क्लेवियन धमन्या.

वर्णन सुलभ होण्या साठीं प्रत्येक सब्क्लेवियन धमनीचे तीन विभाग केले आहेत. उजव्या बाजूचा पहिला भाग आरंभा पासून स्कलीनस अंतैकस स्नायूच्या आंतल्या कांठा पर्यंत तिरपा वर चढतो. डावी कडचा पहिला भाग त्या स्नायूच्या आंतल्या कांठा पर्यंत नीट वर चढतो. तेव्हां ह्या भागांचे संबंध भिन्नभिन्न आहेत, म्हणून त्यांचें वर्णन पृथक् केलें आहे, दुसरा व तिसरा हे भाग दोन्ही बाजूस सारखेच आहेत. उजव्या बाजूचा पहिला भाग डाव्या बाजूच्या पहिल्या भागा पेक्षां अखूड व उथळ असून तिरपा आहे. डावीकडचा पहिला भाग लांब, खोल, व नीट आहे.

उजव्या सब्क्लेवियन धमनीचा पहिला भाग.

हा भाग उजव्या बाजूच्या स्तनौ क्लाविक्युलर संधीपाशीं इनाभिनेत धमनीपासून निघून, मानेच्या मुळानें स्कलीनस अंतैकस स्नायूच्या आंतल्या

कांठा पर्यंत वर व बाहेर चढतो, एथें हा किंचित् ब्रचाकिकलच्या वर चढून आला आहे.

संबंध. पुढें कातडें, उथळ व खोल फाशिया, प्लातिज्मा, स्तर्नोम्यास्तैद, स्तर्नोहैयैद, व स्तर्नोथैरैद स्नायु, आंतली जुग्युलर व बर्तिब्रल ह्या शिरा, आणि फ्रेनिक्, न्यूमोग्यास्त्रिक्, व कार्दियाक, हे मज्जातंतु; खालीं पूराचें आच्छादन आहे; मागें लांगस कोलै स्नायु, मानेच्या सातव्या मणक्याचा पक्षतुल्य भाग, आणि सिंपथेतिक मज्जातंतु, हे भाग असून खालच्या व मागल्या अंगानें रिकरंत ल्यारिंजियल मज्जातंतु वेढा घालतो; ब्रचाकिकलच्या मागें सब्क्लेवियन शीर धमनीच्या खालीं आहे.

उजव्या सब् क्लेवियन धमनीच्या पहिल्या भागाच्या संबंधाचें कोष्टक.

पुढें.

कातडें, उथळ व खोल फाशिया.
प्लातिज्मा.
स्तर्नोम्यास्तैद, स्तर्नो हैयैद, व स्तर्नो थैरैद स्नायु.
आंतली जुग्युलर व बर्तिब्रल शिरा.
न्यूमोग्यास्त्रिक्, कार्दियाक, व फ्रेनिक् मज्जातंतु.

उजवी सब् क्लेवियन धमनी पहिला भाग	खालीं. पूरा.

मागें.

रिकरंत ल्यारिंजियल मज्जातंतु.
सिंपथेतिक मज्जातंतु.
लांगसकोलै स्नायु.
मानेच्या सातव्या मणक्याचा पक्षतुल्य भाग.

डाव्या सब्क्लेवियन धमनीचा पहिलाभाग.

हा एयोर्ताच्या आडव्या भागाच्या शेवटा पासून पाठीच्या दुसऱ्या मणक्या समोर निघून, स्कलीनस अंतैरुस स्नायूच्या वद्ध स्थानामागें पहिल्या

फांसळीच्या आंतल्या कांठा पर्यंत चढतो, ह्यामुळें समोरच्या भागा पेक्षां हा लांब व खोल असून उभा आहे.

संबंध. ह्या भागाच्या पुढें डावा फ्रूरा, डावें फुप्फूस, न्युमोग्यास्त्रिक्, फ्रेनिक्, व कार्दियाक हे मज्जातंतु, डावी करातिद धमनी, डावी आंतली ज्युग्युलर व इन्नामिनेत शिरा, हे भाग आहेत, हा स्तर्नो हैयैद, स्तर्नो थैरैद व, स्तर्नो म्यास्तैद ह्या स्नायूंनीं आच्छादिला आहे; मागें इसाफगस, थोऱ्यासिक्दक्त, लांगस कोलै स्नायु, कणा व सिंपथेतिकचा खालचा सर्वैकल ग्यांग्लियन, हे भाग आहेत; आंतल्या आंगास त्रकीया, इसाफगस, व थोऱ्यासिक्दक्त, हे भाग आहेत; बाहेरल्या आंगास फ्रूरा आहे.

डाव्या सब् क्लेवियन धमनीच्या पहिल्या भागाच्या संबंधाचें कोष्टक.

पुढें.

डावा फ्रूरा व डावें फुप्फूस.
न्यूमोग्यास्त्रिक्, कार्दियाक, व फ्रेनिक् मज्जातंतु.
डावी करातिद धमनी.
डावी आतंली जुग्युलर व इन्नामिनेत ह्या शिरा.
स्तर्नो थैरैद, स्तर्नो हैयैद, व स्तर्नो म्यास्तैद स्नायु.

आंत.	डावी सब् क्लेवायन धमनी पहिला भाग.	बाहेर.
इसाफगस.		फ्रूरा.
त्रकीया.		
थोऱ्यासिक् दक्त.		

मागें.

इसाफगस व थोऱ्यासिक् दक्त.
सिंपथेतिकचा खालचा सर्वैकल ग्यांग्लियन.
लांगस कोलै स्नायु व कणा.

सबक्लेवियन धमनीचा दुसरा भाग तिच्या कमानीच्या इतर भागांपेक्षां अखूड व उंच असून, दोहों स्कलीनै स्नायूंच्या मध्यें आहे.

संबंध. पुढें हा कातडें, फ्लातिजमा, स्तर्नोम्यास्तैद, मानेचा फाशिया, स्कलीनस अंतैकस स्नायु, व फ्रेनिक् मज्जातंतु, ह्या भागांनीं आच्छादिला आहे; मागें मिद्ल स्कलीनस स्नायूचा संबंध; वर ब्रेकियल प्लेक्ससचा; व खालीं

पूराचा संबंध आहे. सब् क्लेवियन शीर धमनीच्या पुढें व खालीं आहे, व तिजपासून स्कलीनस अंतेकस स्नायूनें निराळी झाली आहे.

सब् क्लेवियन धमनीच्या दुसऱ्या भागाच्या संबंधाचें कोष्टक.

पुढें.

ग्रातिजमा व स्तर्नोम्यास्तैद स्नायु.
सर्वैकल फाशिया.
फ्रेनिक् मज्जातंतु.
स्कलीनस अंतेकस स्नायु.

वर.	सब् क्लेवियन धमनी दुसरा भाग.	खालीं.
ब्रेकियल प्लेक्सस.		पूरा.

मागें.

मधला स्कलीनस स्नायु.

सबक्लेवियन हिचा **तिसरा भाग** स्कलीनस अंतेकसच्या बाहेरील कांठापासून, पहिल्या फांसळीच्या खालच्या कांठापर्यंत, खालीं व बाहेर जातो; व ह्या पलीकडे त्याची आक्सिलरी धमनी होते. हा भाग एका त्रिकोणाकार स्थानांत आहे. ह्या त्रिकोणाचा पाया अथवा आंतली बाजू स्कलीनस अंतेकस स्नायूनें, वरची बाजू ओमो हैयेद स्नायूनें, आणि खालची बाजू क्लाविकूल ह्यानें, अशा झाल्या आहेत.

संबंध. पुढें कातडें, ग्रातिजूमा, उथळ व खोल फाशिया, क्लाविकूल, सब्क्लेवियस स्नायु, सुप्रास्कप्याप्युलर धमनी व शीर, ह्या भागांनीं आच्छादिला आहे. बाहेरील जुग्युलर सुप्रास्कप्याप्युलर व ट्रान्सवर्सवैकुलशिरा, व सर्वैकल प्लेक्सस ह्याच्या उतरत्या शाखा, ह्यावरून जातात. धमनीची स्वताची शीर ह्या भागाच्या खालीं व पुढें आहे. मागें हा भाग मधल्या स्कलीनस स्नायूवर टेकतो. ह्याच्या वरच्या व बाहेरच्या बाजूस ब्रेकियल प्लेक्सस, व ओमो हैयेद स्नायु, हे भाग आहेत. खालीं हा पहिल्या फांसळीच्या वरच्या आंगावर टेंकतो.

सब् क्लेवियन धमनीच्या तिसऱ्या भागाच्या संबंधाचें कोष्टक.

पुढें.

कातडें, फाशिया, व प्लातिज्मा.

एक्स्तर्नल जुग्युलर, त्रान्स्वर्स सर्वैकल, व सुप्रास्क्याप्युलर शिरा.

सर्वैकल् प्लेक्ससच्या उतरत्या शाखा.

क्युाविकूल्, सब् क्लेवियस स्नायु, व सुप्रास्क्याप्युलर रक्त वाहिन्या.

वर.		खालीं.
ब्रेकियल प्लेक्सस.	सब् क्लेवियन धमनी तिसरा भाग	पहिली फासळी.
ओमो हैयैद स्नायु.		

मागें

स्कलीनस मीदियस स्नायु.

सब्क्लेवियन धमनीच्या तिसऱ्या भागास बंधन लावतात.

सब्क्लेवियन धमनीच्या शाखा चार आहेत. त्यांपैकीं **वर्तिब्रल, इन्तर्नल म्यामरी, व थैरैद् आक्सिस,** ह्या पहिल्या भागां पासून आणि वरची इंतर कास्तल ही दुसऱ्या भागा पासून, अशा निघतात.

वर्तिब्रल धमनी.

ही धमनी सब् क्लेवियन हिची पहिली व सर्वांत मोठी शाखा आहे. ही त्या धमनीच्या पहिल्या भागाच्या वरच्या व मागल्या अंगापासून निघून, वर जाऊन मानेच्या साहव्या मणक्याच्या पक्षतुल्य भागांतील छिद्रांत शिरते. व मानेच्या सर्व मणक्यांच्या छिद्रांतून जाऊन, आक्सिसच्या छिद्रांतून वर व बाहेर वळून, आल्लसच्या छिद्रांतून त्याच्या मागल्या कमानीवरच्या खांचणींत येते. मग मागें जाऊन मागळें आक्सिपिती अल्लैद बंधन, व दूरामेतर, ह्या भागांस विधून आक्सिपतच्या मोठ्या छिद्रांतून मस्तकांत शिरते. मग मेदल्ला अब्लांगेता ह्याच्या पुढून जाऊन, पान्सवेरोलियै ह्याच्या खालच्या कांठाजवळ समोरच्या धमनीशीं जुळून, ब्यासिलर धमनी पूर्ण होते. ह्या धमनीच्या शाखांचे दोन वर्ग केले आहेत.

मानेंत गेलेल्या.	मस्तकांत गेलेल्या.
ल्यातरलस्पैनल.	मागली मेनिंजियल.
मस्क्युलर.	पुढली स्पैनल.
	मागली स्पैनल.
	खालची सेरिबेलर.

१ ल्यातरल स्पैनल ही मानेच्या मणक्यांच्या छिद्रांतून कण्याच्या नळांत जाऊन, तिच्या शाखा स्पैनल कार्द व मणके ह्यांस जातात. २ मस्क्युलर शाखा मानेचे स्नायु पोषिते. १ मागली मेनिंजियल ही एक अगर दोन असतात. ही ऑक्सिपतच्या मोठ्या छिद्राजवळ निघून, ड्यूरामेतर व अस्थि ह्यामध्यें शिरून फ्यालूक्स सेरिबेलै ह्याला पोषिते. २ पुढची स्पैनल ह्या दोन शाखा वार्तिव्रल हिच्या समाप्तिस्थानापासून निघून, मेदल्लाच्या पुढें एकत्र जुळतात, व एक धमनी होते, ती स्पैनल कार्द हिच्या पुढल्या आंगानें तिच्या शेवटापर्यंत जाऊन, तिला व तिच्या पडद्याला पोषिते, व इतर स्पैनल धमन्यांशीं संयोग पावते. ३ मागली स्पैनल ही शाखा मेदल्ला आब्लांगेताच्या बाजू जवळ निघून, स्पैनलकार्दच्या मागल्या आंगानें उतरते, मग ओळीनेंच मणक्यां मधल्या छिद्रांतून शिरणाऱ्या वाहिन्यांशीं जुळून स्पैनलकार्द व कादेइक्वेना म्हणजे तिचाच चालूभाग ह्यांना पोषिते. स्पैनलशाखा पायाभेतरच्या खालीं असतात. ४ खालची सेरिबेलर ही शाखा मेदल्लास वेढा घालून, सेरिबेलमच्या खालच्या आंगास मागें जाते, हिच्या शाखा सेरिबेलमचें पोषण करतात. हिला आंतली व बाहेरली अशा दोन शाखा असतात. पहिली सेरिबेलमच्या दोहों गड्यांमधील खांचेंत जाते. दुसरी सेरिबेलमच्या खालच्या आंगानें त्याच्या बाहेरच्या काठापर्यंत जाते.

ब्याजिलर धमनी पान्सवेरोलियेच्या पुढच्या काठापासून मागल्या कांठापर्यंत पोंहचते.

शाखा.

त्रान्सूवर्स	वरची सेरिबेलर
पुढची सेरिबेलर	मागली सेरिब्रल.

१ त्रान्स्वर्स शाखा पान्स व सभोंवतालचे भाग ह्यांस पोषितात. २ पुढची सेरिबेलर ही त्रान्स्वर्स धमनीची शाखा, सेरिबेलमच्या खालच्या आंगाचा पुढचा भाग पोषिते. ३ वरची सेरिबेलर ब्याजिलरच्या समाप्तिस्थानापासून निघून, सेरिब्रमच्या देठां भोवतीं गुंडाळून सेरिबेलमच्या वरच्या आंगास येते. मग त्यास आच्छादणारा पायामेतर पडदा, पिनियल ग्ल्यांद, आणि वीलमइन्तरपाजितम्, ह्या भागास तिच्या पोषक शाखा जातात. ४ मागली सेरिब्रल ह्या दोन शाखा ब्याजिलर धमनीच्या शेवटल्या शाखा आहेत. ह्या सेरिब्रमच्या देठा भोंवतीं गुंडाळून, सेरिब्रमच्या मागल्या गड्याच्यां आंगास जाऊन त्यास पोषितात. नंतर पुढच्या व मागल्या सेरिब्रल, व मागल्या कम्युनिकेतिंग, ह्या शाखांशीं संयोग पावतात.

उइलिसचें वर्तुळ, हें पुढची सेरिब्रल, व मागली कम्यूनिकेतिंग; प्रत्येक बाजूस आंतल्या करातिद धमनीचें कांडें, व मागली कम्यूनिकेतिंग; मागें मागली सेरिब्रल, व ब्याजिलरचा शेवट; ह्या धमन्यांनीं पूर्ण झालें आहे. ह्या संयोगाच्या योगानें मेंदूमधील रक्ताभिसरण सारखें होऊन, एक अथवा अधिक शाखा बंद पडल्या असतां, तें यथास्थित चालण्याचा बंदोबस्त झाला आहे.

थैरैद आर्टिसस.

हें अखुड व जाड कांडें सबक्लेवियन धमनीच्या पुढल्या आंगापासून स्कलीनस अंतैकस स्नायूच्या आंतल्या बाजूस निघतें, व त्यापासून खालची थैरैद, सुप्रास्क्याप्युलर, आणि त्रान्स्वर्सेलिस कोलै, ह्या शाखा निघतात.

१ खालची थैरैद धमनी करातिद वाहिन्यांच्या वेष्टनामागून वर जाऊन, वरची थैरैद व समोरची ह्या वाहिन्यांशीं संयोग पावते. ही लेरिंक्स, त्रकीया, इसाफगस, आणि मानेचे स्नायु, ह्यांस पोषिते. कित्येक शाखा कण्याच्या नळांत शिरून स्पैनलकार्द, तिचीं वेष्टनें, व मणके, ह्या भागांस पोषितात.

२ सुप्रास्क्याप्युलर धमनी स्कलीनस अंतैकस स्नायूच्या खालच्या भागावर टेकते, सबक्लेवियन धमनी वरून अडवी जाते, मग ब्राचिकल व सबक्लेवियस स्नायु ह्यांच्या मागून, व ओमोहैयैद स्नायु खालून, मानेच्या मुळाजवळ

आडवी जाऊन, सुप्रास्क्याप्युलर खांचणीच्या अडव्या बंधनावरून स्क्यापुलाच्या पाठीवर येते, व सुप्रा स्पिनेतस स्नायु, व अस्थि, ह्यांच्या मध्यें तिच्या शाखा जातात. खांचणी जवळ स्क्याप्युलाच्या इन्फ्रास्पिनस खांचेत तिची शाखा जाते, ती मागली स्क्याप्युलर, व सबस्क्याप्युलर, ह्या शाखांशीं संयोग पावते. ही धमनी सुप्रास्पिनेतस, स्तर्नोम्यास्तैद हे, व शेजारचे स्नायु पोषिते.

३ ट्रान्सवर्सेलिस कोलै, ही मानेच्या मुळावरून आडवी त्रपीजियस स्नायुच्या पुढच्या कांठापर्यंत जाते, व तेथें तिजपासून सुपर फिशियल सर्वैकल, व मागली स्क्याप्युलर ह्या शाखा निघतात. पहिली त्रपीजियस व शेजारचे स्नायु, आणि मानेच्या ग्ल्यांद, ह्यांस पोषिते. दुसरी शाखा धमनीचा चालु भाग होय, व तो लेवेतर आंग्युली स्क्याप्युली ह्या स्नायू खालून स्क्याप्युलाच्या वरच्या कोणाजवळ येऊन, त्याच्या मागल्या कांठा जवळून खालच्या कोणाजवळ जातो, व एथें आक्सिलरी धमनीच्या सबस्क्याप्युलर शाखेशीं संयोग पावतो.

इन्तर्नल म्यामरी धमनी सबक्लेवियन हिच्या पहिल्या भागाच्या खालच्या आंगापासून थैरैद आक्सिसच्या सामोर निघते, व क्लयाविकलच्या मागून छातिच्या भितीच्या पुढच्या भागाच्या आंतल्या आंगानें उतरून, स्तर्नमच्या कांठापासून कांहीं अंतरावर फासळयांच्या कूचांवर टेंकते, मग ६ व्या, व ७ व्या, कूचांच्या मध्यें तिजपासून मस्क्युलोफ्रेनिक् व वरची एपिग्यास्त्रिक्, ह्या दोन शाखा निघतात.

शाखा. इन्तर्नल म्यामरी धमनीच्या कित्येक शाखा, दायदैफ्रम व पोटाचे इतर स्नायु, पेरिकार्दियम, मेदियस्तैनम, फासळयांच्या मधील जागा, व छातीचे स्नायु व कातडें, ह्यांना पोषितात.

१ वरची एपिग्यास्त्रिक् धमनी इन्तर्नल म्याममरीच्या गतीनें चालू होऊन, रेक्तस स्नायूच्या वेष्टनामागें उतरते. मग त्याला विंधून बाहेरल्या इलियाक धमनीच्या खालच्या एपिग्यास्त्रिक शाखेशीं संयोग पावते. कांहीं शाखा रेक्तस स्नायूला विंधून पोटाचे स्नायु व कातडें ह्यांना पोषितात. २ मस्क्युलो फ्रेनिक ही खोळ्या फासळयांच्या कुचांच्या मागून जाऊन दैफ्रमचे विंधन करते. हिजपासून पुढच्या इंतर कास्तल शाखा निघतात, त्या मागच्या इंतर कास्तलशीं संयोग पावतात.

वरची इन्तर्कास्तल धमनी सबक्लेवियन हिच्या दुसऱ्या भागाच्या वरल्या व मागल्या आंगानें निघून मागें जाते, व तिजपासून खोल सेर्वैकल शाखा जाते. मग पहिल्या दोन फांसळ्यांच्या मानेस आच्छादणाऱ्या पूराच्या मागें उतरून, एयोर्ताच्या पहिल्या इन्तर कास्तल शाखेशीं जुळते. हिच्या शाखा फांसळ्यांच्या मधल्या पहिल्या व दुसऱ्या जाग्यास जातात. व ह्या शाखां पैकीं प्रत्येकीपासून कण्याच्या मागल्या स्नायूंस एक, व मणक्यांमधील छिद्रांतून स्पैनल कार्द व तिचे पडदे ह्यांस दुसरी, अशा शाखा पोषितात.

१ प्रोफंदा सर्वैसिस शाखा ही मागें जाऊन, पहिली फांसळी व मानेचा पहिला मणका ह्यांच्या मधून वर दुसऱ्या मणक्यापर्यंत चढून, शेजारच्या स्नायूंस पोषून आक्सिपितल धमनीच्या प्रिन्सेप्स सर्वैसिस शाखेशीं जुळते. ही धमनी फार खोल असते, व मानेच्या मागल्या आंगानें वर चढते.

काखेचें स्थान शंक्वाकृति आहे. ह्याचा शेंडा, आंत पहिली फांसळी, बाहेर स्क्याप्युलाचा वरचा कांठ, व पुढें क्लयाविकल व सबक्लेवियस स्नायु, ह्या भागांच्या मधील स्थान होय. बूड खालीं झुकलें आहे, तें कातडें व फाशियाचा जाड थर ह्यांनीं घटित आहे. काखेचें स्थान, पुढें पेक्तोरल स्नायु, मागें वर सब्स्क्याप्युलेरिस व खालीं ल्यातिसिमस दार्सै व तीरीजमेजर हे स्नायु, आंत सेरेतस म्याग्नस स्नायु, आणि बाहेर भुजास्थि, कोरको ब्रेकियेलिस, व बैसेप्स स्नायु, ह्या भागांनीं मर्यादिलें आहे. ह्या स्थानांत आक्सिलरी रक्तवाहिन्या, ब्रेकियलप्लेक्सस व त्याच्या शाखा, इन्तरकास्तल मज्जा तंतु, लिंफ्यातिक ग्ल्यांद, व वसा, आणि ह्या सर्व भागांस एकत्र जुळविणारी शिथिल अरियोलर त्वचा, हे भाग आहेत.

आक्सिलरी धमनी.

ही धमनी किंचित् बांक घेऊन काखेच्या स्थानांतून पहिल्या फांसळीच्या बाहेरच्या कांठापासून, ल्यातिसिमसदार्सै व तीरीजमेजर ह्या स्नायूंच्या तेंदनाच्या खालच्या कांठापर्यंत, खाली व बाहेर उतरते, व ह्या शेवटच्या ठिकाणीं तिची ब्रेकियल धमनी होते. ह्या धमनीची ठेव भुजेच्या ठेवीच्या अनुरोधानें निरनिराळी असते. भुज स्वाभाविक स्थितींत छातीच्या बाजूस

लागून असला तर, ह्या धमनीस किंचित् वांक असतो, त्याची गोलबाह्यता-वर व बाहेर असते. भुजेचा धडाशीं काटकोण करविला असतां, धमनी सरळ होते; भुज ह्याहून वर उचलला तर, धमनी खालीं गोलबाह्य होते.

संबंध. पुढें पेक्तोरल स्नायूंचें आच्छादन आहे; आंत आक्सिलरी शीर, अल्नर व आंतला क्युतेनियस मज्जातंतु; बाहेर ब्रेकियलफ्लेक्सस, मीदियन व मस्क्युलोक्युतेनियस मज्जातंतु आणि कारेकोब्रेकियेलिस स्नायु; मीदियन मज्जातंतूचीं दोन डोकीं काखेच्या स्थानाच्या मध्यावर धमनीस आपल्या मध्यें घेतात. मागें पहिला इन्तर कास्तल स्नायु, सरेतस म्याग्नस स्नायू-चा बोटा सारखा भाग, मागचा थोऱ्यासिक मज्जातंतु, सबस्क्याप्युलेरिस, ल्यातिसिमस दार्सि, व तीरीज मेजर, हे स्नायु, आणि मस्क्युलोस्पैरल व सर्कंफ्लेक्स हे मज्जातंतु आहेत. ह्या धमनीचे तीन भाग करतां येतात. पहिला भाग पेक्तोरेलिसमैनर स्नायूच्या वरच्या कांठा पर्यंत पोंहचतो; दुसरा त्या स्नायूनें आच्छादिला आहे; आणि तिसरा भाग ह्या स्नायूच्या खालच्या कांठापासून तीरीजमेजर स्नायूच्या खालच्या कांठा पर्यंत पोंहचतो. ह्या धमनीस हिच्या पेक्तोरेलिस मैनर स्नायूच्या वर अथवा खालीं असणाऱ्या भागांस म्हणजे पहिल्या भागास अथवा तिसऱ्या भागास बंधन लावतात.

अक्सिलरी धमनीच्या संबंधाचें कोष्टक.

पुढें.

कातडें व फाशिया.
पेक्तोरेलिस मेजर व मैनर स्नायु.
कास्तो कारेकैद भेंद्रेन.
किफ्यालिकशीर.

बाहेर.		आंत.
ब्रेकियलप्लेक्सस.	अक्सिलरी	अक्सिलरी शीर.
कारेकोब्रेकियेलिसस्नायु.	धमनी.	अल्नर मज्जातंतु.
मीदियन मज्जातंतु.		आंतला क्युतेनियस मज्जातंतु
मस्क्युलोक्युतेनियस मज्जातंतु.		

मागें.

पहिलें इन्तर कास्तल स्थान व इन्तर कास्तल स्नायु.
सरेतसम्याग्रसचा पहिला बोटा सारखा भाग.
मागचा थोऱ्यासिक मज्जातंतु.
सब्स्क्याप्युलेरिसस्नायु.
ल्यातिसिमसदार्सै व तीरीज मेजर स्नायु.
मस्क्युलोस्पैरल व सर्कंफ्लेक्स मज्जातंतु.

शाखा. १ सुपीरियर थोऱ्यासिक शाखा पेक्तोरल स्नायूंच्या मध्यें शिरून, त्यांस व छातीच्या भितीस वांटली जाते. २ अक्रोमियल थोऱ्यासिक काखेस मर्यादणारे स्नायु, व त्या स्थानांतील ग्ल्यांद, ह्यांस पोषिते. ३ थोऱ्यासिका लांगा, कांखेस मर्यादणारे कांहीं स्नायु, व स्तन, ह्या भागांस पोषिते. ४. थोऱ्यासिका एलेरिस ही, मज्जातंतूंचा ब्रेकियल प्लेक्सस व ग्ल्यांद ह्यांस पोषिते. ५ सब्स्क्याप्युलर ही आक्सिलरीच्या सर्व शाखां पेक्षां मोठी आहे, ही सब्स्क्याप्युलेरिस स्नायूच्या खालच्या कांठानें स्क्याप्युलाच्या खालच्या कोणापर्यंत मागें जाऊन, सब्क्लेवियन हिच्या मागल्या स्क्याप्युलर शाखेशीं अग्रसंयोग पावते. हिची एक शाखा स्क्याप्युलाच्या काखेच्या कांठा वरून त्याच्या पाठीकडच्या आंगास गेली आहे, हिला दार्सेलिस स्क्याप्युली म्हणतात. ही वर तीरीज मैनर, खालीं तीरीज मेजर, व पुढें ट्रेसेप्सचें लांब

आक्सिलरी आणि ब्रेकियल धमन्या व त्यांच्या शाखा. पेक्तोरल स्नायु
काढून टाकले आहेत.

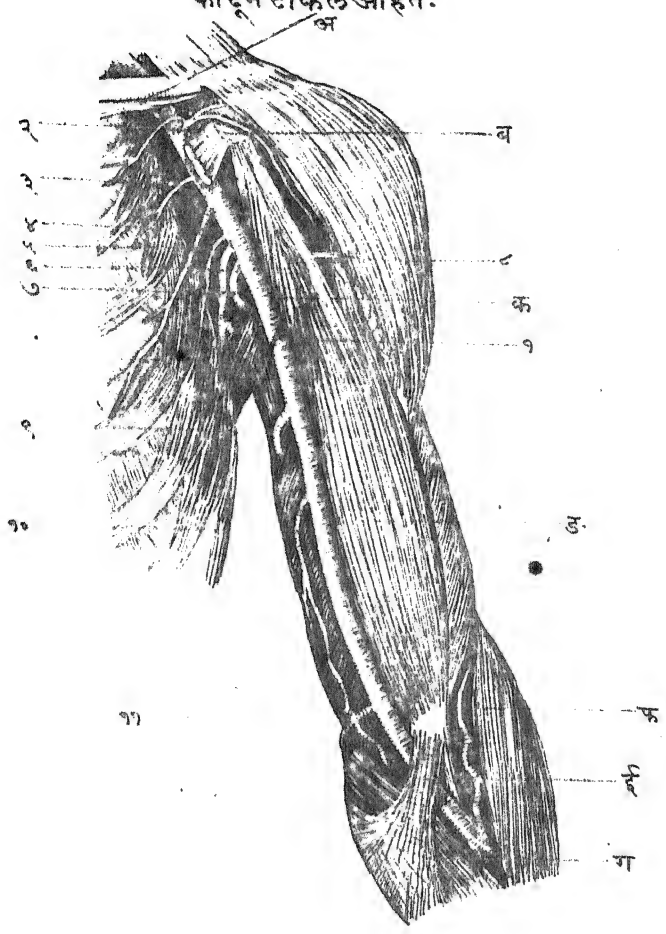

१ रेषा. ह्यांच्या वरती आक्सिलरी, व रेषांतील ब्रेकियल धमनी आहे. २ थोऱ्यासिको आकोमियेलिस. ३ सुपीरियर थोऱ्यासिक. ४ थोऱ्यासिका लांगा. ५. थोऱ्यासिका एलेरिस. ६ सब्स्क्यापुलेरिस. ७ मागची सरकम् फ्लेक्स. ८ पुढची सरकम् फ्लेक्स. ९ वरची प्रोफंदा. १० खालची प्रोफंदा. ११ अन्यास्तमातिका म्याग्ना. अ. क्ल्याविकल व सब क्लेवियस स्नायु. ब. कोरेकैड प्रोसेस, पेक्तोरेलिस मेनर स्नायु काढून टाकला आहे. क. कोरेकोब्रेकियेलिस. ड. बैसेप्स. ई. बेसिलिंतल फाशिया, हा ब्रेकियल धमनीस मीडियन बजेलिक शिरेपासून सोडवितो. फ. सुपेनेतर लांगस. ग. प्रोनेतर रेदियेनीरीज.

डोकें, ह्यांनीं मर्यादिलेल्या त्रिकोणाकार स्थानांतून इन्फ्रास्पैनेतस स्नायू खालीं जाते, आणि त्या स्नायूस वाटल्ली जाऊन सुप्रास्कयाप्युलर व पोस्तीरियर स्क्याप्यूलर ह्या धमन्यांशीं अभ्रसंयोग पावते. सरकंफ्लेक्स धमन्या ह्यूमरसच्या माने भोंवतीं वेढा घालतात. ६. पुढची सरकमफ्लेक्स ही कारेकोब्रेकियेलिस व बैसेप्सचें अखूड डोकें ह्यांखालीं जाऊन, तिजपासून खांद्यास पोषणारी शाखा निघते, ती बैसिपितल खांचणींतून भुजास्थीचें डोकें व स्कंधसंधि ह्यास जाते. चालू भाग देल्तैद स्नायूस वाटला जाऊन, मागल्या सरकंफ्लेक्सशीं अभ्रसंयोग पावतो. ७ मागली सरकंफ्लेक्स पुढची पेक्षां मोठी आहे, ती ह्यूमरसच्या मानेस मागल्या आंगानें वेढा घालून देल्तैद स्नायु व खादा ह्यांस पोषिते; व पुढची सरकंफ्लेक्स, अक्रोमियल, थोऱ्यासिक, आणि सुप्रास्कयाप्युलर, ह्या शाखांशीं संयोग पावते. ही धमनी तीरीज मेजर व मैनर, बैसेप्सचें लांब डोकें, व भुजास्थि, ह्यांनीं मर्यादिलेल्या चौकोणाकार स्थानांतून जाते.

ब्रेकियल धमनी.

ही धमनी दंडाच्या आंतल्या आंगानें तीरीज मेजर स्नायूच्या तेंदनाच्या खालच्या कांठापासून, कोंपराच्या वाकाच्या किंचित् खालीं जाते, व तिच्या रेदियल व अल्नर ह्या दोन शाखा होऊन ती संपते. काखेच्या बाहेरच्या बाजूपासून व तिच्या दोनीं पडद्यांच्या मधून ह्यूमरसच्या दोहों कांदैलच्यामध्या पर्यंत रेषा काढली तर, ही ब्रेकियल धमनीच्या मार्गाची दर्शक होईल. ही धमनी कोपराच्या वाकाजवळ एका त्रिकोणाकार स्थानांत शिरते, त्याच्या मर्यादा खालीं दिल्या आहेत. ह्या स्थानांत ब्रेकियल, रेदियल व अल्नर, ह्या धमन्या व त्याच्या संगतीच्या शिरा, मीदियन व मस्क्युलो स्पैरल मज्जातंतु, आणि बैसेप्सचें तेंदन हे भाग असतात.

संबंध. ही धमनी खालीं जातांनां बैसेप्स, कारेकोब्रेकियेलिस, व ब्रेकियेलीस अंतैकस, ह्यांवर टेकते. मस्क्युलोस्पैरल मज्जातंतु व सुपीरियर प्रोफंदा धमनी हे भाग मागून जातात. आंतल्या आंगास, आंतला क्युतेनियस, मीदियन, व अल्नर, हे मज्जातंतु आहेत. बाहेरल्या आंगास मीदियन मज्जातंतु, कारेकोब्रेकियेलिस व बैसेप्स हे स्नायु; पुढें कातडें व मीदियनबेजिलिक शीर आहे,

आणि मीदियन मज्जातंतु बाहेरून आंत धमनी वरून जातो. वेष्टनामध्यें विनीकामितीज ह्या नांवांच्या शिरांचा संबंध आहे. कोपराच्या बांकाजवळ ब्रेकियल धमनी एका खोल त्रिकोणाकार स्थानांत शिरते. त्याचा पाया वर भुजास्थिकडे असतो, बाहेरची बाजू सुपेनेतर लांगस स्नायूनें, आंतली बाजू प्रोनेतर रेदिऐतीरीज ह्यानें, आणि जमीन कारेकोब्रेकियेलिस व सुपेनेतर ब्रीविस ह्यांनीं झाली आहे.

ह्या धमनीस मध्यावर बंधन लावतात, व बैसेप्सचा आंतला कांठ धमनीच्या जवळ असतो.

ब्रेकियल धमनीच्या संबंधाचें कोष्टक.

पुढें.

कातडें व फाशिया.
बैसिपितल फाशिया.
मीदियन बजेलिकशीर.
मीदियन मज्जातंतु.

बाहेर.		आंत.
मीदियन मज्जातंतु. कारेकोब्रेकियेलिस स्नायु. बैसेप्स स्नायु.	ब्रेकीयल. धमनी.	आंतला क्युतेनियस मज्जातंतु. अल्नर व मीदियन मज्जातंतु.

मागें.

त्रैसेप्स स्नायु.
मस्क्युलोस्पैरल मज्जातंतु.
वरची प्रोफंदा धमनी.
कारेकोब्रेकियेलिस स्नायु.
ब्रेकियेलिस अंतैकस स्नायु.

शाखा. १ वरची प्रोफंदा, ही तीरीजमेजर स्नायूच्या तेंदनाच्या खालच्या कांठाजवळ निघून, त्रैसेप्स व ह्यूमरस ह्यांच्या मध्यें जाते, व ह्यूमरसला वेढा घालून ब्रेकियेलिसअंतैकस व सुपेनेतर लांगस ह्या स्नायूंच्या मध्यें येऊन, रेदियल रिकरंत धमनीशी अग्रसंयोग पावते. ही धमनी मस्क्यूलो-

सैरल मज्जातंतु सहवर्तमान जाते, व कोपराचा संधि व दंडाचे स्नायु ह्यांस तिच्या शाखा जातात, कोपराच्या संधीस आलेल्या शाखेस आर्तिक्युलर शाखा म्हणतात. ह्या शाखा खालची प्रोफंदा, अनास्तमातिकाम्यामा, व रेदियलरिकरंत, ह्या धमन्यांशीं संयोग पावतात. २ खालची प्रोफंदा ब्रेकियल हिच्या मध्य भागापासून निघून, अल्नर मज्जातंतू सहवर्तमान जाऊन स्नायूंच्या मधील आंतला पडदा विंधिते, आणि ओलिक्रेनन, व ह्यूमरसचा आंतील संधिभाग, ह्यांच्या मध्यें येऊन मागली अल्नर रिकरंत व अनास्तमातिकाम्यामा ह्यांशीं अग्रसंयोग पावते. ३ अनास्तमातिकाम्यामा कोपराच्या वर सुमारें दोन इंचांवर निघाली आहे. ही ब्रेकियेलिस अंतैकस स्नायूवर जाऊन, स्नायूंच्या मधील आंतला पडदा विंधून, ह्यूमरस भोंवतीं वेढा घालून, बैसेप्स स्नायु व अस्थि ह्यांच्या मधून जाते, आणि वरच्या प्रोफंदाच्या आर्तिक्युलर शाखेशीं अग्रसंयोग पावते. हिच्या शाखा मागली व पुढली अल्नररिकरंत व खालची प्रोफंदा ह्यांशीं अग्रसंयोग पावतात. ४ स्नायूंस गेलेल्या शाखा कारेकोब्रेकियेलिस, बैसेप्स, व ब्रेकियेलिसअंतैकस, ह्या स्नायूंना पोषितात. ह्यांस मस्क्युलर शाखा म्हणतात. ५ पोषक धमनी ब्रेकियलच्या मध्यापासून निघून भुजास्थीच्या आंतल्या आंगावर जें पोषक छिद्र आहे त्यांत शिरते, आणि अस्थीचें द्रव्य पोषिते.

रेदियल धमनी.

रेदियल धमनी तिच्या गतीवरून ब्रेकियलचाच चालू भाग आहे असें दिसतें. ही प्रकोष्ठाच्या रेदियस कडच्या बाजूनें कोंपराच्या बांकापासून मणगटापर्यंत जाते, मग अंगठ्याच्या बुडाजवळ त्याचें प्रसरण करणाऱ्या स्नायूंच्या तेंदना खालून मागें वळून, अस्थींच्या मधील पाठीकडच्या पहिल्या इन्तर आसियस स्नायूच्या दोहों डोक्यांच्या मधून तळव्यांत शिरते. ह्यानंतर ती मेताकार्पल अस्थींवरून आडवी हाताच्या अल्ना कडच्या बाजूस जाते. हिचा अल्नर धमनीच्या खोल शाखेशीं संयोग होऊन तळव्यांची खोल कमान पूर्ण होते.

संबंध. ही धमनी प्रकोष्ठाच्या ठिकाणीं फार उथळ आहे, म्हणजे

फक्त कातडें आणि फाशिया ह्यांनीं आच्छादिली असून, वरल्या आंगास सुपैनेतर लांगस स्नायूनें किंचित् झांकली आहे. मागें ती बैसेप्स, सुपैनेतर ब्रीविस, प्रोनेतररेदियैतीरीज, फ्लेक्सर सब्लैमिस ह्याचा रेदियस कडचा आरंभ, फ्लेक्सर लांगस पालिसिस, व प्रोनेतर क्वाद्रेतस, ह्या सर्व स्नायूंवर लागोपाठ टेकत जाते; शेवटीं ती रेदियसच्या खालच्या शेवटावर टेकते. मणगटावर ही बाहेरील संधिबंधनास लागली आहे, व अंगठ्यास प्रसरणाऱ्या स्नायूंच्या खालीं असते, व तळव्यांत त्याला आकुंचित करणाऱ्या स्नायूंखालीं असते. हिचा वरला एक तृतीयांश सुपैनेतर लांगस व प्रोनेतर रेदिऐतीरीज ह्या स्नायूंच्या मध्यें असतो, व खालचे दोन तृतीयांश सुपैनेतर लांगस व फ्लेक्सर कार्पैरेदियेलिस ह्या स्नायूंच्या तेंदनांच्या मध्यें असतात. रेदियल् मज्जातंतु मधल्या तृतीयांश भागाच्या बाहेरील आंगास असतो, आणि विनीकामितीज शिरा सर्व भागांत तिच्या संगतीस असतात.

रेदियल धमनीच्या संबंधाचें कोष्टक.

पुढें.

कातडें, उथळ व खोल फाशिया.
सुपैनेतर लांगस स्नायु.

आंत.
प्रोनेतर रेदियैतीरीज.
फ्लेक्सर कार्पैरेदियेलिस.

रेदियल धमनी.
प्रकोष्ठांतला भाग.

बाहेर.
सुपैनेतर लांगस.
रेदियल मज्जातंतु (मधल्या तृतीयांश भागास.)

मागें.

बैसेप्सचें तेंदन.
सुपैनेतर ब्रीविस.
प्रोनेतर रेदियैतीरीज.
फ्लेक्सरसब्लैमिस दिजितोरम्.
फ्लेक्सर लांगस पालिसिस.
प्रोनेतर क्वाद्रेतस.
रेदियस.

प्रकोष्ठाच्या धमन्या. उथळ आकुंचक स्नायू काढून टाकले आहेत.

१ ब्रेकियल धमनी [illegible]
लिसबोली. [illegible]
८ मागची अनन्य [illegible]
वी उथळ कमान [illegible]
स्नायू कूर्परीनेरकाढून [illegible]

दोन तृतीयांश भागांत फार सुलभ रीतीनें बांधतां येते.

शाखा. तीन प्रकारच्या आहेत. १ प्रकोष्ठाच्या. २ मणगटाच्या. ३ हाताच्या.

१ प्रकोष्ठाच्या शाखा. १ रेडियल रिकरंत ही लागलींच कोंपराच्या खालीं निघून सुपैनेतर ब्रीविसवर टेकते, मग सुपैनेतर लांगस व ब्रेकियेलिस अंतैकस, ह्या स्नायूंच्या मधून वर चढते, आणि त्या स्नायूंस हिच्या शाखा जातात; नंतर ही वरच्या प्रोफंद्याच्या शेवटच्या शाखेशीं अग्रसंयोग पावते. २ स्नायु संबंधी शाखा, रेडियस कडच्या आंगास असणाऱ्या स्नायूंस पोषितात. ३. सुपरफीशियल वोली ही मणगटाजवळ निघते, आणि आब्दक्तर पालिसिस स्नायूच्या तंतूंच्या मधून जाऊन, तळव्यांत अल्नर धमनीच्या चालू भागाशीं अग्रसंयोग पावते, व तिनें तळव्यांतील उथळ कमान पूर्ण होते. ४ पुढची कार्पल मणगटाच्या पुढून आंत वळते. ही अल्नर धमनीच्या पुढच्या कार्पल शाखेशीं जुळून कमान होते, तिजपासून मणगटाच्या संधीस शाखा जातात.

२ मणगटाच्या शाखा. १ मागली कार्पल ही कार्पसच्या मागून आंत जाते; अल्नर धमनीच्या मागल्या कार्पलशीं हिचा संयोग होऊन कमान होते, त्या कमानी पासून कांहीं शाखा खालीं जाऊन मेताकार्पल अस्थींच्या मधील ३ ऱ्या व ४ थ्या स्थानांस पोषितात; व कांहीं वर जाऊन पुढच्या इन्तर आसियस धमन्यांशीं अग्रसंयोग पावतात. हाताच्या ठायीं खोल कमानीच्या मागल्या परफोरेटिंग म्हणजे विंधणाऱ्या शाखांशीं संयोग पावतात. २ मेताकार्पल शाखा तर्जनी व मध्यमा ह्यांचीं लगतचीं आंगें पोषिते. ३ दार्सेलिस पालिसिस ह्या दोन लहान शाखा अंगुष्ठाच्या पाठीकडच्या दोहों बाजूंस जातात. ४ दार्सेलिस इंदिसिस ही लहान शाखा तर्जनीचें मेताकार्पल अस्थि, व पेरीं ह्यांचें रेडियस कडचें आंग पोषिते.

३ हाताच्या शाखा. १ प्रिन्सेप्स पालिसिस ही अंगुष्ठाच्या तळव्याकडच्या बाजूस पोषिते. २ रेडियेलिस इंदिसिस ही तर्जनीचें रेडियस कडचें आंग पोषिते, व उथळ कमानी पासून निघालेल्या दिजितल म्हणजे बोटा

संबंधी शाखांशीं जुळते. परफोरेतीज म्हणजे विंधणाऱ्या ह्या तीन शाखा तीन दार्सल इन्तर आसियै स्नायूंच्या डोक्यांच्या मधून मागें जाऊन, दार्सल् इन्तर आसियस म्हणजे अस्थींमधील पाठीकडच्या शाखा ह्यांशीं अग्रसंयोग पावतात. ४ पाल्मर इन्तर आसिऐ म्हणजे अस्थींच्या मध्यें असणाऱ्या तळव्यांतल्या ह्या खोल कमानीच्या तीन अथवा चार शाखा अस्थींच्या मधील स्नायूंवर पुढें जाऊन बोटांच्या बेचकांमध्यें उथळ कमानीच्या दिजितल शाखांशीं संयोग पावतात.

अल्नर धमनी.

अल्नर धमनी ब्रेकियल धमनीच्या दोन विभागांपैकीं मोठी होय. ही कोपराच्या बाकाच्या किंचित् खालीं सुरू होते, व प्रकोष्ठाच्या आंतल्या आंगावरून त्याच्या मध्यापर्यंत तिरपी आंत जाते, आणि तेथून अल्नाकडच्या बाजूनें नीट खालीं मणगटापर्यंत उतरते; मग पिसिफार्म अस्थीच्या रेदियसकडच्या बाजूनें आन्युलर लिगमेंतावरून तळव्यांत उतरते, व त्यावर आडवी जाऊन उथळ कमान पूर्ण होते. ती कमान सुपरफीशियल वोली ह्या धमनीशीं जुळून संपते.

संबंध. वरचा अर्ध भाग खोल आहे; हा फ्लेक्सर कार्पै अल्नेरिस स्नायु निराळा करून, उथळ थरांतील बाकीचे सर्व स्नायु व फाशिया ह्यांनीं आच्छादिला आहे. एथें मीदियन मज्जातंतु ह्याजवरून गेला आहे, परंतु आरंभीं तो ह्या धमनीच्या आंतल्या आंगास असतो. ही धमनी फ्लेक्सर प्रोफंदस व ब्रेकियेलिस अंतैकस ह्यांवर टेकते; प्रकोष्ठांतील खालचा अर्ध भाग फ्लेक्सर प्रोफंदस ह्याच्या वर, व फ्लेक्सर कार्पै अल्नेरिस व फ्लेक्सर सब्लैमिस ह्या स्नायूंच्या मध्यें आहे, आणि कातडें, उथळ व खोल फाशिया, ह्या भागांनीं आच्छादिला आहे. खालच्या दोन तृतीयांश भागांस अल्नर मज्जातंतु आंतल्या आंगास आहे. वीनीकामितीज ह्या शिरा धमनीच्या संगतीनें जातात.

अल्नर धमनीच्या संबंधाचें कोष्टक.

पुढें.

उथळ थराचे स्नायु. } वरच्या अर्ध भागास.
मीदियन मज्जातंतु. }

उथळ व खोल फाशिया. } खालच्या अर्ध भागास.

आंत.

फ्लेक्सरकार्पी अल्नेरिस.
अल्नर मज्जातंतु (खालच्या दोन तृतीयांश भागास.)

अल्नर धमनी प्रकोष्ठांतला भाग.

बाहेर.

फ्लेक्सर प्रोफंदस दिजितोरम्.

मागें.

ब्रेकियेलिस अंतिकस.

फ्लेक्सर प्रोफंदस दिजितोरम्.

अल्नर धमनीचा जो भाग तळहातांत असतो, त्यास सुपरफीशियल पाल्मर आर्च म्हणजे तळव्याची उथळ कमान म्हणतात. ही धमनी अंगुष्ठ व तर्जनी ह्यांच्या मध्यें तिरपी बाहेर येऊन, सुपर फिशियेलिस बोली, व रेदियेलिस इन्दिसिसची शाखा, ह्यांशीं संयोग पावते.

संबंध. ह्या कमानीच्या पुढें कातडें, पाल्मेरिस ब्रेविस स्नायु, व पाल्मर फाशिया, हे भाग आहेत. हिच्या मागें आन्युलर लिगमेंत, कनिष्ठिकेच्या स्नायूंचे आरंभ, उथळ आकुंचक स्नायूंचीं तेंदनें, आणि अल्नर व मीदियन मज्जातंतूंचे विभाग, असे आहेत.

उथळ कमानीच्या संबंधाचें कोष्टक.

पुढें.

कातडें.
पाल्मेरिसब्रेविस.
पाल्मरफाशिया.

अल्नर धमनी हातांतला भाग.

मागें.

आन्युलर लिगमेंत.
करंगळीच्या स्नायूंचे आरंभ.
उथळआकुंचक स्नायूंचीं तेंदनें.
अल्नर व मीदियन मज्जातंतूंचे विभाग.

ही धमनी प्रकोष्ठांतील खालच्या दोन तृतीयांश भागांत बद्ध केली जाते.

शाखा. १ प्रकोष्ठाच्या. २ मणगटाच्या. ३ हाताच्या.

१ प्रकोष्ठाच्या. १ पुढची अल्नर रिकरंत कोपराच्या खालीं निघून, पुढच्या आंगानें ब्रेकियेलिस अंतैकस व प्रोनेतर रेदियेतारीज ह्या स्नायूंच्या मधून वर व आंत चढते, आणि खालची प्रोफंदा व अन्यास्तमातिकाम्यामा ह्या ब्रेकियल धमनीच्या शाखांशीं संयोग पावते. २ मागली अल्नर रिकरंत ही फ्लेक्सर सब्लैमिस स्नायूच्या खालून, मागें व आंत जाऊन भुजास्थीच्या आंतल्या कांदेलच्या मागें चढते. मग फ्लेक्सरकार्पिअल्नेरिस ह्याच्या दोहों डोक्यांच्या मधून जाऊन, अनास्तमातिकाम्यामा व इन्तरआसियस रिकरंत ह्यांशीं संयोग पावते. कांहीं शाखा कोपरास जातात. ३ इन्तर आसियस हें अखूड व मोठें कांडें अल्नर पासून रेदियसच्या उंचवट्या जवळ निघतें, मग अस्थींच्या मधील त्वचेकडे मागें जातें, व त्याजपासून पुढची व मागची अशा दोन शाखा निघतात; त्या त्यांच्या नांवा प्रमाणें त्वचेचीं आंगें पोषून, रेदियल व अल्नर ह्यांच्या कार्पल शाखांशीं अग्रसंयोग पावतात, व स्नायूंस त्यांच्या कित्येक शाखा जातात. मागची शाखा अस्थींच्या मधील बंधनाच्या वरच्या छिद्रांतून जाते. पुढची शाखा अस्थींच्या मधील त्वचेच्या पुढच्या आंगानें उतरून प्रोनेतर क्वाद्रेतस स्नायूच्या मागून जाते, आणि मागच्या शाखेशीं व इतरांशीं अग्रसंयोग पावते. मागची शाखा मागच्या देशाच्या स्नायूंच्या दोहों थरांच्या मधून खालीं उतरते, व मणगटाच्या मागें पुढच्या शाखेशीं व मागल्या कार्पल शाखांशीं संयोग पावते. ही धमनी दोन्ही थरांच्या स्नायूंस पोषिते. हिची एक शाखा वरच्या प्रोफंदाशीं संयोग पावते. स्नायूसंबंधी शाखा प्रकोष्ठाच्या अल्नाकडच्या बाजूच्या स्नायूंस वाटल्या जातात.

२ मणगटाच्या शाखा. १ पुढची कार्पल रेदियल हिच्या त्याच शाखेशीं अग्रसंयोग पावते, व तिनें पुढची कार्पल आर्च म्हणजे मणगट संबंधिक कमान पूर्ण होते. २ मागली कार्पल रेदियल हिच्या त्याच शाखेशीं अग्रसंयोग पावते, व तिनें मागली कार्पल कमान पूर्ण होते.

३ हाताच्या शाखा. १ खोल अथवा कम्यूनिकेटिंग ही शाखा तळव्याच्या कमानीच्या आरंभस्थानाजवळ निघते, आणि आब्दक्तर मिनिमैदिजिते. व फ्लेक्सर ब्रीविसमिनिमैदिजिते ह्यांच्या मध्यें त्यांच्या आरंभ स्थाना जवळ खोल आंत शिरते, आणि रेदियल धमनीच्या शेवटाशीं जुळून तळव्यांतली खोल कमान पूर्ण होते.

२ दिजितल म्हणजे बोटांच्या शाखा चार आहेत, व त्या तळव्याच्या उथळ कमानीच्या गोलबाह्य आंगापासून निघतात. ह्या कनिष्ठिकेची अल्ना कडची बाजू आणि अनामिका, मध्यमा, व तर्जनी, ह्यांच्या लगतच्या बाजू ह्यांस पोषितात. तर्जनीची रेदियस कडची बाजू व अंगुष्ठ हे रेदियल धमनीनें पोषिले आहेत. दिजितल शाखा दिजितल मज्जातंतूच्या खालीं असतात. शेवटच्या पेऱ्याच्या मध्यावर प्रत्येक बोटाच्या दोन शाखा जुळून कमान होते, त्या कमानीच्या गोलबाह्य अथवा पुढच्या आंगापासून नखाच्या पोषणार्थ शाखा जातात.

उतरती एयोर्ता. दिसेंदिंग एयोर्ता.

उतरत्या एयोर्ताचे पिंजराची एयोर्ता, व पोटाची एयोर्ता, असे दोन भाग आहेत.

पिंजराची एयोर्ता धमनी, पाठीच्या तिसऱ्या मणक्याच्या आंगाच्या खालच्या कांठा जवळ कण्याच्या डाव्या बाजूस सुरू होऊन, पाठीच्या शेवटच्या मणक्याच्या पुढच्या आंगास दायफ्रम मधल्या एयोर्ताच्या छिद्रा जवळ कण्याचें वळण घेऊन संपते.

संबंध– ही मागलें मीदियस्तैनम् ह्याच्या मागल्या भागांत असून, पुढें हिला वरून खालीं डावी पल्मनरी धमनी, डावी ब्रांकस, पेरिकार्दियम्, व इसाफगस; मागें कणा, व वीनीअजिगास मैनर; उजव्या बाजूस वरतीं इसाफगस, वीनीअजिगास मेजर, व थोऱ्यासिकदक्त; डावीकडे, डावें फुप्फूस, प्लूरा व खालीं इसाफगस, ह्या भागांचा संबंध आहे. इसाफगस, ही वर एयोर्ताच्या उजवीकडे, मध्यें पुढें, व खालीं डावीकडे, आहे.

पिंजराच्या एयोर्ताच्या संबंधार्चे कोष्टक.

पुढें.

डावी पल्मनरी धमनी.

डावी ब्रांकस.

पेरिकार्दियम्.

इसाफगस.

उजवीकडे.	पिंजराची. एयोर्ता.	डावीकडे.
इसाफगस (वर).		फूरा.
वीनाअजिगास मेजर.		डावें फुप्फुस.
थोऱ्यासिकदक्त.		इसाफगस (खालीं).

मागें.

पाठीचा कणा.

वीनाअजिगास मैनर.

शाखा. १ ब्रांकियल ह्या फुप्फुसाच्या पोषक धमन्या डाव्या बाजूस दोन आहेत, त्या एयोर्ताच्या पुढच्या आंगापासून व उजवीकडे एक आहे, ती एयोर्ताच्या पहिल्या इन्तर कास्तल धमनी पासून अशा निघतात. मग पुढें ब्रांकस हिच्या मागल्या आंगास जाऊन तिज बरोबर जातात. मग त्यांच्या शाखा व प्रतिशाखा होऊन त्या ब्रांकै, फुप्फुसाची सेल्युलर त्वचा, ब्रांकियल ग्ल्यांद, व इसाफगस, ह्या भागांस पोषितात. २ इन्तर कास्तल धमन्या एयोर्ताच्या मागल्या भागापासून निघतात, आणि उजव्या डाव्यापेक्षां लाव आहेत. ह्या धमन्या प्रत्येक बाजूस दहा दहा आहेत (फांसळ्यांच्या मधील पहिलें स्थान सब्क्लेवियन धमनीच्या वरच्या इन्तर कास्तल शाखेनें पोषिलें आहे), ह्या फांसळ्यांच्या मधल्या स्थानांत जाऊन त्यांपासून पुढची व मागली अशा शाखा निघतात. पुढल्या शाखेपासून दोन शाखा निघतात, त्यांपैकीं मोठी, इन्तर कास्तल स्नायूंच्या मधून जाऊन वरच्या फांसळ्यांच्या खांचण्यांत बसते, व इन्तर कास्तल स्नायूंस पोषून आंतली म्यामरी व आक्सिलरी ह्यांच्या शाखांशीं संयोग पावते; लहान शाखा खालच्या फांसळीच्या वरच्या काठानें जाऊन, मोठी प्रमाणेंच अग्रसंयोग पावते. मागली अथवा पाठीकडची शाखा

पक्षतुल्य भागांच्या मधून मार्गे जाऊन कण्याचे स्नायु, व कण्याची रज्जु, ह्यांस पोषिते. ३ पिंजराच्या एयोर्ताच्या कित्येक शाखा इसाफगस, पेरिकार्दियम, व मीदियस्तैनम, ह्यांस पोषितात.

पोटाची एयोर्ता. अब्दामिनल एयोर्ता.

ही दायफ्रम मधल्या एयोर्ताच्या छिद्रा पाशीं पाठीच्या शेवटच्या मणक्याच्या आंगाच्या पुढल्या बाजूस सुरू होऊन, कण्याच्या किंचित् डावीकडल्या बाजूनें कमरेच्या चवथ्या मणक्याच्या आंगाच्या डाव्या बाजूस उतरते. ह्याठिकाणीं विभागून तिजपासून दोन कामन इलियाक धमन्या निघतात.

संबंध– पुढें हिला धाकटें ओमेंतम्, व पक्वाशय ह्यांचें आच्छादन आहे; व ह्या भागांच्या मागल्या आंगास सिलियाक आक्सिस नामक धमनीच्या शाखा व सोलरप्लेक्सस हे भाग असतात; ही खालीं स्प्लेनिक्शीर, प्यांक्रीज, डाव्या मूत्र पिंडाची शीर, दूओदीनम ह्याचा आडवा भाग, मेजेंतरी, आणि एयोर्तिक प्लेक्सस, ह्या भागांनीं आच्छादित होते; मार्गे ही धमनी कमरेच्या मणक्यां पासून डाव्या लंबर शीरा, रिसेप्त्याक्युलम कैले, व थोऱ्यासिकदक्त, ह्या भागांनीं सोडविली आहे. उजवीकडे दायफ्रमचा उजवा स्तंभ, खालची केवा शीर, आजिगास शीर, थोऱ्यासिकदक्त, व उजवा सेमिल्यूनर ग्यांग्लियन, ह्यांचा; आणि डावीकडे सिंपथेतिक मज्जातंतु, व डावा सेमिल्यूनर ग्यांग्लियन, ह्या भागांचा संबंध आहे.

पोटाच्या एयोर्ताच्या संबंधाचें कोष्टक.

पुढें.

धाकटें ओमेंतम् व पक्काशय.
सिलियाक आक्सिस व सोलर प्लेक्सस-
ह्यांच्या शाखा.
स्प्लेनिक्शीर.
प्यांक्रीज.

डावी रीनलशीर.
दूओदीनमचा आडवा भाग.
मेजेंतरी.
एयोर्तिक प्लेक्सस.

उजवीकडे.

दायफ्रमचा उजवा स्तंभ.
खालची वीनाकेवाशीर.
वीनाआजिगास.
थोऱ्यासिकदक्त.
उजवा सेमिल्यूनर ग्यांग्लियन.

पोटाची. एयोर्ता.

डावीकडे.

सिंपथेतिक मज्जातंतु.
डावा सेमिल्यूनर ग्यांग्लियन.

मागें.

डाव्या लंबर शिरा.
रेसेप्त्याक्युलम् कैलै.
थोऱ्यासिकदक्त.
पाठीचाकणा.

पोटांतील एयोर्ताच्या शाखा दोन प्रकारच्या आहेत. १ पोटाच्या अवयवांस वाटलेल्या २ पोटाच्या भिंतीस वाटलेल्या.

अवयवांस वाटलेल्या.

पचनेंद्रियांस पोषणाऱ्या.
- सिलियाक आक्सिस ... ग्यास्त्रिक् .. पक्वाशयाची. हिप्यातिक .. काळजाची. स्प्लेनिक् .... प्लीहाची.
- वरची मेजेंतेरिक.
- खालची मेजेंतेरिक.

सुप्रारीनल ग्लांद ह्याच्या .. सुप्रारीनल.
मूत्रपिंडाच्या .... रीनल.
अंडाच्या ..... स्पर्म्यातिक.

पोटाची एयोर्ता व इलियाक् धमन्या.

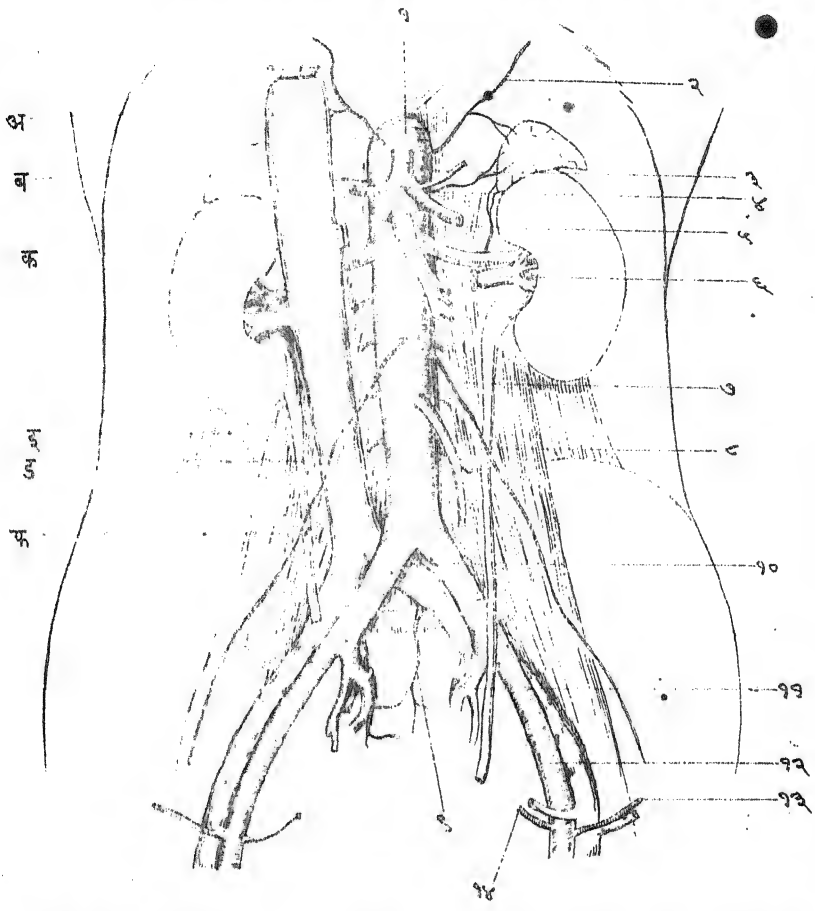

१ पोटाची एयोर्ता. २ फ्रेनिक् धमनी. ३ सिलियाक् आक्सिस विभागून तीन शाखा होताल-
४ सुप्रारीनल्. ५ वरची मेजेंतेरिक्. ६ रीनल्. ७ स्पर्म्याटिक्. ८ खालची मेजेंतेरिक्,
लंबर धमन्या एयोर्ताच्या प्रत्येक बाजूस जातांना दिसत आहेत. ९ सेक्रा मीदिया-
१० कामन् इलियाक् धमनी. ११ आंतली इलियाक् धमनी. १२ बाहेरली इलियाक् धमनी.
१३ सर्कंफ्लेक्स इलियी. १४ खोल एपिग्यास्ट्रिक्. अ- खालची वीना केवा. ब- सुप्रारीनल्
ग्लॅण्ड्स्. क- मूत्र पिंड. ड- मूत्र वाहिनी, छेदिलेली. ई- काइतस लम्बोरम् स्नायु.
फ- सोअस मॅग्नस् स्नायु.

पोटाच्या भिंतीस वाटलेल्या.

फ्रेनिक्. लंबर. सेक्रामीदिया

सिलियाक आक्सिस.

हें अखूड व जाड कांडें सुमारें अर्ध इंच लांब आहे, व हें दायफ्रमच्या कांठां समोर निघून पुढें गेल्यावर, ह्या पासून ग्यास्त्रिक्, हिप्यातिक, व स्प्लेनिक्, ह्या शाखा निघतात.

ग्यास्त्रिक म्हणजे पक्वाशयाची धमनी, ही तिहींत लहान आहे. ही ओमेंतमच्या दोहों थरांच्या मधून वर व डावीकडे पक्वा शयाच्या कार्दियाक छिद्राकडे जाते. मग धाकट्या वाकणानें डावी कडून उजवीकडे पैलोरस जवळ येऊन, हिप्यातिक शाखेच्या पैलोरिक शाखेशीं अग्रसंयोग पावते. ही पक्वाशय व इसाफगस ह्यांस पोषून, इसाफजीयल धमनी व स्प्लेनिक् धमनीच्या शाखा ह्यां बरोबर संयोग पावते.

हिप्यातिक म्हणजे काळजाची धमनी, पुढें वळण घेऊन धाकट्या ओमेंतमच्या दोहों थरांमधून काळजापर्यंत वर व उजवीकडे जाते. मग तिजपासून दोन शाखा निघतात, त्या त्याच्या आडव्या चिरेंत शिरून पोर्तल नळांत त्याच्या उजव्या व डाव्या गडग्यांस वांटल्या जातात. ह्या धमनीस दक्तस कम्यूनिस कोलिदकस म्हणजे सामान्य पित्तवाहिनी व पोर्तल शीर ह्यांचा संबंध आहे, त्यांत पित्तवाहिनी उजवीकडे, धमनी डावीकडे, आणि पोर्तल शीर दोहोंच्या मागें, असे आहेत.

शाखा— पैलोरिक शाखा पक्वाशयाच्या पैलोरिक शेंवळावर उतरते, मग लहान वांकणानें उजवी कडून डावीकडे जाऊन, ग्यास्त्रिक् धमनीशीं संयोग पावते. २ ग्यास्त्रोदूओदिनोलिस ही अखूड शाखा पैलोरसच्या मागें उतरून, विभागून तिच्या दोन शाखा होतात. १ ग्यास्त्रोएपिप्लैकादेक्स्त्रा ही मोठ्या ओमेंतमच्या दोहों थरांच्यामधून मोठ्या वांकणानें उजवी कडून डावी कडे जाते, व मध्यावर स्प्लेनिक धमनीच्या ग्यास्त्रोएपिप्लैका सिनिस्त्राशीं जुळते २ प्यांक्रियातिको दूओदीनल ही प्यांक्रीज, व दूओदीनम, ह्यांस पोषिते. ही ह्या दोहों इंद्रियांच्या मधून खालीं उतरते, व खालच्या प्यांक्रियातिको दूओदी-

नलशीं संयोग पावते. सिस्तिक ही पित्ताशयास पोषिते, व हिप्यातिक शाखे पासून निघते.

स्प्लेनिक ही सिलियाक आक्सिस हिच्या सर्व शाखांपेक्षां मोठी, व गती विषयीं अगदीं नागमोड आहे. ही स्प्लेनिक शिरे सहवर्तमान क्षितिजाशीं समांतर प्यांक्रीजच्या वरच्या कांठाच्या मागून डाव्या बाजूस जाऊन, प्लीहा जवळ विभागून हिच्या शाखा होतात, त्यांतून कित्येक हैलस मध्यें म्हणजे त्या इंद्रियाच्या चिरेमध्यें शिरून, त्याच्या रचनेवर वाटल्या जातात. दुसऱ्या शाखा पक्वाशयाच्या मोठ्या शेंडयावर वांटल्या जातात, आणि प्यांक्रियातिक शाखा प्यांक्रीज ह्यावर वांटल्या जातात, व त्यां पैकीं एक ह्या इंद्रियाच्या वाहिनी सहवर्तमान जाते, तीस प्यांक्रियातिका म्याग्ना म्हणतात.

शाखा— १ ग्यास्त्रिक् शाखा, पक्वाशयास पोषितात. २ डावी ग्यास्त्रो एपिप्लैका, ही पक्वाशयाच्या मोठ्या वांकणानें डावी कडून उजवीकडे येऊन, हिप्यातिक धमनीच्या उजव्या ग्यास्त्रोएपिप्लैक शाखेशीं जुळते.

वरची मेजेंतेरिक धमनी.

ही सिलियाक आक्सिस पासून चार लैन खालीं निघून, प्यांक्रीज व दूओदीनम् ह्याचा आडवा भाग, ह्यांच्या मधून पुढें जाऊन, उजव्या इलियाक खांचेंत उतरून कमान होते. ह्या कमानीचें गोलबाह्य आंग डावीकडे, पुढें, व खालीं, झुकलें आहे, आणि गोलांतरता उजवीकडे, मागें, व वर, झुकली आहे. ह्या धमनीच्या संगतीस वरची मेजेंतेरिक शिर असते.

शाखा.— १ खालची प्यांक्रियातिको दूओदीनल, प्यांक्रीज व दूओदीनम् ह्यांस पोषून, हिप्यातिकच्या वरच्या प्यांक्रियातिको दूओदीनल शाखेशीं जुळते. २ व्याजा इन्तेस्तैना तिन्युइस ह्या १२ पासून १५ असतात, व धमनीच्या गोलबाह्य आंगा पासून निघून जजूनम व इलियम ह्यांस पोषितात, व त्यांचा संयोग होऊन ओळीनेंच कमानी होतात, त्यांच्या तीन पासून चार ओळी असतात, आणि त्यां पासून शाखा निघून अंतड्यास वाटल्या जातात. ३ इलियोकालिक, ही वरच्या मेजेंतेरिक धमनीच्या गोलांतर आंगा पासून निघते, व ती विभागून तिच्या दोन शाखा होतात. त्यां पैकीं एक खालीं जाऊन वर सांगितलेल्या शाखांतून शेवटलीशीं जुळते, व दुसरी वर जाऊन

उजव्या कालिक शाखेशीं जुळते, अशा ह्या शाखांच्या दोन कमानी होतात त्यांपासून निघणाऱ्या शाखा इलियम, सीकम, व त्याचा अपेंदिक्स, इलियोसीकल व इलियोकालिक हे पडदे, इतक्या भागांस पोषितात. ४ उजवी कालिक शाखा वरचीच्या वरतीं निघून, उजव्या बाजूस जाऊन विभागली जाते. हिच्या वरच्या शाखा मधल्या कालिकशीं व खालच्या इलियोकालिक ह्यांशीं जुळून कमानी होतात, त्यांपासून शाखा जाऊन चढत्या कोलनास पोषितात. ५ मधली कालिक वरलीच्या वर निघते, व विभागून दोन शाखा होतात, त्यांपैकीं एक उजव्या कालिकशीं, व दुसरी खालच्या मेजेंतेरिक धमनीच्या डाव्या कालिकशीं अशा जुळतात. ह्या संयोगानें झालेल्या कमानीपासून आडव्या कोलनास शाखा जातात.

खालची मेजेंतेरिक धमनी.

ही वरची मेजेंतेरिक हिच्या खालीं एयोर्तीच्या डाव्या बाजूपासून निघून, डाव्या इलियाक खांचेंत खालीं जाते, व वरची हेमरैदल् ह्या नांवानें पेल्विसमध्यें उतरते. पोटाची एयोर्ता संपते, त्या ठिकाणापासून दोन इंच वरतीं ही धमनी निघते.

शाखा— १ डावी कालिक् शाखा डावीकडे जाते, व तिजपासून एक चढती शाखा निघते, ती मधल्या कालिक् शाखेशीं अग्रसंयोग पावते, व एक उतरती शाखा निघते, ती सिग्मैद धमनीशीं अग्रसंयोग पावते, ह्या योगानें झालेल्या कमानीपासून उतरत्या कोलनास पोषणाऱ्या शाखा जातात. २ सिग्मैद धमन्या सिग्मैद फ्लेक्सर ह्याला पोषण्यास खालीं उतरतात, आणि वर सांगितलेल्या शाखेशीं व वरच्या हेमरैदल धमनीशीं संयोग पावतात. सिग्मैद धमन्या कधींकधीं एक व कधींकधीं दोन पासून चार असतात. ३ वरची हेमरैदल ही रेक्तमला पोषून, आंतली इलियाक व आंतली प्यूदिक् ह्या धमन्यांच्या शाखांशीं संयोग पावते. ही धमनी रेक्तमच्या मागल्या आंगानें उतरते, व शेवटीं हिच्या दोन शाखा होतात. ही डावी कामन इलियाक धमनी व शीर, आणि युरेतर, ह्यांच्या पुढून जाते.

सुप्रारीनल धमन्या एयोर्तापासून निघून, सुप्रारीनल ग्लांड्यूलास पोष-

ण्यास प्रत्येक बाजूस वर व बाहेर जातात, आणि सुप्रारीनल क्यापूस्युल ह्या-च्या खालीं आल्यावर ह्यांपासून शेवटील शाखा निघतात.

रीनल ह्या धमन्या बाहेरल्या आंगास मूत्रपिंडाकडे वळून विभागून त्यांच्या चार पासून पांच शाखा होतात, ह्या त्याच इंद्रियाच्या चिरे मधून त्याच्या द्रव्यांत शिरून त्यास पोषितात. उजवी कडची धमनी डावीपेक्षां लांब आहे. प्रत्येकीचा झोक क्षितिजसमांतर बाहेर असतो.

स्पर्म्यातिक् ह्या दोन लहान, लांब, व पातळ धमन्या, एयोर्ताच्या पुढ-ल्या आंगा पासून रीनल धमन्याच्या खालीं निघून, अंडाच्या रज्जूसहवर्तमा-न पोटाच्या अंगठी सारख्या छिद्रामधून पुरुषाच्या शरीरांत अंडास जाऊन, त्यांचें पोषण करतात. स्त्रियांत त्या पोटाच्या बाहेर न पडतां त्यांचे अंडाश-य,फेलोपियन नळ्या, व गर्भाशय, ह्या भागांस पोषितात. ह्या धमन्या तिर-प्या खालीं व बाहेर पेरितनियमच्या मागून व युरेतरच्या पुढून जातात, आ-णि सोअसम्याग्रस स्नायूवर टेकतात. उजवी, खालच्या वीना केवाच्या पुढें, व डावी सिग्मैदप्लेक्सरच्या मागें असते. पेल्विसच्या काठा जवळ आल्यावर त्या बाहेरील इलियाक धमनीच्या पुढून जाऊन, व्यक्तिभेदानुरोधें वाटल्या जातात.

फ्रेनिक् धमन्या एयोर्ताच्या पुढच्या आंगा पासून निघून, त्यांच्या शा-खा दैफ्रमच्या खालच्या आंगास जाऊन त्यास पोषितात, व आंतली म्यामरी, व पोटाच्या दुसऱ्या धमन्या, ह्यांच्या शाखांशीं संयोग पावतात.

लंबर धमन्या चार आहेत, त्या एयोर्ताच्या मागल्या आंगा पासून नि-घून, मणक्यांच्या पक्षतुल्य भागांच्या मधील जाग्यांत बाहेर जातात, आणि तेथें त्यांचे पोटाचा व पाठीचा असे दोन भाग होतात. पाठी कडची शाखा पा-ठीचें कातडें पोषून, इन्तर कास्तल धमन्यांच्या पाठीकडे गेलेल्या शाखांशीं जुळते, व आरंभीं एक कण्यासंबंधी शाखा निघते, ती कण्याच्या नळांत शिरून तेथील भाग पोषून, दुसऱ्या शाखेशीं संयोग पावते. पोटाकडची शाखा क्वाद्रेतस लंबोरम् स्नायूच्या मागून, पोटाच्या स्नायू मध्यें शिरून, दु-सऱ्या धमन्यांशीं संयोग पावते.

मधली सेक्रल् धमनी एयोर्ताच्या मागल्या आंगास तिच्या दुभागण्या

च्या स्थानालगत निघून, सेक्रमच्या पूढल्या आंगानें काक्सिक्सच्या वरच्या भागा पर्यंत जाते; व रेक्तमला पोषिते. कांहीं शाखा पुढील सेक्रल छिद्रांमधून मागें जातात. ह्या धमनीच्या शाखांचा ल्यातरल सेक्रल धमन्यांशीं संयोग होतो.

कामन इलियाक धमन्या.

कामन इलियाक ह्या दोन धमन्या सुमारें दोन इंच लांब आहेत. ह्या कमरेच्या चवथ्या मणक्याच्या डाव्या बाजूस एयोर्ताच्या दुभागा पासून, खालीं व बाहेर कमरेचा शेवटचा मणका व सेक्रम ह्यांच्या मधील पदार्था पर्यंत जातात, व तेथें त्यांपासून आंतली, व बाहेरली, अशा दोन इलियाक धमन्या निघतात. पहिली पेल्विसमधले अवयव, व त्याच्या भिंती, ह्यांनां पोषिते, आणि दुसरी अधः शाखेस पोषिते.

उजवी कामन इलियाक पुढें पेरितोनियम व आंतडीं ह्यांनीं आच्छादिली आहे, व हिजवरून मूत्रवाहिनी जाते; मागें ही कमरेच्या मणक्यां पासून दोन्ही कामन इलियाक शिरांनीं सोडविली आहे. हिच्या उजव्या बाजूस अथवा बाहेरल्या आंगास वरतीं उजवी कामन इलियाक शीर व खालची वीनाकेवा शीर, व खालीं सोअस स्नायु, ह्या भागांचा संबंध आहे.

डावी कामन इलियाक धमनी पुढें पेरितोनियम, रेक्तम, व वरची हेमरेदल धमनी, ह्यांनीं आच्छादिली असून, हिच्या दुभागण्याच्या ठिकाणीं मूत्रवाहिनी हिजवरून जाते. बाहेरच्या बाजूस हिला सोअस म्याग्नस स्नायूचा संबंध आहे. डावी इलियाक शीर धमनीच्या कांहीं भागास आंत, व कांहीं भागास खालीं असते.

आंतली इलियाक धमनी.

आंतली इलियाक धमनी पेल्विसच्या भिंती, त्यांतले अवयव, प्रजोत्पत्तीचीं इंद्रियें, व मांडीची आंतली बाजू, ह्या भागांस पोषिते. ही सुमारें दीड इंच लांब आहे, व कामन इलियाक धमनीच्या दुभागा पासून मोठ्या सेक्रोसायातिक छिद्राच्या वरच्या कांठापर्यंत खालीं जाऊन, विभागून हिचीं पुढचें व मागचें अशीं दोन कांडीं होतात; आणि कांहीं अंशीं बंद पडलेली हैपोग्यास्त्रिक् धमनी हिच्या शेंड्यापासून मूत्राशयाच्या शेंड्यापर्यंत जाते. ह्या शेवट-

च्या भागापासून नाभीपर्यंतही हिला हैपोग्यास्त्रिक् धमनी म्हणतात, व हींतून अभिसरण अगदीं बंद असतें. हा भाग नाळेच्या पाठी मागचा होय. आणि गर्भावस्थेंत वारेवर वांटल्या जाणाऱ्या धमनीचा प्रौढावस्थेंत हा शेष होय. पोटाच्या बाहेर पडल्यावर ह्या धमनीस अंबलैकल धमनी म्हणतात.

संबंध. पुढें मूत्रवाहिनी व पेरितोनियम; मागें आंतली इलियाक शीर, लंबोसेक्रल मज्जातंतु, व पौरिफार्मिस स्नायु; आणि बाहेरल्या बाजूस सोअस म्याग्नस स्नायु; ह्यांचा संबंध आहे.

आंतल्या इलियाक धमनीच्या संबंधाचें कोष्टक.

पुढें.
पेरितोनियम.
युरेतर.

बाहेर.
सोअस म्याग्नस स्नायु.

आंतली इलियाक धमनी.

मागें.
आंतली इलियाक शीर.
लंबोसेक्रल मज्जातंतु.
पैरिफार्मिस स्नायु.

पुढच्या भागाच्या शाखा. १ **वरची विसैकल** क्लोमन वासदेफरन्स व मूत्रवाहिनी ह्यांनां पोषिते. २ **मधली विसैकल** क्लोमन व वेसिक्युली सेमिनेलिस ह्यांनां पोषिते. ३ **खालची विसैकल** क्लोमन प्रोस्तेत ग्ल्यांद व वेसिक्युली सेमिनेलिस ह्यांनां पोषिते. ४ **मधली हेमरैदल** रेक्तमला पोषिते. ५ **यूतरैन** गर्भाशयाला पोषिते. ६ **वेजैनल** योनीस पोषिते. ७ **आबट्यूरेतर धमनी** सामान्यतः आंतल्या इलियाकच्या पुढच्या विभागा पासून निघते, परंतु अनेक वेळीं ही मागच्या विभागा पासून ही निघते. मग पुढें जाऊन, आबट्युरेतर छिद्राच्या वरच्या कांठास जी खंचणी आहे, तींतून पेलविसच्या बाहेर पडते, आणि आंतली व बाहेरची आशा दोन शाखा हिजपासून निघतात,

त, व
नागचा
वस्थेत
धमनी

शीर,
ोअस

न्स
से-
वे-
ति.
र
तु
मु-
र
ज,

ल्या आब्ट्युरेतर छिद्रास वेढा घालून परस्परांशी, व आंतल्या सर्कमफ्लेक्स धमनीच्या शाखांशीं संयोग पावतात. ह्यांपासून मांडीच्या स्नायूंस व खुब्यास शाखा जातात. पेल्विस मध्यें असतां हिजपासून स्नायूंस व मूत्राशयास शाखा जातात. आब्ट्यूरेतर धमनी कधींकधीं एपिग्यास्त्रिक् धमनी पासून व कधींकधीं बाहेरील इलियाक पासून निघते. एपिग्यास्त्रिक् पासून निघाली असतां, ही आब्ट्यूरेतर छिद्राकडे नीट खालीं उतरते, व सामान्यतः फेमरल् रिंगच्या बाहेरल्या आंगास असते, अशा प्रसंगीं मांडीचा अंतर्गळ बरा करण्यास शस्त्र उपाय केला असतां ही तुटणार नाहीं. परंतु कधींकधीं ही शिंबर्नतच्या लिगमेंतच्या मोकळ्या कांठानें आंत वळून अंतर्गळाच्या वेष्टनाच्या (स्याकच्या) मानेस वेढा घालते; असें झाल्यास शस्त्रउपायांत ती निःसंशय तुटते. ८ आंतली प्यूदिक् धमनी आंतल्या इलियाक धमनीच्या शेवटील दोन शाखां पैकीं लहान होय. ही पेरिफार्मिस स्नायूवरून मोठ्या सेक्रोसायातिक छिद्राच्या खालच्या कांठाकडे खाली व बाहेर वळून, पेरिफार्मिस व काक्सिजियस ह्या स्नायूंच्या मधून बाहेर पडते, आणि इस्कियमच्या कंटकतुल्य भागा वरून धाकट्या सेक्रोसायातिक छिद्रातून पुनः पेल्विस मध्यें शिरते. नंतर ही इन्टरनल आब्ट्युरेतर स्नायू वरून इस्कियमच्या रेमसच्या आंतल्या आंगानें पुढें व वर जाऊन, पेरिनियमच्या खोल फाशियाचा मागला थर विंधून प्यूबिसच्या रेमसच्या आंतल्या कांठानें जाऊन, शेवटीं पेरिनियमच्या खोल फाशियाचा पुढला थर विंधितें, आणि शिश्नाच्या पाठीची व कार्पस क्यावर्नोजम ह्याची अशा शेवटच्या दोन शाखा निघाल्यावर संपते

शाखा. १ बाहेरच्या हेमरेदल आंत शिरून इस्कियोरेक्तल खांचेंतल्या. स्नायूंस व कातडयास पोषितात. २ उथळ पेरिनियल शाखा, वृषण व पेरिनियमचे स्नायु ह्यांस पोषिते. ३ आडवी पेरीनियल (ट्रान्सवर्सस पेरिनिऐ) आंत वळून त्याच नांवाच्या स्नायूस पोषिते. ४ बल्बची शाखा आंत जाऊन पुरीथ्राच्या बल्बास पोषिते. ५ शेवटच्या शाखा शिश्न व कार्पस क्यावर्नोजम, ह्यांस पोषितात. स्त्रियांमध्यें ह्या गर्भाशय , योनि, व उपस्थ, ह्यांस पोषितात.

सायातिक ही आंतल्या इलियाक धमनीच्या शाखां पैकीं मोठी धमनी

मोठ्या सेक्रोसायातिक छिद्रांतून पैरिफार्मिस स्नायूच्या खालून पेल्विसच्या बाहेर पडते; ग्लूतियसम्याक्सिमस स्नायूच्या आच्छादना खालीं सायातिक मज्जातंतु सहवर्तमान मोठा त्रोक्यांतर, व इस्क्रियमचा उंचवटा, ह्यांच्या मध्यें उतरते; आणि तिच्या शाखा मांडीच्या खुब्याच्या मागल्या बाजूच्या खोल स्नायूंस जातात. कांहीं लहान शाखा खुब्याच्या क्याप्स्युलर बंधनास ही जातात.

ग्लूतियल धमनी आंतल्या इलियाक धमनीच्या सर्व शाखांहून थोर आहे, व ही तिच्या मागल्या कांड्याचा चालू भाग आहे. ही मोठ्या सेक्रोसायातिक छिद्राच्या वरच्या भागाकडे खालीं जाऊन, पैरिफार्मिस स्नायूच्या कांठा वरून पेल्विसच्या बाहेर पडते, व ही विभागून हिज पासून दोन शाखा निघतात, त्या ग्लूतिऐ स्नायूंस पोषितात. पेल्विसमध्यें ही शेजारच्या स्नायूंस पोषिते. शेवटीं ही मांडीचा खुबा पोषून, बाहेरल्या सर्कंफ्लेक्स धमनीशीं अग्रसंयोग पावते.

इलियोलंबर धमनी सोअस स्नायूच्या खालीं इलियाक खांचेच्या वरल्या भागापर्यंत चढते; व हिजपासून इलियाक, व लंबर, ह्या शाखा निघतात; त्या पोट, इलियाक, व ग्लूतियल देशाचे स्नायु, व इलियम अस्थि, ह्यांस पोषून, ग्लूतियल धमनी व बाहेरच्या इलियाक धमनीच्या शाखा, ह्यांशीं अग्रसंयोग पावतात.

ल्यातरल सेक्रल ह्या प्रत्येक बाजूस दोन आहेत, पैकीं वरची पुढच्या सेक्रल छिद्रांतून सेक्रमच्या नळांत शिरून, त्यांतले भाग पोषून मागल्या सेक्रल छिद्रांतून बाहेर पडून, सेक्रमच्या मागले भाग पोषिते. खालची ल्यातरल सेक्रल धमनी सेक्रम व काक्सिक्स ह्यांच्या पुढच्या आंगावरून मागें जाते, व काक्सिक्सला आच्छादणाऱ्या भागांस हिच्या शाखा जातात.

बाहेरची इलियाक धमनी.

ही अधःशाखेस पोषणारी मुख्य धमनी, प्रौढावस्थेंत आंतल्या इलियाक धमनी पेक्षां मोठी असते, व सोअस स्नायूच्या आंतल्या कांठानें कामन इलियाक धमनीच्या दुभागण्याच्या स्थानापासून तिरकस खालीं व बाहेर पूपार्तच्या लिगमेंतपर्यंत जाते. एथें मांडींत शिरून फेमरल हें नांव पावते. नाभी

पासून इलियमचा पुढचावरचा कंटकतुल्य भाग व सिंफिसिस प्यूबिस ह्यांच्या मधोमध रेषा ओढली तर, ह्या धमनीची गति दाखविली जाईल.

संबंध— पुढें पेरितोनियम, इलियाक फाशिया, व आंतडीं आहेत; व आरंभीं हिजवरून कधीं कधीं मूत्रवाहिनी जाते, पूपार्तच्या लिंगमेंतजवळ जेनितोक्रूरल मज्जातंतूची शाखा व सर्कम्फ्लेक्स इलियैशीर वरून जाते, व कांहीं अंतर पावेतों स्पर्म्यातिक वाहिन्या हिजवर टेंकतात. वासदेफरन्स हिच्या आंतल्या आंगानें खालीं वळते. मागें बाहेरची इलियाक शीर आहे, ती फेमरल कमानी जवळ धमनीच्या आंतल्या आंगास येते, व डावी कडच्या धमनीच्या संपूर्ण भागास आंतल्या आंगास असते. बाहेरच्या आंगास धमनी सोअस स्नायूवर टेंकते, व त्या पासून इलियाक फाशियानें सोडविली आहे. पूपार्तच्या लिंगमेंतजवळ ती इलियाक स्नायूवर टेकते. आंत व पुढें तिला लिंफ्यातिक ग्ल्यांद व लिंफ्यातिक वाहिन्या ह्यांची मर्यादा आहे.

बाहेरील इलियाक धमनीच्या संबंधाचें कोष्टक.

पुढें.

पेरितानियम, आंतडीं, व इलियाक फाशिया.

पूपार्तच्या लिंगमेंत जवळ.
- स्पर्म्यातिक रक्तवाहिन्या.
- जेनितोक्रूरल मज्जातंतु.
- सर्कम्फ्लेक्स इलियै शीर.
- लिंफ्यातिक वाहिन्या व लिंफ्यातिक ग्ल्यांद.

बाहेर.		**आंत.**
सोअसम्याप्रस. इलियाक फाशिया.	बाहेरील इलियाक धमनी.	बाहेरील इलियाक शीर व व्यासदेफरन्स. (पूपार्तच्या लिंगमेंत जवळ)

मागें.

बाहेरील इलियाक शीर.

खालच्या व वरच्या शेवटांस मोठ्या रक्तवाहिन्यांचा संबंध असल्यामुळें, ते शेवट सोडून ही धमनी बाकीच्या कोणत्याही ठिकाणीं बद्ध करतां येते.

शाखा. स्नायु व ग्ल्यांद ह्यांस गेलेल्या कित्येक शाखाखेरीज, ह्या धमनी पासून आणखी दोन शाखा निघतात. १ एपिग्यास्त्रिक् धमनी वाहेरील इलियाक धमनीच्या पुढच्या आंगानें पूपार्तच्या लिगमेंतच्या वर निघून, प्रथम लिगमेंतकडे उतरते; मग पेरितोनियम, व त्रान्स्वर्सेलिस फाशिया, ह्यांच्या मधून रेक्तस स्नायूच्या वेष्टनापर्यंत तिरपी वर चढते. मग वेष्टनास विंधून-रेक्तस स्नायूच्या मागल्या आंगानें एन्सिफार्म कूर्चेपर्यंत जाऊन, आंतल्या म्यामरीच्या वरच्या एपिग्यास्त्रिक् शाखेशीं अग्रसंयोग पावते. वर चढतांनां ही धमनी इंग्विनल् नळाच्या मागें, पोटाच्या आंतील अंगठी सारख्या छिद्राच्या आंतल्या बाजूस, व फेमरल् नामक अंगठी सारख्या छिद्राच्या लागलींच वर असते; आणि पुरुषांत वासदेफरन्स, व स्त्रियांत रौंदालिगमेंत हे भाग हिज वरून मागल्या आंगानें जातात. ही पोटाचे स्नायु व कातडें ह्यांस पोषून इतर धमन्यांशीं संयोग पावते. २ सर्कंफ्लेक्स धमनी वरची जवळ निघून, पूपार्तच्या लिगमेंतच्या मागून इलियमच्या आंतल्या आंगानें त्रान्स्वर्सेलिस स्नायू पर्यंत जाऊन त्यास विंधून, तो व आंतला आबूलीक स्नायु ह्यांच्या मध्यें चालू होऊन मागें जाऊन ग्लूतियल, व इलियोलंबर, ह्या धमन्यांशीं संयोग पावते.

फेमरल धमनी.

ही धमनी बाहेरील इलियाक धमनीचा चालू भाग होय. ही इलियमचा पुढचावरचा कंटकतुल्य भाग, व सिंफिसिसप्यूबिस, ह्यांच्या मधोमध पुपार्तच्या लिगमेंत पासून मांडीच्या आंतल्या आंगानें आदक्तर म्यान्नस स्नायूमधल्या छिद्रापर्यंत उतरून, एथें मांडीच्या मधल्या व खालच्या तृतीयांशांच्या संयोगस्थानीं पाप्लितियल धमनी होते.. ही वर पूपार्तचें लिगमेंत, बाहेर सार्तोरियस, व आंत आदक्तर लांगस स्नायु, ह्या भागांनीं मर्यादिलेल्या त्रिकोणाकार स्थानांत असते, आणि त्या स्थानाच्या बुडापासून शेंडयापर्यंत लंब रेषा काढली तर, ती ह्या धमनीची मार्गदर्शक होते.

संबंध. फेमरल धमनी तिच्या शिरेसहवर्तमान एका बळकट वेष्टनांत गुंडाळली आहे. हें वेष्टन पूपार्तच्या लिगमेंतजवळ फाडून उघडें केलें अ-

सतां, धमनी वेष्टनाच्या बाहेरल्या भितीजवळ, व शीर आंतल्या भितीजवळ आहे, असें दिसेल; आणि शीर व वेष्टनाची आंतली भित, ह्यांच्या मध्यें व शिरेपासून फैब्रस खचेनें निराळें झालेलें असें एक त्रिकोणाकार स्थान आहे. ह्याला फेमरल अथवा क्रूरल नळ म्हटलें आहे, व ह्यांतूनच मांडींत आंतडें उतरतें. स्वाभाविक अवस्थेत, ह्या नळामध्यें एक लिंफ्यातिक् ग्ल्यांद असतो. फेमरल धमनी वर अनुक्रमें करून कातडें, उथळ व खोल फाशिया, ह्या भागांनीं आच्छादिली आहे. ह्या खेरीज हिच्या खालच्या भागास सार्तोरियस स्नायु, व वास्तसइन्तर्नस स्नायूपासून आदक्तर म्याग्रस ह्याला गेलेला बंद, ह्यांचें आच्छादन आहे. फेमरल शीर प्रथम आंतल्या आंगास असते, व धमनीच्या सपाटीवर असते, मग ती धमनीच्या मागल्या आंगावर टेंकते, व क्रमेंकरून बाहेरच्या आंगास जाते. धमनी व तिचें वेष्टन ह्यांच्या बाहेरल्या आंगास पुढचा क्रूरल मज्जातंतु असतो. धमनीचें खालचें आंग सोअस व इलायकस, पेक्तिनियस, आदक्तर लांगस, व आदक्तर म्याग्रस, ह्या स्नायूंवर अनुक्रमें करून टेंकत जातें.

फेमरल धमनीच्या संबंधाचें कोष्टक.

पुढें.

कातडें, उथळ व खोल फाशिया } मांडीच्या वरच्या तृतीयां-
सार्तोरियस स्नायु. } शांत.

वास्तस इन्तर्नस पासून आदक्तरलांगस व म्याग्रस ह्या स्नायूंस जाणारा अपान्यूरोसिसचा पडदा. } मांडीच्या मधल्या तृतीयांशांत.

जेनितो क्रूरल मज्जातंतूची क्रूरल शाखा.

बाहेर. **आंत.**

फेमरल शीर (खालीं). — फेमरल धमनी. — फेमरल शीर (वरतीं)
आंतला सफीनस-मज्जातंतु. — आदक्तर लांगस व सार्तोरियस स्नायु } खालीं

पुढचा क्रूरल मज्जातंतु.

मागें.

सोअस व इलायकस स्नायु.
पेक्तिनीयस.
आदक्तर लांगस.
आदक्तर म्याग्रस.
प्रोफंदा रक्तवाहिन्या.
फेमरल शीर. (मध्यें).

ही धमनी पूपार्तच्या लिगमेंतच्या खालीं चार इंचांवर बांधतात.

शाखा. सुपराफिशियल एपिग्यास्त्रिक् फेमरल हिच्या वरच्या भागा पासून निघून, एपिग्यास्त्रिक् देशाच्या कातडयावर वांटली जाते, आणि आंतली म्यामरी व खोल एपिग्यास्त्रिक् ह्या धमन्यांशीं संयोग पावते. २ उथळ व खोल बाहेरील प्युदिक् ह्या शाखा पोटाचें कातडें, शिश्न, व वृषण, आणि स्त्रियांमध्यें उपस्थाचे पार्श्व ह्यांस पोषितात. ३ उथळ सर्कंफ्लेक्स पूपार्तच्या लिगमेंतशीं समांतर जाते, व इलियमच्या शिखे जवळ तिजपासून शाखा निघतात, त्या कातडें, फाशिया, व इंग्विनल देशांतले ग्ल्यांद, ह्यांस पोषून इतर धमन्यांच्या शाखांशीं संयोग पावतात. ४ **प्रोफंदा फेमरिस** (खोल फेमरल धमनी) **ही सरासरी उथळ फेमरल धमनी एवढी असते.** ही फेमरल धमनीच्या मा-

उजवी फेमरल धमनी.

१ फेमरल धमनी.
२ फेमरल शीर.
३ सोफंदा.
४ बाहेरील सरकम् फ्लेक्स.
५ अन्यास्त मांसिका स्नायू.

गल्या व बाहेरल्या आंगापासून, पूपार्तच्या लिगमेंत पासून दोन इंच खालीं निघते. ही प्रथम फेमरल धमनीच्या बाहेरल्या बाजूस असते, नंतर ती धमनी व फेमरल शीर ह्यांच्या मागून, फीमरच्या आंतल्या आंगास येते, आणि मांडीच्या खालच्या तृतीयांशा जवळ ही लहान होऊन आदक्तर म्याग्नस स्नायूस विंधून, मांडीच्या मागल्या आंगास जे आकुंचक स्नायु आहेत, त्यांस वांटली जाते. एथें ही पाप्लितीयल व खालची परफोरेटिंग ह्या धमन्यांच्या शाखांशीं अग्रसंयोग पावते.

संबंध. मागें, इलायकस, आदक्तर ब्रीविस, व आदक्तर म्याग्नस, हे स्नायु असतात; आणि ह्यांवर ही धमनी अनुक्रमें करून टेकते; वरतीं फेमरल शीर व प्रोफंदा शीर, आणि खालीं आदक्तर लांगस स्नायु, ह्या भागांनीं ही फेमरल धमनी पामून सोडविली आहे, म्हणजे हे भाग हिच्या पुढें असतात; बाहेरल्या आंगास ही धमनी, वास्तस इन्तर्नस स्नायूनें फीमर पासून सोडविली आहे.

शाखा. १ बाहेरची सर्कंफ्लेक्स प्रोफंदाच्या बाहेरल्या आंगापासून निघून, सार्तोरियस व रेक्तस ह्या स्नायूंच्यां खालून, क्षितिजसमांतर बाहेर जाते, आणि हिजपासून चढत्या, उतरत्या, व अडव्या शाखा निघतात. चढत्या शाखा तेन्सरवेजायनी फेमरिस स्नायूच्या खालून, खुब्याच्या बाहेरल्या आंगास जातात, आणि ग्लूतियल व सर्कंफ्लेक्स इलियाक् ह्या धमन्यांशीं संयोग पावतात, अडव्या शाखा वास्तस इन्तर्नस स्नायू मधून मांडीच्या मागल्या आंगास जाऊन इतर शाखांशीं संयोग पावतात. उतरत्या शाखा वास्ते स्नायूं वरून गुडघ्याच्या बाहेरल्या आंगापर्यंत उतरून, पाप्लितीयल धमनीच्या वरल्या आर्तिक्युलर शाखांशीं संयोग पावतात, आणि बरील स्नायूंस वांटल्या जातात. २ आंतली सर्कंफ्लेक्स धमनी आंतल्या आंगून निघून पेक्तिनियस, व सोअस, ह्या स्नायूंच्या मधून फीमरला वेढा घालते; मग आब्त्यूरेतर एक्स्तर्नस स्नायूच्या तेंदनाजवळ आल्यावर, हिच्या दोन शाखा होतात. एक शाखा आदक्तर, ग्रेसिलिस, व आब्त्यूरेतर एक्स्तर्नस, ह्या स्नायूंस वांटली जाऊन आब्त्यूरेतर धमनीशीं संयोग पावते, ही चढती शाखा होय. दुसरी उतरती शाखा आदक्तर स्नायूस वाटली जाते. धमनीचा चालू भाग क्वाद्रेतस फेमरिस, व आदक्तर म्याग्नसचा वरचा कांठ, ह्यांच्या मधून मागें जाऊन, सायातिक्

एक्स्तर्नल सर्कंफ्लेक्स, व वरची परफोरेटिंग, ह्या धमन्यांशीं संयोग पावतो.

परफोरेटिंग धमन्या बहुधा तीन असतात, आणि ह्या प्रोफंदा पासून निघतात. पहिली अथवा वरची परफोरेटिंग शाखा पेक्तिनीयस व आदक्तर ब्रीविस ह्या स्नायूंच्या मधून जाऊन, आदक्तर म्याग्नस स्नायूस विंधून मागें जाते, आणि आदक्तर, बैसेप्स, व ग्लूतियस म्याक्सिमस, ह्या स्नायूंस वाटली जाते. सायाटिक, आंतली सर्कंफ्लेक्स, आणि मधली परफोरेटिंग, ह्या धमन्यांशीं संयोग पावते. मधली परफोरेटिंग शाखा वरचीच्या खालीं निघून आदक्तर म्याग्नस स्नायूस विंधून मागें जाते, आणि आकुंचक स्नायूंस वाटली जाते. ही इतर परफोरेटिंग शाखांशी संयोग पावते. खालची परफोरेटिंग शाखा आदक्तर ब्रीविस स्नायूच्या खालीं निघून, आदक्तर म्याग्नस स्नायूस विंधून मागें जाते. ही मांडीच्या आकुंचक स्नायूंस वाटली जाऊन, इतर परफोरेटिंग शाखांशीं संयोग पावते.

५ फेमरल हिच्या स्नायूंसंबंधी शाखा सातपासून आठ असतात, आणि ह्या मुख्यत्वें वास्तस इन्तर्नस व सार्तोरियस ह्यांस पोषितात. ६ अनास्तमातिका म्याग्ना ही फेमरल धमनी आदक्तर म्याग्नस ह्याच्या छिद्रांत शिरावयाच्या अधीं तिजपासून निघते, व तिजपासून दोन शाखा निघतात, त्यांपैकीं उथळ शाखा सार्तोरियस स्नायूच्या खालून चढून कातडयावर वांटली जाते, खोल शाखा खालीं जाऊन गुडघ्यास पोषिते, व वरची बाहेरील अर्तिक्युलर व पुढच्या तिबियलची रिकरंत शाखा ह्या धमन्यांशीं संयोग पावते. ही शाखा वास्तस इन्तर्नस स्नायूच्या द्रव्यांतून गुडघ्याच्या आंतल्या आंगास उतरते. हिजपासून एक शाखा गुडघ्याच्या पुढून जाऊन बाहेरील अर्तिक्युलरशीं संयोग पावते, तेणें करून एक कमान होते. मांडीचा खालचा तृतीयांश व जंघेचा वरचा पंचमांश, ह्यांचें मागलें आंग हें **पाप्लितियल् स्थान** होय. ह्याचा आकार चौकोण आहे, त्या चौकोणाची लांब कर्णरेषा पायाच्या उभ्या मध्यरेषेंत पडते. बाहेर संधीच्या वर बैसेप्स; व खालीं ग्यास्त्रोक्नीमियस ह्याचें बाहेरील डोकें, ह्या मर्यादा आहेत. आंत संधीच्या वर सेमीतेंदिनोसस, सेमीमेंब्रिनोसस, सार्तोरियस, व ग्र्याशिलिस, हे स्नायु; संधीच्या खालीं ग्यास्त्रोक्नीमियस ह्याचें आंतलें डोकें, ह्या मर्यादा होत; वर आंतल्या व बाहेरल्या हामू-

स्निंग स्नायूंची जुळणी; आणि खालीं ग्यास्त्रोकनीमियस स्नायूच्या दोहों डोक्यांचीं जुळणी, ह्या मर्यादा होत. ह्या स्थानांत पाप्लितियल रक्तवाहिन्या, सफीनस शीर, आंतला व बाहेरला पाप्लितियल व लहान सायातिक हे मज्जातंतु, असे भाग आहेत.

पाप्लितीयल धमनी.

पाप्लितीयल धमनी आदक्तर म्याग्रस स्नायूच्या छिद्रा जवळ, फेमरल धमनीच्या समाप्तिस्थानीं सुरू होऊन पाप्लितियल स्थाना मधून, पाप्लितियस स्नायूच्या खालच्या कांठा पर्यंत जाऊन, तिचे पुढली व मागली तिबियल धमनी असे दोन विभाग होतात.

संबंध. खालीं उतरतांनां ही प्रथम फीमरवर, नंतर गुडघ्याच्या मागील संधिबंधनावर, व शेवटीं पाप्लितियस स्नायूस आच्छादणाऱ्या फाशिया वर टेंकते. हिच्या उथळ आंगास वर सेमिमेंब्रिनोसस, व वसा ह्यांचा संबंध असून त्यांच्या योगानें ती खोल फाशिया पासून निराळी झाली आहे. खालच्या भागास ग्यास्त्रोकनीमियस, सोलियस, व प्लांतेरीस, ह्या स्नायूंचें आच्छादन आहे. बाहेरच्या आंगास पाप्लितियल शीर, हिच्या बाहेर व धमनी पेक्षां उथळ, पाप्लितियल मज्जातंतु आहेत; धमनीच्या शेवटच्या भागास शीर व मज्जातंतु हे भाग धमनी वरून जाऊन आंतल्या आंगास येतात. धमनीच्या दोहों बाजूस पाप्लितियल स्थान मर्यादणारे स्नायु असतात.

पाष्णितियल धमनीच्या संबंधाचें कोष्टक.

पुढें.

फीमर.

गुडघ्याचें मागचें बंधन.

पाष्णितीयस स्नायूंस आच्छादणारा फाशिया.

बाहेर. **आंत.**

पाष्णितीयल शीर. आंतला पाष्णितियल मज्जातंतु. } वर | पाष्णितीयल धमनी. | पाष्णितीयल शीर. आंतला पाष्णितीयल मज्जातंतु. } खालीं

बाहेरचा पाष्णितीयल मज्जातंतु. पाष्णितीयल स्थानाच्या बाहेरच्या मर्यादेस असणारे स्नायु.

पाष्णितियल स्थानाच्या आंतल्या मर्यादेस असणारे स्नायु.

मागें.

सेमिमेंब्रोनोसस स्नायु.

वसा.

ग्यास्त्रोक्नीमियस.

सोलियस.

प्लांतेरिस.

पाष्णितीयल शीर.

आंतला पाष्णितीयल मज्जातंतु.

उथळ व खोल फाशिया.

कातडें.

ह्या धमनीस जखम झाली तर, हिला वर अथवा खालीं हिच्या उथळ स्थानीं बांधतात.

शाखा. १ वरच्या अर्तिक्युलर धमन्या बाहेरली व आंतली अशा दोन आहेत, त्या त्याच कांदैल्स ह्यांनां वेढा घालून गुढघ्याच्या संधीच्या पुढल्या आंगास येतात, व एकमेकींशीं व फेमरल व पुढची तिबियल ह्या धमन्यांच्या शाखांशीं संयोग पावतात. २ अजिगास अर्तिक्युलर ही एकच आहे, व ही

गुडघा व जंघा यांच्या मागच्या अंगच्या धमन्या. उथळ आकुंचक स्नायु काढून टाकले आहेत.

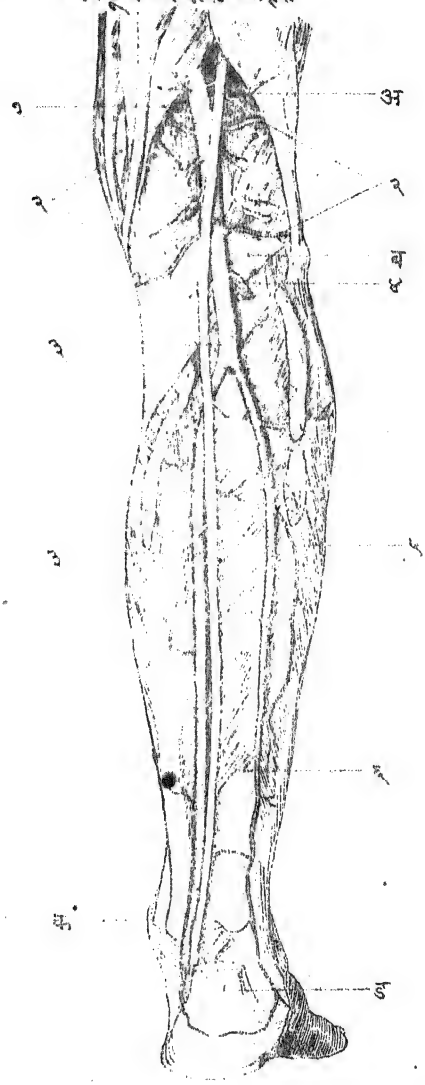

१ पाप्लिटियल् धमनी पाप्लिटियल् स्नायूंत शिरत आहे. २,२ आरतिक्युलर् धमन्या. ३,३, भागची तिबियल् धमनी. ४ पुढच्या तिबियल्-चा आरंभ. ५ पेरोनियल् धमनी. ६ पुटची पेरोनियल्. अ. पाप्लिटियल् मज्जातंतु. ब. पाप्लिटियस स्नायु. क. आंतला घोटा. ड. तेंदो आकिलिस्-चा शेष भाग.

गुडघ्याचें मागलें संधिबंधन विंधून संधींत जाऊन त्याच्या भागांस पोषिते. ३ खालच्या अर्तिक्युलर ह्या, आंतली व बाहेरली अशा दोन आहेत, व त्या तिबियाच्या डोक्या भोंवतीं आंतल्या व बाहेरल्या बाजूच्या संधिबंधना खालून वेढा घालून संधीच्या पुढच्या आंगास येतात, मग एकमेकींशीं, वरच्या अर्तिक्युलर धमनीशीं, व पुढच्या तिबियल धमनीच्या रिकरंत शाखेशीं संयोग पावून गुडघ्याच्या संधीस पोषितात. ४ सूरल शाखा स्नायूंस पोषितात.

पुढची तिबियल धमनी.

पुढची तिबियल धमनी तिबियेलिस पोस्तैकस स्नायूचीं दोन डोकीं, व अस्थींच्या मधल्या त्वचेच्या वरच्या भागावरचें छिद्र, ह्यांमधून पुढें जाऊन पुढच्या तिबियल देशांत येते, मग जंघेच्या पुढच्या आंगानें गुल्फसंधी पर्यंत खालीं उतरून, दार्सेलिस पीदिस धमनी होते.

संबंध. हिच्या मार्गांमध्यें ही धमनी अस्थींच्या मधील त्वचा, तिबियाचा खालचा भाग, व गुल्फ संधीचें पुढील बंधन, ह्या भागांवर टेकते. हिचा वरचा तृतीयांश भाग, तिबियेलिस अंतैकस व एक्स्तेन्सर लांगस दिजितोरम् ह्या स्नायूंच्या मध्यें आहे. ह्या खालीं ती तिबियेलिस अंतैकस, व एक्स्तेन्सर प्रोप्रियस पालिसिस, ह्या स्नायूंच्या मध्यें आहे; गुल्फ संधी पर्यंत पोहचण्याच्या पूर्वी ह्या शेवटील स्नायूचें तेंदन हिजवरून जातें, व ही त्या स्नायूच्या व एक्स्तेन्सर लांगस दिजितोरम् ह्याच्या आंतल्या तेंदनाच्या मध्यें असते. वीनी कामितेज ह्या शिरा हिज बरोबर असतात. पुढचा तिबियल मज्जातंतु वर हिच्या बाहेरल्या आंगास असतो, मध्यावर त्याचा हिच्या उथळ आंगाशीं संबंध असतो, व खालीं तो पुनः बाहेरच्या आंगास जातो.

पुढच्या तिबियल धमनीच्या संबंधाचें कोष्टक.

पुढें.

कातडें, उथळ व खोल फाशिया.
तिबियेलिस अंतैकस.
एक्स्तेन्सर लांगस दिजितोरम्.
एक्स्तेन्सर प्रोप्रियसपालिसिस.
पुढचा तिबियल मज्जातंतु.

बाहेर.		आंत.
पुढचा तिबियलमज्जातंतु. एक्स्तेन्सर लांगस दिजितोरम्. एक्स्तेन्सरप्रोप्रियसपालिसिस.	पुढची तिबियल धमनी.	तिबियेलिस अंतैकस. एक्स्तेन्सर प्रोप्रियस-पालिसिस.

मागें.

अस्थींच्या मधली त्वचा.
तिबिया.
गुल्फसंधीचें पुढचें बधंन.

ह्या धमनीस वरच्या अथवा खालच्या भागांत बांधतात.

शाखा— १ रिकरंत शाखा गुडघ्याच्या संधीच्या पुढच्या आंगास वर जाऊन त्यावर वांटली जाते, आणि पाप्लितियल धमनीच्या अर्तिक्युलर शाखांशीं संयोग पावते. २ स्नायू संबंधी शाखा पुढील तिबियल देशाच्या स्नायूंस पोषितात. ३ म्यालियोलर ह्या आंतली, व बाहेरली, अशा दोन शाखा आहेत. त्या गुल्फ संधीस पोषून आंतली व बाहेरली प्लांतर व पेरोनियल, ह्या धमन्यांशीं संयोग पावतात.

दार्सेलिस पीदिस धमनी.

ही पुढच्या तिबियलचा चालू भाग होय, ही गुल्फ संधीपासून पुढें पावलाच्या पाठीवरून तिबियाकडच्या बाजूनें अंगठ्याच्या मेतातार्सल अस्थीच्या बुडा पर्यंत जाते, व एथें तिजपासून दार्सेलिस हाल्युसिस, व कम्यूनिकेटिंग, ह्या दोन शाखा निघतात.

संबंध. ही आंत एक्स्तेन्सर प्रोप्रियसपालिसिस ह्याचें तेंदन, व बाहेर एक्स्तेन्सर लांगस दिजितोरम् ह्याचें आंतलें तेंदन, ह्यांच्या मध्यें असते; शेवटीं एक्स्तेन्सर ब्रीविस दिजितोरम् ह्याचें आंतलें तेंदन हिजवरून आडवें जातें, वीनीकाभितीज ह्या दोन शिरा हिच्या संगतीस असतात, आणि पुढच्या तिबियल मज्जातंतूचा चालू भाग हिच्या बाहेरल्या बाजूस असतो. ही धमनी अस्त्रागलस, स्केफैद, व आंतलें क्यूनियेफार्म, हीं अस्थि जुळविणाऱ्या बंधनावर टेकते, आणि कातडें व फाशिया ह्यांनीं आच्छादिली आहे.

दार्सेलिस पीदिस धमनीच्या संबंधाचें कोष्टक.

पुढें.

कातडें व फाशिया.

एक्स्तेन्सर ब्रीविस दिजितोरम् स्नायूचें आंतलें तेंदन.

बाहेर.

एक्स्तेन्सर लांगस दिजितोरम्.

पुढचा तिबियल मज्जातंतु.

दार्सेलिस पीदिस धमनी.

आंत

एक्स्तेन्सर प्रोप्रियसपालिसिस.

मागें.

अस्त्रागलस.

स्केफैद.

आंतलें क्यूनिऐफार्म.

ह्या अस्थींस जुळविणारीं बंधनें.

शाखा. १ तार्सिया ही तार्ससवर आडवी कमान करून त्याच्या अस्थींच्या संधींस पोषिते. २ मेतातार्सिया ही मेतातार्सल अस्थींच्या बुडावर कमान करून, पावलाची बाहेरील बाजू पोषून तार्सल व बाहेरील फ्लांतर ह्या धमन्यांशीं संयोग पावते; कमानीच्या गोलबाह्य आंगा पासून तीन इन्तरआसिऐ शाखा निघतात, त्या अस्थींच्या मधील बाहेरील तीन स्थानांतून जाऊन वोटांचीं लगतचीं आंगें पोषितात. ३ दार्सेलिस हाल्युसिस हिजपासून दोन शाखा निघतात, त्यापैकीं एक अंगठ्याचें आंतलें आंग पोषिते, व दुसरी विभागून दोन शाखा होतात, त्या अंगठा व दुसरें बोट ह्यांचीं लगतचीं आंगें

पोषितात. ४ कम्पूनिकेतिंग शाखा पहिल्या दार्सल इन्तर आसियस स्नायूच्या डोक्यांच्यामधून तळव्यांत शिरते, व बाहेरच्या प्लांतर धमनीशीं अग्रसंयोग पावून तळव्यांतली कमान पूर्ण करते.

मागली तिबियल धमनी.

ही पाप्लितियस स्नायूच्या खालच्या कांठा पासून, जंघेच्या तिबियाकड-च्या बाजूनें आसक्याल्सिस ह्याच्या गोलांतर आंगा पर्यंत, तिरपी खालीं उतर-ते; येथें आंतली व बाहेरली प्लांतर हे हिचे विभाग होतात.

संबंध- हिच्या मार्गांत ही प्रथम तिबियेलिसपोस्तैकस ह्यावर, मग फ्ले-क्सर लांगस दिजितोरम् ह्यावर, नंतर तिबियावर टेकते. वरचा भाग-ग्यास्त्रोक्नीमियस व सोलियस ह्या स्नायूंनीं आच्छादिला आहे. खालचा भाग उथळ असून, त्यास फाशियाचें मात्र आच्छादन आहे. वीनीकामितीज ह्या शिरा धमनीच्या संगतीस असतात. मागला तिबियल मज्जातंतु प्रथम आंत-ल्या बाजूस, व नंतर संपूर्ण भागांत बाहेरल्या बाजूस असतो.

मागच्या तिबियल धमनीच्या संबंधाचें कोष्टक.

पुढें.

तिबियेलिस पोस्तैकस.
फ्लेक्सर लांगस दिजितोरम्.
तिबिया.
गुल्फसंधि.

बाहेर.		**आंत.**
मागचा तिबियल-मज्जातंतु (खालच्या दोन तृतीयांशात).	मागची तिबियल धमनी.	मागचा तिबियल मज्जातंतु (वरच्या तृतीयांशास).

मागें.

ग्यास्त्रोक्नीमियस.
सोलियस.
फाशिया.
कातडें.

शाखा. १ पेरोनियल धमनी ही मागील तिबियल धमनीची अत्यंत मोठी शाखा होय. ही पाप्लितीयस स्नायूच्या खालच्या कांठा पासून एक इंच खालीं निघून, तिरपी फिब्युलाकडे जाते, व त्या अस्थीच्या आंतल्या काठानें जंघेच्या खालच्या तृतीयांश भागा पर्यंत खालीं उतरते. ह्या ठिकाणीं हेजपासून पुढची पेरोनियल शाखा निघते. हिचा चालू भाग बाहेरच्या म्यालियोलसकडे जाऊन स्नायूंस पोषून मागच्या तिबियल धमनीस संयोगी शाखा देतो. २ **पोषक धमनी** तिबियाच्या छिद्रांत शिरून त्याला पोषिते. ३ **स्नायुसंबंधी** शाखा सोलियस ह्याला, व जंघेच्या मागल्या आंगच्या दुसऱ्या खोल स्नायूंला पोषितात. ४ **क्यालकेनियन्** ह्या चार पांच शाखा पावलाच्या आंतल्या बाजूचे भाग पोषितात. ५ **आंतली प्लांतर धमनी** मागल्या तिबियल धमनीच्या दुभागा पासून आंतल्या मालियोलस जवळ निघते, व आब्दक्तर पालिसिस स्नायू खालून पावलाच्या आंतल्या कांठानें जाऊन त्यास व अंगठ्यास पोषिते. ६ **बाहेरील प्लांतर धमनी** आंतली पेक्षां मोठी आहे, व तिरपी बाहेर वळून तळव्याच्या स्नायूंच्या पहिल्या व दुसऱ्या थरांच्या मधून पांचव्या मेतातार्सल अस्थी पर्यंत जाते, मग क्षितिजाशीं समांतर आंत वळून स्नायूंच्या पहिल्या व दुसऱ्या थरांच्या मधून पहिल्या मेतातार्सल स्थानांत येते, व दार्सलिस पीदिस हिच्या कम्यूनिकेटिंग शाखेशीं अग्रसंयोग पावून तळव्याची कमान पूर्ण करते, ह्या कमानीचें गोलबाह्य आंग पुढें झुकलें आहे.

कमानीच्या शाखा. १ स्नायूं संबंधी शाखा तळव्यांतल्या स्नायूंस वांटल्या आहेत. २ दिजितल म्हणजे बोटांच्या शाखा चार आहेत. पहिली करंगळीच्या बाहेरच्या आंगास गेली आहे. बाकीच्या तीन बोटांच्या बेचकांत जातात, व तेथें विभागून त्यांच्या शाखा निघतात, त्या बाहेरची तीन बोटें व दुसऱ्या बोटाचें बाहेरील आंग ह्यांस पोषितात. प्रत्येक दिजितल शाखे पासून पुढची परफोरेटिंग शाखा निघून वर जाते, ती मेतातार्सिया धमनीच्या इन्तर आसियस शाखांशीं जुळते. ३ मागल्या परफोरेटिंग ह्या बाहेरील तीन दार्सल इन्तर आसिऐ स्नायूंच्या डोक्यांतून वर जाऊन मेतातार्सिया धमनीच्या कमानीशीं संयोग पावतात.

पल्मनरी धमनी.

ही धमनी काळसर किंवा अशुद्ध रक्त हृदयाच्या उजव्या बाजू पासून फुप्फुसामध्यें नेते. ही वाहिनी सुमारें दोन इंच लांब आहे. ही उजव्या वेंत्रिकल्च्या बुडाच्या डाव्या बाजू पासून चढत्या एयोर्ताच्या पुढें निघते. नंतर वर व मागें, आणि डावीकडे जाऊन उजवी व डावी पल्मनरी धमनी हे दोन विभाग होऊन ही संपते.

संबंध. हिचा बहुतेक भाग पेरिकार्दियम् ह्यामध्यें वेष्टिला आहे; मागें एयोर्ताच्या कमानीचा चढता भाग, व डाव्या आरिकल्चा अपेंदिक्स व कारोनरी धमनी हीं आहेत; आणि वर दक्तस आर्तेरियोजस हिचा रज्जु आहे.

१ उजवी पल्मनरी धमनी डावी पेक्षां किंचित् मोठी व लांब आहे, ही चढती एयोर्ता व वरची वीनाकेवा ह्यांच्या मागून आडवी बाहेर वळून, उजव्या फुप्फुसाच्या मुळाजवळ जाते, आणि तेथें विभागून तीन गड्यास तीन शाखा जाऊन ती संपते; हिच्या मार्गा मध्यें ही धमनी उजव्या ब्रांकसच्या पुढें व त्याशीं समांतर आहे.

२ डावी पल्मनरी धमनी उजवी पेक्षां लहान व अखूड आहे. ही उतरती एयोर्ता व डावी ब्रांकस ह्यां वरून आडवी डाव्या फुप्फुसाच्या मुळाकडे जाते, व तेथून दोन गड्यांस दोन शाखा जाऊन ती संपते.

शिरांविषयीं सामान्य वर्णन.

शिरा म्हणजे शरीराच्या निरनिराळ्या भागां पासून अशुद्ध अथवा काळसर रक्त हृदयास परत नेणाऱ्या वाहिन्या. **फुप्फुस संबंधी शिरा** ज्यां मध्यें आरक्त वर्ण रक्त असतें, ह्यामुळें त्या इतर शिरांहून वेगळ्या आहेत, त्या तें रक्त फुप्फुसां पासून हृदयाच्या डाव्या आरिकल मध्यें परत नेतात. ह्या शिरांनां पल्मनरी शिरा म्हणतात.

शरीरसंबंधी शिरा प्रत्येक भागाचें काळसर रक्त हृदयाच्या उजव्या आरिकलांत परत आणतात, ह्यांस सिस्तेमिक् शिरा म्हणतात.

पोर्तलशीर, शरीर संबंधी शिरांपैकीं आहे. ही पचन संबंधी अवयवांचें काळसर रक्त काळजांत परत नेते. मग तेथून तें काळजाच्या शिरांतून खालची वीनाकेवा नामक मोठी शीर आहे, तींत परत जातें.

शिरा आरंभीं अत्यंत सूक्ष्म असतात, व त्यांचीं जाळीं होतात. त्या केशाकार धमन्यांशीं संयोग पावतात. ह्या शरीराच्या बहुतेक भागांत सांपडतात, आणि ह्या एकत्र जमून त्यांचीं मोठालीं कांडीं होतात, तीं जसजशीं हृदाजवळ येताव तसतशीं जास्तीं मोठीं होतात. शिरांचे परस्परांशीं संयोग सर्व भागांत विपुल आहेत, आणि मस्तक व मान ह्या ठिकाणीं तर ते फारच विपुल आहेत. शिरांस तीन पडदे असतात, आंतला, एपिथिलियल त्वचेचा व स्थितिस्थापक; मधला मांसमय, व स्थितिस्थापक; आणि बाहेरचा अरियोलर फैब्रस त्वचेचा असतो. बहुतेक शिरांस आंतल्या आंगानें दोनदोन पडदे लागले असतात, ते शिरांस मदतिणारा पडदा दुमटल्यानें झाले असून गोलबाह्य कांटांनीं शिरांच्या आंतल्या आंगास बद्ध असतात. हे पडदे रक्त खालीं उलट उतरूं देत नाहींत, व शाखांच्या व मुख्यत्वें अधः शाखांच्या शिरांमध्यें ह्यांचा भरणा फार असतो. अत्यंत लहान शिरा तशाच वीनाकेवा, पोर्टल व तिच्या शाखा, काळीज, मूत्रपिंड, गर्भाशय, व अंडाशय, ह्यांच्या शिरांमध्यें पडदे मुळींच नसतात. ह्या पडद्यास **वाल्व** म्हणतात.

धमन्यां प्रमाणेंच शिरांसही, वेजा,वेसोरम् नामक पोषक वाहिन्यांचा पुरवा असतो.

शिरांचे तीन वर्ग करतां येतात. १ डोकें, मान, ऊर्ध्व शाखा, आणि पिंजर, ह्या भागांच्या शिरा, ह्या वरच्या वीनाकेवा मध्यें संपतात. २ अधःशाखा, पेल्विस, आणि पोट, ह्यांच्या शिरा, ह्या खालच्या वीनाकेवा मध्यें संपतात. ३ हृदाच्या शिरा, ह्या प्रायश उजव्या आरिकलांत संपतात.

डोक्याच्या व मानेच्या शिरा.

ह्यांचे तीन वर्ग करतां येतात. १ डोक्याच्या बाहेरल्या आंगच्या शिरा २ मानेच्या शिरा. ३ दिंडोरीच्या व करटीच्या आंतल्या शिरा.

मस्तकाच्या बाहेरील आंगच्या शिरा फेशियल, तेंपरल्, आंतली म्याक्सिलरी, तेंपरोम्याक्सिलरी, मागली आरिक्युलर, आणि आक्सिपिटल ह्या आहेत; व ह्या त्याच नांवांच्या धमन्यांचा मार्ग धरून डोक्याच्या बाहेरील भागांपासून रक्त परत आणतात.

तेंपरल् व आंतली म्याक्सिलरी ह्या जुळून तेंपरोम्याक्सिलरी हें एकच कांडें होतें. तें खालच्या दाभाडाची रेमस व स्तर्नोम्यास्तैद स्नायु ह्यांच्या मध्यें उतरून, परातिद ग्ल्यांदच्या रचनेंत शिरतें, आणि तेथें दोन शाखा निघतात, त्यांतली एक फेशीयलशीं जुळून आंतल्या जुग्युलर शिरेस मिळते. दुसरी मागल्या आरिक्युलर शिरेशीं मिळून बाहेरच्या जुग्युलर शिरेशीं सलग्न होते. आक्सिपितल शीर आंतल्या जुग्युलर शिरेंत संपते.

मानेच्या शिरा.

ह्या शिरा डोकें व मुख ह्या भागां पासून रक्त परत आणतात. ह्यांचीं नांवें,—

बाहेरली जुग्युलर. **पुढली जुग्युलर.**

मागली बाहेरली जुग्युलर **आंतली जुग्युलर.**

वर्तिब्रल.

बाहेरली जुग्युलर ही तेंपरोम्याक्सिलरीचा चालू भाग, परातिद ग्ल्यांदजवळ सुरू होऊन, स्तर्नोम्यास्तैद स्नायू वरून त्याच्या बाहेरल्या कांठाशीं समांतर जाऊन, आंतल्या जुग्युलर शिरेच्या बाहेरच्या बाजूस सब्क्लेवियन शिरेंत संपते. हिला दोन पडदे आहेत. हिला आक्सिपितल् मागली बाहेरली जुग्युलर, सुप्रास्क्याप्युलर, आणि त्रान्स्वर्ससर्वैकल, ह्या शिरा मिळतात.

पुढली जुग्युलर मानेच्या पुढल्या भागांतलें रक्त आणून सब्क्लेवियन शिरेंत सोडते.

आंतली जुग्युलर मस्तकाच्या बुडा पाशीं जुग्युलर छिद्रा जवळ आरंभ पावते, व ती ल्यातरल व पित्रोजल सैनसांच्या संयोगानें झाली आहे. प्रथम ही आंतल्या करातिद धमनीच्या बाहेरल्या आंगानें नंतर कामनकरातिद धमनीच्या बाहेरल्या आंगानें मानेच्या मुळा पर्यंत उतरते, व सब्क्लेवियन हिशीं जुळून इन्नाभिनेत शीर पूर्ण होते.

शाखा. फेशियल, लिंग्वल, फ्यारिंजियल, थैरैद, आणि आक्सिपितल, ह्या शिरा तीस येऊन मिळतात.

दिष्ठोईच्या म्हणजे करटीच्या अस्थींच्या दोहों पडद्यांच्या मधल्या शिरा,—करटीच्या अस्थींच्या दिष्ठोईस खाचण्या पडून कित्येक नागमोड नळ झाले

आहेत, त्यांत मोठ्या शिरांचा समावेश होतो. ह्या शिरा करटीच्या आंत मेनिन्जियल शिरांशीं, व दूरामेतरच्या सैनसांशीं संयोग पावतात, आणि बाहेर करटीस आच्छादणाऱ्या भागांच्या शिरांशीं संयोग पावतात.

मेंदूच्या शिरा, सेरिब्रल् वेन्स.

मेंदूच्या निरनिराळ्या शिरा त्या त्या नांवांच्या धमन्यां बरोबर जात नाहींत, आणि त्यांच्या पडद्यांत मांसयुक्त अथवा स्नायुयुक्त त्वचा नसल्यामुळें ते पातळ आहेत. ह्या दोन गोष्टी त्यांजविषयीं विशेष आहेत. ह्यांमध्यें **वाल्व** म्हणजे रोधक पडदे नाहींत. ह्यांचे दोन विभाग आहेत, उथळ अथवा मेंदूच्या पृष्ठ भागावर असणाऱ्या शिरा, आणि खोल अथवा आंत असणाऱ्या शिरा. ह्या शिरा दूरामेतरच्या सैनसांस मिळतात.

दूरामेतरची सैनसेस.

दूरामेतरची सैनसेस हीं दूरामेतर पडद्याच्या द्विभागानें घटित आहेत, ह्यांचा बाहेरील पडदा दूरामेतरनें व आंतला पडदा शिरांचें आंतलें आंग मढविणाऱ्या सीरस त्वचेनें असे झाले आहेत. हीं सैनसेस बारा आहेत, व ह्यांस सेरीब्रल व आफ्थ्याल्मिक् शिरा मिळतात. ह्या बारा सैनसेस पैकीं सहा मस्तकाच्या वरच्या व मागच्या भागांत, आणि सहा मस्तकाच्या बुडाशीं अशीं लागलीं आहेत. पहिलीं सहा,— १ **वरचें लांजित्यूदिनल सैनस** हें फ्याल्क्स सेरीब्रेच्या मोकळ्या काठांत असतें. हें त्रिकोणाकार असून क्रिस्ताग्यालै पासून मस्तकाच्या घुमटांतील खंचणींतून आक्सिपितल अस्थीच्या आंतल्या आंगा पर्यंत जाऊन, दोहों ल्यातरल सैनससशीं सलग्न होतें. ह्या संयोगस्थानास **तार्क्युलरहिराफिलै** म्हणतात. हें सैनस पुढें अरुंद व मागें रुंद आहे. २ **खालचें लांजित्यूदिनलसैनस** फ्याल्क्स सेरीब्रेच्या मोकळ्या कांठाच्या मागल्या भागांत असतें, हें वर्तुळाकार असून स्त्रेतसैनस मध्यें संपतें. ३ **स्त्रेतसैनस** हें त्रिकोणाकार आहे. हें खालीं व मागें जाऊन तार्क्युलर हिराफिलै मध्यें संपतें. ४ **ल्यातरल् सैनसेस** दोन असून मोठीं आहेत, हीं तिंतोरियम् सेरिबेलैच्या बद्ध कांठांत असतात. हीं तार्क्युलर हिराफिलै पासून निघून प्रथम क्षितिजसमांतर बाहेर जातात, नं-

तर खालीं व आंत वळून जुग्युलर छिद्रांत संपतात. ५ **आक्सिपितल सैनसेस** दोन असतात. हीं फ्याल्क्त सेरिबेलैच्या बद्ध कांठांत असतात, आणि तार्क्युलर हिराफिलै मध्यें संपतात.

मस्तकाच्या बुडाशीं हीं सहा सैनसेस आहेत,— १ **क्यावर्नस सैनसेस** हीं सेलातर्सिकाच्या प्रत्येक बाजूस एक अशीं दोन असतात. हीं स्फिनैदल् चिरेपासून आरंभ पावून पित्रोजल सैनस मध्यें संपतात. ह्यांत आफ्थ्याल्मिक् शीर सुटते. २ **सर्क्युलर सैनस** हें पित्युतरी बादीस वेष्टितें, व क्यावर्नस सैनसेसशीं ह्याचा संयोग होतो. ३ **वरचें पित्रोजल सैनस** पीत्रस भागाच्या वरच्या कांठानें जातें, ह्याच्यानें क्यावर्नस व ल्यातरल सैनसें जुळतात. ४ **खालचें पित्रोजल सैनस** पीत्रस भागाच्या खालच्या कांठानें क्यावर्नस पासून ल्यातरल सैनस पर्यंत पोहचतें. ५ **त्रान्तवर्स सैनस** हें ब्याजिलर भागाच्या वरच्या आंगाच्या पुढच्या बाजूस अडवें बसलेलें असतें. ह्याच्यानें क्यावर्नस सैनसेस जुळतात.

ऊर्ध्व शाखेच्या शिरा.

हात व प्रकोष्ठ ह्यांपासून परत रक्त आणणाऱ्या शिरा आंत अल्नर, बाहेर रेदियल, व मध्यें मीदियन, ह्या आहेत. कोपराच्या बांकाजवळ मीदियन विभागली जाऊन तिची एक शाखा आंतल्या आंगास जाते, ती अल्नर शिरेचा चालू भाग जी बजेलिक शीर तिशीं जुळते. दुसरी बाहेर जाऊन रेदियल शिरेचा चालू भाग जी किफ्यालिक शीर तिशीं जुळते. पहिली अथवा **मीदियन बजेलिक शीर** रक्त काढण्यासाठीं बहुत करून तोडतात. ही ब्रेकियल धमनीवरून आडवी जाते, व तिजपासून खोल फाशियानें मात्र निराळी झाली आहे, म्हणून ही शीर तोडण्याच्या स्थानाविषयीं जपणें अवश्य आहे; नाहींतर तिच्या लगत खोल असणारी धमनी तुटेल.

दंडामध्यें **बजेलिक** व **किफ्यालिक** ह्या शिरा सांपडतात; पहिली ब्रेकियल धमनी सहवर्तमान जाते, व खोल फाशिया विंधून धमनीच्या वीनीका मितीज नामक शिरांत मिळते; दुसरी बाहेरच्या आंगानें पेक्तोरेलिस मेजर व देल्तैद ह्या स्नायूंच्या मधून जाऊन आक्सिलरी धमनी मध्यें संपते.

ऊर्ध्व शाखेच्या खोल शिरा धमन्यांच्या मार्गानें जाऊन, त्यांच्या संगवी-

ऊर्ध्वशाखेच्या उथळ शिरा.

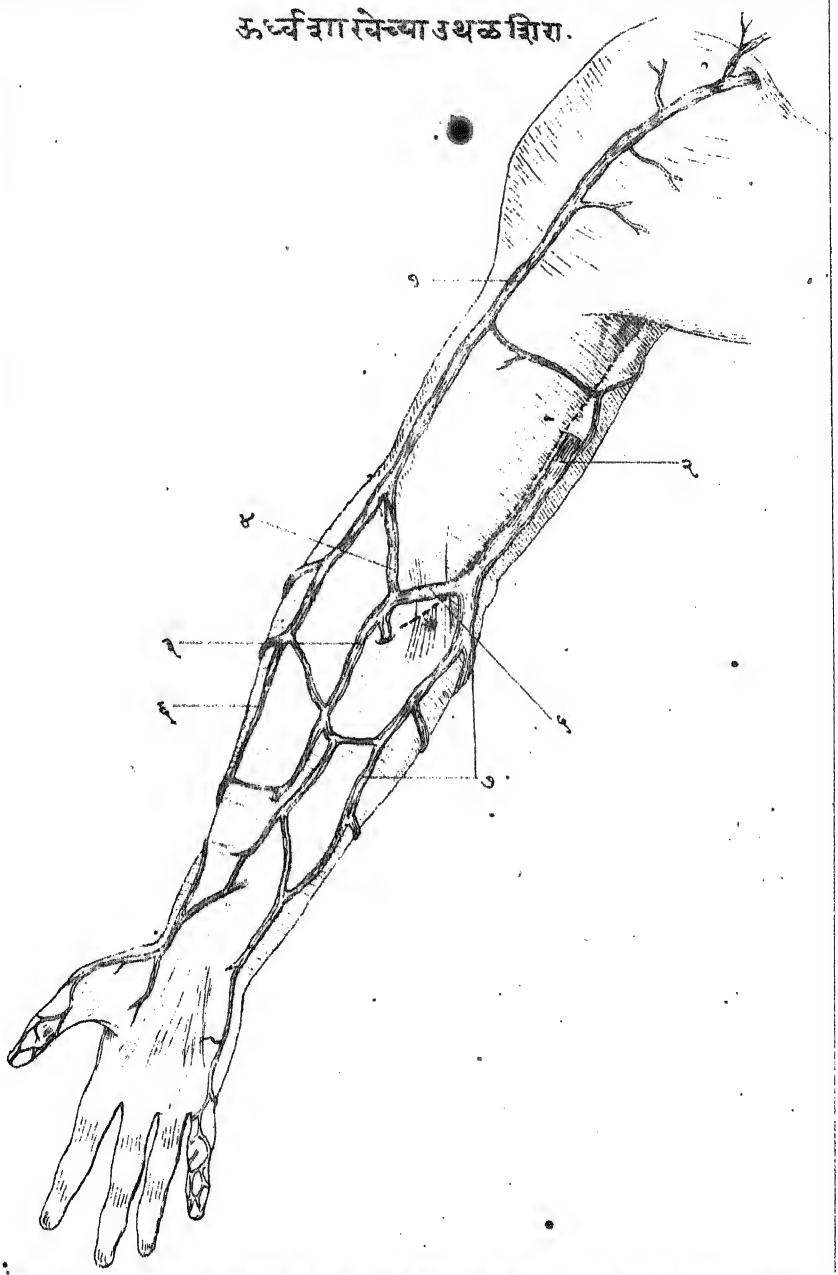

१ किफ्यालिक् शीर. २ बजेलिक्. ३ मीदियन. ४ मीदियन किफ्यालिक्. ५ मीदियन बजेलिक्. * बैसिपितल् फाशिया, हाच्या शिरेस ब्रेकियल् धमनी पासून सोडवितो. ६ रेदियल् शीर. ७ दोन अलग नर शिरा, दंडाच्या आंतल्या आंगास जीबिंदूंची रेषा आहे, तिच्या योगानें ब्रेकियल् धमनीचा मार्ग दर्शविला आहे.

च्या शिरा म्हणजे वीनीकामितीज होतात. हा प्रकार ब्रेकियल धमनीच्या आरंभापर्यंत असाच राहतो, व एथें तिच्या वीनीकामितीज जुळून एक कांडें होतें, तें आक्सिलरी शिरेस मिळतें.

आक्सिलरी शीर बजेलिक शिरेच्या चालू भागानें होऊन, आक्सिलरी धमनीच्या संगतीनें जाते, आणि सब्क्लेवियन धमनी जवळ हिची सब्क्लेवियन शीर होते. आक्सिलरी शीर धमनीच्या आंतल्या आंगास असते.

सब्क्लेवियन शिरेस मानेच्या शिरा मिळतात, व शेवटीं आंतल्या जुग्युलर शिरेशीं तिचा संयोग होऊन इन्नामिनेत शीर पूर्ण होते. सब्क्लेवियन शीर धमनीच्या पुढें व खालीं असते.

उजव्या इन्नामिनेत शिरेला आरंभीं **उजवा लिंप्यातिकदक्त** मिळतो. आंतली म्यामरी, खालची थैरैदै, व इन्तर कास्तल, ह्या ही शिरा हिला मिळतात. ही उजव्या स्तर्नोक्लयाविक्युलर संधीच्या मागल्या आंगानें नीट खालीं उतरून, डाव्या इन्नामिनेत शिरेशीं जुळते. उजवी इन्नामिनेत शीर सुमारें दीड इंच लांब असते, व धमनीच्या उजव्या बाजूस असते.

डावी इन्नामिनेत, शीर उजवी पेक्षां मोठी व लांब आहे. ही डावी सब्क्लेवियन, व करातिद, आणि इन्नामिनेत, ह्या धमन्यांच्या पुढून डावीकडून उजवीकडे आडवी आंत वळते. हिला आरंभीं थोऱ्यासिकदक्त मिळतो, व डावीच्या वर्णनांत सांगितलेल्या शिरा ही उजव्या बाजूकडून येऊन मिळतात. ही शीर सुमारें तीन इंच लांब असते.

वरची वीनाकेवा.

ही मोठी शीर दोहों इन्नामिनेत शिरांच्या संयोगानें झाली आहे, व ही सुमारें तीन इंच लांब आहे. ही शरीराच्या वरल्या अर्धभागाचें रक्त हृदास नेऊन पोहचविते. ही पहिल्या फासळीच्या कुर्चेच्या किंचित् खालीं निघून नीट खालीं उतरते, आणि पेरिकार्दियमूमध्यें शिरून उजव्या आरिकलच्या वरच्य भागांत संपते.

संबंध. पुढें थैमसग्ल्यांद व पिंजराचा फाशिया; मागें त्रकिया; उजव्या बाजूस फ्रेनिकमज्जातंतु, व उजवें फुप्फूस; आणि डावीकडे एयोर्ताची कमान; असे

आहेत. हिला अजिगास मेजर शीर व पेरिकार्दियम् आणि मीदियस्तैनम ह्या भागांच्या लहान शिरा मिळतात, आणि हिला **वाल्व** नाहींत.

अजिगास शिरा.

ह्या शिरा वरची व खालची वीनाकेवा ह्यांस परस्परांशीं जुळवून जेथें त्या नाहींत तेथें त्यांच्या जागीं असतात. उजवी अथवा **मोठी अजिगास शीर** ही उजवी लंबर, अथवा रीनल, अथवा कमरेच्या दुसऱ्या मणक्याजवळ खालची वीनाकेवा, हिजपासून निघून दैफ्रम मधल्या एयोर्ताच्या छिद्रांतून पिंजरांत शिरते. मग थोड्यासिकदक्त ह्याजबरोबर कण्याच्या आंगानें पाठीच्या तिसऱ्या मणक्यापर्यंत चढते, नंतर उजव्या फुप्फुसाच्या मूळीवरून कमानीप्रमाणें उतरून वरच्या वीनाकेवांत संपते. इन्तर्कास्तल्, इसाफजियल्, पेरिकार्दिया कू, वर्तिब्रल्, ब्रांकियल्, आणि लहान अजिगास, ह्या शिरा हिजमध्यें संपतात. **डावी अजिगास**, ही रीनल अथवा लंबर शिरेपासून सुरू होते, व दैफ्रममधून चढून उजव्या अजिगास शिरेंत संपते.

कण्याच्या शिरा.

कण्याच्या रज्जूच्या शिरा मस्तकांतील सैनसांशीं संयोग पावतात. रज्जु वेष्टिणाच्या पडद्यांच्या व कण्याच्या शिरा, वरच्या अथवा खालच्या वीनाकेवास मिळणाऱ्या शिरांशीं संयोग पावतात.

अधःशाखेच्या शिरा.

अधःशाखेच्या शिरांचेही ऊर्ध्व शाखेतल्या शिरां प्रमाणेंच उथळ, व खोल, असे दोन वर्ग केले आहेत. खोल शिरा धमन्यांच्या संगतीनें जाऊन, त्यांच्या वीनीकामितीज होतात. दोन्ही हे वर्गांतल्या शिरांस आंतून पडदे असतात, व त्यांची संख्या खोल वर्गांत अधिक असते.

आंतली अथवा **लांब सफीनस**, आणि बाहेरची अथवा **अखूड सफीनस**, ह्या अधःशाखेच्या मुख्य उथळ शिरा होत.

आंतली सफीनस पावलांच्या आंतल्या व पाठीकडच्या बाजू पासून निघून, जंघेच्या व मांडीच्या आंतल्या आंगानें फाशियालेतामधल्या **सफीनस** छिद्रा पर्यंत चढून, त्यामधून फेमरल शिरेंत संपते.

बाहेरची सफीनस पावलाच्या बाहेरच्या व पाठीकडच्या बाजूपासून निघून, प्रथम जंघेच्या बाहेरच्या आंगानें, आणि नंतर मागच्या आंगानें, पाष्णितियल देशापर्यंत चढून पाष्णितियल शिरेंत संपते.

अधःशाखेच्या खोल शिरा पाष्णितियल धमनी पर्यंत धमन्यांच्या वीनीकामितीज म्हणजे संगतीच्या शिरा होतात. पाष्णितियल धमनीजवळ पुढल्या व मागल्या तिबियल हिच्या वीनीकामितीज जुळून पाष्णितियल शीर होते. ही शीर खालीं धमनीच्या आंतल्या आंगास असते, नंतर तिजवरून बाहेरच्या आंगास जाते. हिला बाहेरची सफीनस व दुसऱ्या शिरा जुळतात.

पाष्णितियल हिची फेमरल शीर होते; फेमरल, बाहेरची इलियाक शीर होते, आणि ही आंतल्या इलियाक (जी आंतल्या इलियाक धमनीच्या शाखांनीं पोषिलेल्या भागां पासून रक्त परत आणणाऱ्या शिरांच्या संयोगानें झाली आहे) शिरेशीं जुळून कामन इलियाक शीर होते. खालची वीनाकेवा ही डावी व उजवी ह्या दोन कामन इलियाक शिरांच्या संयोगानें होते. ह्या शिरांस कित्येक लहान शिरा जुळतात.

खालची वीनाकेवा.

ही दैफ्रमच्या खालीं असणाऱ्या सर्व भागां पासून रक्त हृदास परत नेते. ही कमरेच्या चवथ्या व पांचव्या मणक्यांच्या मधील पदार्था पासून, कण्याच्या पुढल्या आंगानें काळजाच्या खालच्या आंगा पर्यंत चढते, व त्याच्या मागल्या वांठा वरच्या खांचणींतून जाते. नंतर दैफ्रमला विंधून, ही पेरीकार्दियम् मध्यें शिरते, आणि उजव्या आरिकलच्या मागल्या भागांत संपते. हिच्या शेवटास **युस्तेकियनवाल्व** म्हणून एक पडदा आहे, तो गर्भावस्थेंत फार मोठा असतो.

संबंध. पुढें, खालूनवर, मेजेंतरी, दूओदीनमचा आडवा भाग, प्यांक्रीज, पोर्तल शीर, आणि काळजाचा मागचाकांठ; मागें पाठीचा कणा; डावीकडे एयोर्ता, ह्याप्रमाणें आहेत. मार्गामध्यें हिला, लंबर, उजवी स्पर्म्यातिक, रीनल, सुप्रारीनल, फ्रेनिक, आणि हिप्यातिक, ह्या शिरा येऊन मिळतात.

पोर्तलशिरेची व्यवस्था. पोर्तल् सिस्तम.

पचन संबंधी अवयवांपासून परत आलेलें रक्त, पोर्तलशीर काळजांत नेते; येथून त्यास हिप्पातिक शीर खालच्या वीनाकेवांत नेते. वरची मेजेंतेरिक्, खालची मेजेंतेरिक, स्प्लेनिक्, व ग्यास्त्रिक्, ह्या शिरांची पोर्तल् व्यवस्था होते. खालची मेजेंतेरिक, स्प्लेनिक् शिरेस मिळते; स्प्लेनिक्, वरच्या मेजेंतेरिक् शिरेशीं जुळून पोर्तल शीर होते. ग्यास्त्रिक् शीर पोर्तल् शिरेशीं जुळते. ह्या शिरा त्याच नावांच्या इंद्रियां पासून रक्त परत आणतात.

पोर्तल्शीर प्यांक्रीज ह्याच्या मोठ्या शेंड्याच्या वरल्या कांठा मार्गे, वर सांगितलेल्या दोन शिरांच्या संयोगानें होते; धाकट्या ओमेंतमच्या उजव्या कांठांतून काळजाच्या खालच्या आंगा पर्यंत जाते; काळजाच्या आडव्या चिरेंत शिरते, व एथें किंचित् मोठी होऊन तिजपासून दोन शाखा निघतात. त्यां पैकीं उजवी मोठी व अखूड आहे. त्या शाखा हिप्पातिक धमनी व हिप्पातिक दक्त (पित्तवाहिनी) ह्यांच्या शांखांच्या संगतीनें काळजाच्या रचनेंत वांटल्या जातात. पोर्तल् शीर सुमारें चार इंच लांब आहे; धाकट्या ओमेंतममध्यें असतां, ही हिप्पातिकदक्त व हिप्पातिक धमनी ह्यांच्या मागें व मध्यें असते; आणि दक्त उजवीकडे आणि धमनी डावीकडे, असें असतात. हिला सिस्तिक शीर मिळते.

हृदाच्या शिरा. कार्दियाक् वेन्स.

ह्या हृदाच्या धमन्यांसहवर्तमान जात नाहींत; ह्यांपैकीं सर्वांत मोठी, **मोठी कार्दियाक शीर** आहे. ती एका मोठ्या छिद्रांतून उजव्या आरिकलांत संपते. ह्या छिद्रास दोन वाल्व असतात. ह्या शिरेस हृदाचें रक्त परत आणणाऱ्या शिरा मिळतात.

फुप्फुसांच्या शिरा. पल्मनरी वेन्स.

ह्या फुप्फुसांपासून आरक्त वर्ण रक्त हृदाच्या डाव्या आरिकलास नेतात. ह्या प्रत्येक फुप्फुसास दोन ह्या प्रमाणें एकंदर चार आहेत. १ इतर शिरा जसें काळसर रक्त नेतात, तसें ह्या आरक्त वर्ण रक्त नेतात. २ ह्यांस वाल्व नाहींत. फुप्फुसाचीं सेल्स म्हणजे आशय ह्यांजवर ह्या शिरांच्या केशा-

कार वाहिन्यांचीं जाळीं असतात, व पर्थे ह्यांचा आरंभ होतो, ह्या पल्मनरी धमनीच्या शाखांशीं सलग्न होतात, आणि एकत्र जुळून प्रत्येक लाब्युला साठीं म्हणजे फुप्फुसाच्या गडग्यासाठीं ह्यांचें एक कांडें होतें.

शोषक वाहिन्यांविषयीं. लिंफ्यातिक्स.

ह्या सूक्ष्म व पारदर्शक वाहिन्यास, त्यांच्या आंतील पातळ पदार्थांच्या स्वरूपा वरून (लिंफा म्हणजे उदक) लिंफ्यातिक म्हणजे उदकवाहिन्या हें नांव पडलें आहे. शरीरांत परकीय पदार्थांचें शोषण करून त्यांस आमिसरणांत नेण्याच्या गुणा मूळें, ह्यांस अब्साबेंत्स म्हणजे शोषकवाहिन्या ही म्हणतात. शोषक वाहिन्यांच्या व्यवस्थेंत लिंफ्यातिक्स अथवा शोषकवाहिन्या, आणि ज्यां मधून त्या जातात ते लिंफ्यातिक ग्ल्यांद असे दोन भाग आहेत. लहान आतड्याच्या शोषकवाहिन्या इतर शोषकवाहिन्यां सारख्याच आहेत, इतकेंच कीं पचन काळीं ह्या दुधा सारखा पातळ पदार्थ ज्यास धातुप असें नांव दिलें आहे तो नेतात, व तो थोऱ्यासिकदक्त मधून रक्तांत पोहचवितात.

शोषकवाहिन्या उथळ व खोल अशा आहेत. त्या लिंफ्यातिक ग्ल्यांद मधून जातात, आणि त्यांस आंत पडदे (वाल्व) आहेत, ते जोडीनें दोनदोन असे लागले असतात, ते शिरांतील पडद्यां पेक्षां अधिक आहेत. उथळ वाहिन्या लगत कातड्या खालीं असतात, आणि त्या खोल वाहिन्यांशीं जुळण्या साठीं खोल फाशियास विंधितात. शरीराच्या आंतील भागांत त्या निरनिराळ्या इंद्रियांस मढविणाऱ्या म्यूकसत्वचे खालीं अथवा सीरसत्वचे खालीं असतात. खोल शोषकवाहिन्या रक्तवाहिन्यांच्या मार्गानें जातात. कोणत्याही भागाच्या शोषक वाहिन्या शिरा पेक्षां लहान, परंतु अधिक असतात, व त्यांचीं आरंभीं जाळीं होतात.

शोषकवाहिन्यांस रक्तवाहिन्यां प्रमाणेंच तीन पडदे असतात. आंतला एपिथिलियलत्वचेचा व लवचीक, मधला स्नायुयुक्त व लवचीक, आणि बाहेरचा अरियोलरफैब्रस त्वचेचा आहे. ह्या वाहिन्यांस पोषक वाहिन्यांचा पुरावा आहे, परंतु मज्जातंतु नाहींत.

लिंफ्यातिक ग्ल्यांद फुप्फुस संबंधी आहेत ते काळसर असतात. तेवढे सो-

डून बाकी सर्व तांबूसधूसर वर्ण आहेत. ह्याचें आकारमान जोंधळ्याच्या दाण्या पासून बदामा पर्यंत असतें. हे डोक्याचे बाहेरील भाग, मान, आणि संधींच्या आसमंतातची जागा, ह्या ठिकाणीं असतात. पोटांत मेजेंतरी, एयोर्ता, वीनाकेवा व इलियाक वाहिन्या, ह्या भागांच्या बाजूस पुष्कळ ग्ल्यांद असतात. पिंजरांत हे पुढच्या व मागच्या मीदियस्तैनम् ह्यामध्यें आढळतात. ह्या ग्ल्यांदच्या आंत कित्येक लहान विवरें आहेत, तीं पांढुरक्या रंगानें भरलीं आहेत. कांख, मान, कटिसंधि, मेजेंतरी व इतर ठिकाणें एथील ग्ल्यांदला त्यांच्या शोषकवाहिन्यांस चेतना प्राप्त झाल्या वरून अथवा प्रकृति संबंधी कारणा वरून कधींकधीं इन्फ्लेमेशन होतें.

धातुप वाहिनी. थोऱ्यासिकदक्त.

थोऱ्यासिक्दक्त हा कावळ्याच्या परा एवढा, व सुमारें अठरा इंच लांब आहे. डोक्याची मानेची व पिंजराची उजवी बाजू, उजवी ऊर्ध्वशाखा, उजवें फुप्फूस, हृदाची उजवी बाजू, आणि काळजाचें गोलबाह्य आंग, ह्या भागांच्या शोषकवाहिन्यां खेरीज करून बाकी शरीराच्या सर्व शोषकवाहिन्या ह्यांत सुटतात. हा कमरेच्या दुसऱ्या मणक्याच्या पुढच्या आंगास असणारा जो **रिसेप्त्याक्युलम कैलै** (धातुपाशय) नामक त्रिकोणाकार फुगलेला भाग आहे, त्यावर आरंभ पावतो. हा दैफ्रममधल्या एयोर्ताच्या छिद्रातून एयोर्ता व अजिगासशीर ह्यांच्या मधून पिंजरांत चढतो. पाठीच्या चवथ्या मणक्या समोर हा डावीकडे वळतो, आणि एयोर्ताच्या कमानी मागें, इसाफगसच्या डाव्या बाजूनें, व डाव्या सब्क्लेवियन धमनीच्या पहिल्या भागाच्या मागल्या आंगानें, पिंजराच्या वरल्या छिद्रापर्यंत चढतो. मानेच्या सातव्या मणक्याच्या वरच्या कांठा समोर, हा सब्क्लेवियन धमनी वरून कमानी प्रमाणें जाऊन डावी आंतली जुग्युलर व सब्क्लेवियन, ह्या शिरांच्या संयोग स्थाना जवळ संपतो. ह्याला कित्येक आंतले पडदे आहेत. ह्या पडद्यांची एक जोडी ह्याच्या शेवटास असते, ती काळसर रक्त मागें सरूं देत नाहीं.

उजवा लिंफ्यातिक दक्त.

हा सुमारें एक इंच लांब आहे व ह्याचा व्यास एक अथवा दीड लैन

थोऱ्यासिक् दक्त.

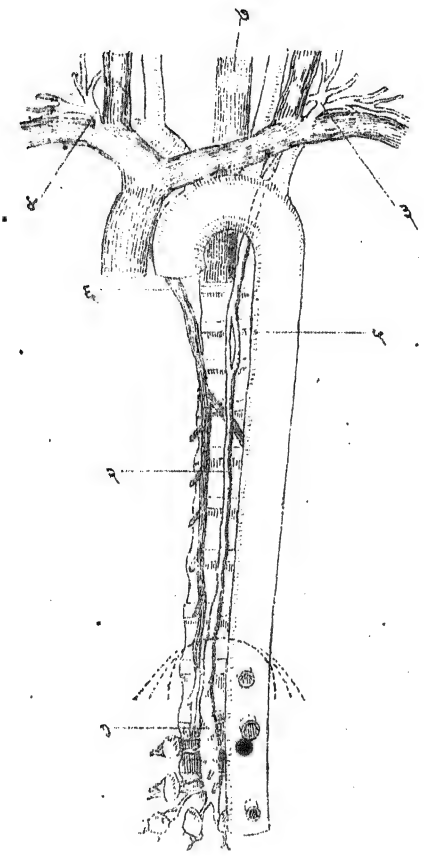

१ रिसेप्त्याक्युलम् कैले; ह्यांत लंबरग्ल्यांद मधून बाहेर पडणाऱ्या शोषक वाहिन्या सुटतात. २ थोऱ्यासिक् दक्त ३ डावी सब्क्लेविचन व आंतली जुग्युलर ह्या शिरांच्या संयोगस्थानी थोऱ्यासिक् दक्तचा शेवट. ४ उजवा लिंफ्यातिक् दक्त. ५ एयोर्ती: दाब क्रमामधील एयोर्ताचें छिद्रबिंदूंच्या रेषांनी दर्शविलें आहे. ६ वीना अजिगास मेजर. ७ इसाफगसचा कांही भाग.

आहे. हा डोकें व मान ह्यांची उजवी बाजू, उजवी ऊर्ध्व शाखा, आणि पिंजराची उजवी बाजू, ह्या ठिकाणचें लिंफ घेऊन जाऊन, उजवी सब्क्लेवियन व आंतली जुग्युलर, ह्या शिरांच्या संयोग कोणावर संपतो. ह्याच्या संपण्याच्या ठिकाणीं दोन अर्ध चंद्राकार पडदे आहेत, ते शिरांमधलें रक्त त्यांत उतरूं देत नाहींत.

डोकें, मुख, व मान, ह्या भागांच्या शोषकवाहिन्या.

डोक्याचे उथळ लिंफ्यातिक् ग्ल्यांद लहान व थोडे असतात, आणि हे डोक्याच्या मागच्या देशांत आक्सिपितोफ्रांतेलिसचें बद्धस्थान, व स्तर्नोम्यास्तैद स्नायूचें वरचें शेवट, ह्या ठिकाणीं असतात. मुखाच्या उथळ लिंफ्यातिक ग्यांदची संख्या जास्ती असते, आणि ते परातिद् ग्ल्यांदवर किंवा त्याच्या द्रव्यांत, जिगोमाच्या कमानीच्या खालीं, बक्सिनेतर स्नायूवर, आणि खालच्या म्याक्सिलरी अस्थीच्या आंगाच्या खालीं, असे लागलेले असतात.

डोक्याच्या उथळ शोषक वाहिन्यांचे पुढचा व मागचा असे दोन वर्ग आहेत. ह्या वाहिन्या तेंपरल् व आक्सिपितल् ह्या धमन्यांसह जातात, वर ह्या डोक्याच्या लिंफ्यातिक् ग्ल्यांदशीं, आणि खालीं मानेच्या लिंफ्यातिक ग्ल्यांदशीं सलग्न होतात.

मुखाच्या उथळ लिंफ्यातिक् वाहिन्यांची संख्या विशेष असते; ह्या वाहिन्या फेशियल शिरेसह जातात, आणि बक्सिनेतर स्नायूवर असणाऱ्या लिंफ्यातिक ग्ल्यांद मधून पार झाल्यावर, त्या खालच्या म्याक्सिलरी अस्थीच्या आंगाच्या खालीं ज्या सब्म्याक्सिलरी नामक ग्ल्यांद असतात त्यांत सुटतात.

मुखाच्या खोल शोषकवाहिन्या ह्या नाक, तोंड, व घसा, ह्या भागांची म्यूकस त्वचा, तेंपरल् फासा, व अक्षिकोश, ह्या भागांपासून येऊन, इन्तर्नल् म्याक्सिलरी धमनीसह जातात, व मानेच्या आणि परातिद ग्ल्यांदच्या लिंफ्यातिक ग्ल्यांद मध्यें संपतात.

मस्तकाच्या खोल शोषकवाहिन्यांचे मेनिंजियल् व सेरीब्रल असे दोन वर्ग आहेत. मेनिंजियल् म्हणजे मेंदूच्या वेष्टनांच्या वाहिन्या, ह्या मेनिंजियल् रक्तवाहिन्यांसह मस्तकाच्या बाहेर पडून, मानेच्या खोल लिंफ्यातिक

ग्ल्यांद मध्यें संपतात. सेरीब्रल म्हणजे मेंदू संबंधी वाहिन्या, ह्या करातिद व वर्तिब्रल् धमन्यांसह जाऊन त्याच ग्ल्यांद मध्यें संपतात.

मानेच्या लिंफ्यातिक् ग्ल्यांदचे उथळ व खोल असे दोन वर्ग केले आहेत.

उथळ लिंफ्यातिक ग्ल्यांद हे ग्लातिज्मा व स्तर्नोम्यास्तैद ह्या स्नायूंच्या मध्यें, बाहेरील जुग्युलर शिरे जवळ असतात, आणि हे काखेच्या ग्ल्यांदशी सलग्न असतात. मानेच्या मागल्या त्रिकोणाकार स्थानांत ह्यांची संख्या विशेष असते.

मानेचे खोल लिंफ्यातिक ग्ल्यांद हे करातिद धमनी व जुग्युलर शीर ह्यांच्या वेष्टना सभोवतीं आणि फेरिंक्स, इसाफगस, थैरैद ग्ल्यांद व त्रकीया, ह्यांच्या बाजूनें लागले असतात. हे मस्तकाच्या बुडापासून पिंजरापर्यंत पोहचतात, आणि एथें पिंजराच्या लिंफ्यातिक ग्ल्यांदशीं संयोग पावतात.

मानेच्या उथळ व खोल शोषकवाहिन्या ह्या डोकें व मुख ह्या भागांच्या चालू वाहिन्या होत. ह्या मानेच्या लिंफ्यातिक ग्ल्यांद मधून जातात, आणि ह्यांस फेरिंक्स, इसाफगस, लेरिंक्स, त्रकीया, व थैरैद ग्ल्यांद, ह्या भागांच्या वाहिन्या मिळाल्यावर ह्यांचीं प्रत्येक बाजूस एक एक अशीं दोन कांडीं होतात; त्यांपैकीं डावीकडचें थोऱ्यासिकदक्तमध्यें व उजवीकडचें उजव्या लिंफ्यातिक दक्तमध्यें अशीं सुटतात.

ऊर्ध्व शाखेच्या शोषक वाहिन्या.

ऊर्ध्व शाखेचे लिंफ्यातिक ग्ल्यांद उथळ व खोल असे आहेत. उथळ ग्ल्यांद थोडे व लहान असतात, कोपराच्या पुढल्या आंगास दोन किंवा तीन आणि आंतल्या कांदेलच्या वरती एक किंवा दोन असतात, हे वजेलिक शिरे जवळ असतात.

ऊर्ध्व शाखेचे खोल ग्ल्यांदही थोडेच असतात, ब्रेकियल धमनीच्या आंतल्या आंगास त्यांची एक साखळी असते, आणि रेदियल व अल्नर रक्त वाहिन्यांच्या संगतीस एक एक सांखळी असते.

कांखेचे (आक्सिलरी) ग्ल्यांद मोठे असून दहा पासून बारा असतात. ह्यांची एक सांखळी आक्सिलरी रक्त वाहिन्यांस वेष्टिते, आणि ती अरियोलर त्वचेंत गढलेली असते. ह्या सांखळींतल्या ग्ल्यांद मध्यें प्रकोष्ठाच्या शोषक

वाहिन्या सुटतात. काखेंतल्या बाकीच्या ग्ल्यांदच्या दोन ओळी असतात. एक ओळ पेक्तोरेलिसमेजर स्नायूच्या खालच्या कांठास असते, व स्तना पर्यंत पोहचते, तींत स्तनें व छातीचा पुढचा भाग ह्या ठिकाणच्या शोषकवाहिन्या सुटतात. दुसरी ओळ काखेच्या मागच्या भिंतीच्या खालच्या कांठास असते, तींत पाठीच्या चर्माच्या शोषकवाहिन्या सुटतात. क्ल्याविकलच्या खालीं दोन किंवा तीन सबक्लेवियन ग्ल्यांद असतात, त्यांच्या योगानें मानेचे खोल ग्ल्यांद व काखेचे ग्ल्यांद ह्यांचा संयोग होतो.

ऊर्ध्व शाखेच्या उथळ शोषकवाहिन्या हाताच्या कातडयांत आरंभ पावतात, व मुख्यत्वें त्याच्या पाठीकडच्या आंगानें वर चढतात, प्रकोष्ठांत त्यांचे दोन वर्ग होतात, ते उथळ शिरां सह चढतात. आंतल्या बाजूच्या वाहिन्या अल्नर शिरेसह कोपराच्या बाका पर्यंत येऊन, प्रकोष्ठाच्या बाहेरच्या बाजू पासून आलेल्या वाहिन्यांशीं संयोग पावून, बजेलिक शिरेसह वर चढतात, आणि कारेच्या ग्ल्यांद मध्यें सुटून खोल वाहिन्यांशीं संयोग पावतात. कोपराच्या बाका जवळच्या ग्ल्यांदशीं ह्यांचा संयोग आहे. हाताच्या मागच्या व बाहेरच्या आंगाच्या शोषकवाहिन्या रेदियल् शिरे सह कोपराच्या बाका जवळ येतात; ह्यां पैकीं बहुतेक आंतल्या आंगच्या शोषकवाहिन्यांत सुटतात, कांहीं काखेच्या ग्ल्यांद मध्यें सुटतात, आणि एक दोन असतात त्या किफ्याफालिक शिरेसह सबक्लेवियन ग्ल्यांदमध्यें सुटतात.

ऊर्ध्व शाखेच्या खोल शोषकवाहिन्या खोल रक्तवाहिन्यांसह जातात, आणि प्रकोष्ठांत त्यांचे तीन वर्ग असतात, ते रेदियल् अल्नर व इन्तर आसियस ह्या धमन्यांसह कोपरापर्यंत जातात. नंतर त्या ऊर्ध्व शाखेच्या ग्ल्यांद मधून जाऊन, व उथळ वाहिन्यांशीं संयोग पावून डावीकडे थोऱ्यासिकदक्त मध्यें, आणि उजवीकडे उजव्या लिंफ्यातिकदक्तमध्यें संपतात.

अधःशाखेच्या शोषक वाहिन्या.

अधःशाखेच्या लिंफ्यातिक ग्ल्यांदचे उथळ व खोल असे दोन वर्ग असतात. अधःशाखेचे उथळ लिंफ्यातिक ग्ल्यांद इंग्लिनल् देशांतच असतात, आणि हे दहा पासून बारा असतात. ह्यांचे दोन वर्ग आहेत,— वरचा वर्ग पूपार्तच्या लिगमेंत जवळ अनियमित रीत्या लागलेला असतो त्यांत शिश्न, वृषण, पोट

पेरिनियम, व ग्लूतियलदेश, ह्या ठिकाणच्या शोषकवाहिन्या सुटतात. खालच्या वर्ग सफीनस छिद्रा सभोवतीं असतो. उपदंश, प्रमेह, आदिकरून शिश्नाचे जे रोग, त्यांत वरच्या वर्गांतले ग्ल्यांद सुजतात.

अधःशाखेचे खोल लिंफ्यातिक ग्ल्यांद हे पुढील होत,— पुढचे तिबियल ग्ल्यांद एक किंवा दोन असतात, ते अस्थींच्या मधील त्वचेच्या वरच्या भागाच्या पुढच्या आंगास असतात. पाप्लितियल ग्ल्यांद चार पासून पांच असतात, ते पाप्लितियल स्थानांत असतात. खोल इंग्विनल ग्ल्यांद फेमरल रक्तवाहिन्यांजवळ खोल फाशियाच्या खालीं असतात, आणि सफीनस छिद्रा मधून उथळ इंग्विनल् ग्ल्यांदशीं संयोग पावतात. इस्कियातिक व ग्लूतियल ग्ल्यांद पैरिफार्मिस स्नायूवर असतात.

अधःशाखेच्या शोषक वाहिन्यांचे उथळ व खोल असे दोन वर्ग आहेत. उथळ वाहिन्यांचे आंतला व बाहेरचा असे वर्ग केले आहेत. आंतल्या वर्गांतल्या वाहिन्या आंतल्या सफीनस शिरेसह जाऊन, उथळ व खोल इंग्विनल् ग्ल्यांद मध्यें सुटतात. बाहेरल्या वर्गांतले बाहेरील सफीनस शिरेसह जातात, ह्यां पैकीं कांहीं जंघेच्या वरच्या भागाच्या पुढून जाऊन आंतल्या वर्गांतल्या वाहिन्यांशीं संयोग पावतात, आणि बहुतेक पाप्लितियल ग्ल्यांद मध्यें सुटतात.

अधःशाखेच्या खोल शोषकवाहिन्या थोड्या असतात, व ह्या पाप्लितियल ग्ल्यांद मध्यें सुटतात. ह्यांतून बाहेरपडणाऱ्या वाहिन्या खोल इंग्विनल् ग्ल्यांदमध्यें सुटतात. ह्या ग्ल्यांद मधून ज्या वाहिन्या बाहेर पडतात, त्या बाहेरील इलियाक धमनी जवळच्या ग्ल्यांद मध्यें सुटतात.

ग्लूतीयल व इस्कियातिक देशाच्या खोल शोषकवाहिन्या त्या देशाच्या ग्ल्यांद मध्यें सुटतात.

पेल्विस व पोट ह्यांच्या शोषकवाहिन्या.

पेल्विसच्या खोल शोषकवाहिन्या, ह्या बाहेरील इलियाक धमनी, आंतील इलियाक धमनी, सेक्रमचें पुढचें आंग, व लंबर देश म्हणजे कमरेचा देश, ह्या ठिकाणीं असतात. त्यांस इलियाक लंबर व सेक्रल् ग्ल्यांद म्हणतात. पेल्विस व पोट ह्यांच्या शोषकवाहिन्यांचे उथळ व खोल असे दोन वर्ग असतात; पहिल्या वर्गांतल्या वाहिन्या उथळ रक्तवाहिन्यांसह, आणि दुसऱ्यांत-

ल्या खोल रक्तवाहिन्यांसह, अशा जाऊन वर सांगितलेले ग्ल्यांद, व उथळ व खोल इंग्विनल् ग्ल्यांद ह्यांत सुटतात. ह्या वाहिन्या ज्या भागां पासून येतात, त्यांच्या सन्निध असणाऱ्या ग्ल्यांद मध्यें त्या सुटतात, असा सामान्य नियम आहे. सर्व ठिकाणीं शोषकवाहिन्यांचे उथळ व खोल असे दोन वर्ग असतात.

क्लोमन किंवा मूत्राशय ह्याच्या शोषकवाहिन्या आंतल्या इलियाक ग्ल्यांद मध्यें सुटतात.

स्त्रियांच्या प्रजोत्पत्तीच्या इंद्रियांच्या शोषकवाहिन्या, सेक्रल् व लंबर ग्ल्यांद मध्यें सुटतात.

अंडाच्या शोषकवाहिन्या लंबर ग्ल्यांद मध्यें सुटतात.

मूत्रपिंडाच्या शोषकवाहिन्याही, लंबर ग्ल्यांद मध्यें संपतात.

काळजाच्या शोषकवाहिन्या ह्या, लंबर देश, पुढचे मीदियस्तैनम, इसाफगस, व पक्काशय, ह्या भागांच्या ग्ल्यांदमध्यें संपतात.

पक्काशयाच्या शोषकवाहिन्या, पैलोरस व प्लीहा ह्यांच्या ग्ल्यांदमध्यें जातात.

प्लीहेच्या शोषकवाहिन्या तिच्या हैलस जवळ असणाऱ्या ग्ल्यांदमधून जाऊन थोऱ्यासिक दक्तशीं मिळतात.

आंतड्याच्या शोषकवाहिन्या.

आंतड्याचे ग्ल्यांद मेजेंतरीच्या दोहों थरांत असतात, हे बदामा एवढे असून १२० पासून १५० असतात. मोठ्या आंतड्यांत ह्यांची संख्या कमी असते.

आंतड्याच्या शोषकवाहिन्यांचे उथळ व खोल असे दोन वर्ग असतात. उथळ वाहिन्या पेरितनीयम खालीं, आणि खोल म्यूकस त्वचेखालीं असतात. ह्या वाहिन्या मेजेंतरीच्या दोहों थरांच्या मधून जाऊन, मेजेंतेरिक ग्ल्यांदमध्यें सुटतात, आणि त्यांतून निघून थोऱ्यासिक दक्त मध्यें सुटतात.

पिंजराच्या शोषकवाहिन्या.

पिंजरांतले खोल लिंफ्यातिक ग्ल्यांद हे फासळ्यांच्या मधील स्थानें आणि पुढचें व मागचें मिदियस्तैनम् ह्यांत असतात.

पिंजरीच्या उथळ शोषक वाहिन्या आक्सिलरी ग्ल्यांद मध्यें सुटतात.

पिंजराच्या खोल शोषक वाहिन्या वर सांगितलेल्या निरनिराळ्या स्थानांतल्या ग्ल्यांद मध्यें, आणि थोऱ्यासिक दक्त व उजवा लिंफ्यातिक दक्त ह्यांत सुटतात.

ब्रांकियल ग्ल्यांद दहापासून बारा असतात, आणि ह्यांत फुप्फुसांच्या शोषकवाहिन्या सुटतात; आणि ह्या वाहिन्या त्या ग्ल्यांद मधून बाहेर पडल्यावर उजवी कडच्या आहेत त्या उजव्या लिंफ्यातिक दक्त मध्यें, आणि डावीकडच्या थोऱ्यासिक दक्तमध्यें सुटतात.

हृदाच्या शोषकवाहिन्यांपैकीं, डावीकडच्या थोऱ्यासिक दक्त मध्यें, आणि उजवी कडच्या उजव्या लिंफ्यातिक दक्तमध्यें अशा सुटतात.

भाग पांचवा.

मज्जातंतूंची व्यवस्था. नर्वस सिस्तम्.

मज्जातंतूंचे मुख्य भाग ज्यांस ग्यांग्लिया म्हणतात ते, आणि मज्जातंतु, ह्यांची जी शरीरांतील वांटणी तीस मज्जातंतुव्यवस्था हें नांव दिलें आहे. मेंदू व कण्याची रज्जु हे मज्जातंतूंचे मुख्य भाग होत. हे क्रमें करून करटीचें विवर व कण्याचा नळ ह्यांच्या आंत आहेत. मज्जा दोन प्रकारची आहे. एक धूसर वर्ण व दुसरी श्वेत वर्ण. धूसर मज्जा ग्यांग्लियांतच असते. सेरिब्रम् व सेरिबेलम् ह्यांचा बाहेरचा भाग धूसर मज्जात्मक असतो. ह्यांच्या बाकीच्या भागांत, व कित्येक इतर ग्यांग्लियांत, श्वेत मज्जा बाहेर आणि धूसर मज्जा आंत अशी असते. तंतु श्वेतवर्ण मज्जेचे आहेत, व ते धूसर मज्जेचे निरनिराळे पिंड एकत्र जुळवितात. हे पिंड अथवा ग्यांग्लिया, न्यूक्लिएतेदसेल्स ह्यांनीं आणि मज्जेच्या नलिकाकार तंतूंनीं झाले आहेत. मज्जातंतु, हे स्नायु, कातडें व इतर भाग, ह्यांवर वांटले जाण्याकरितां सर्व शरीरांत पसरून निरनिराळ्या भागांचा संबंध ग्यांग्लियांशीं करितात. स्नायूंस वांटलेले आहेत ते, चालक मज्जातंतु होत, कारण ते स्नायूंस चालू करून अवयवांस नानाप्रकारच्या गति देतात. हरएक प्रकारचें ज्ञान उत्पन्न करणारे ज्ञानजनक मज्जातंतु होत. त्यांपैकीं कातड्यास वांटले जाणारे सामान्य ज्ञानजनक मज्जातंतु होत, कारण ते त्याच भागावर झालेल्या आघातादिकांचें ज्ञान ग्यांग्लियास नेतात. आणि कान, नाक, डोळे, आणि जिव्हा, ह्यांस वांटले जाणारे व त्यांस ह्यांच्या विशेष क्रिया करण्याचें सामर्थ्य देणारे ते विशेष ज्ञानजनक मज्जातंतु होत. ज्या मज्जातंतूंच्या योगानें स्वेच्छानधीन चलनें घडतात, त्यांस रिफ्लेक्स क्रियेचे म्हणजे परावर्तित क्रियेचे (एक्सैतोमोतर) मज्जातंतु म्हणतात.

धूसर मज्जा व श्वेत मज्जा ह्यांतील निरनिराळ्या घटक द्रव्यांचे परिमाण,—

	धूसर मज्जा.	श्वेत मज्जा.
पाणी	८५.२	७३.०
अल्ब्यूमन युक्त द्रव्य	७.५	९.९
रंगरहित वसा	१.०	१३.९
आस्मेजोम व ल्याक्तेत्स	१.४	१.०
फासफेत्स	१.२	१.३
तांबडी वसा	३.७	०.९
	१००.०	१००.०

कण्याची रज्जु व तिचे पडदे. स्पैनलकार्द व तिचे मेंब्रेन्स.

ड्यूरामेतर हा दृढ फैब्रस त्वचेचा पडदा कण्याच्या रज्जूच्या भोंवतीं जाऊन तिला सईल वेष्टन होतो, व रज्जूचे तंतु बाहेर पडतांनां लांब लाजाऊन त्यांसहि वेष्टितो. ह्यांचें बाहेरलें आंग आसमंतातच्या भागास किंचित् बद्ध आहे, आणि आंतलें आंग आऱ्याक्नैदच्या बाहेरल्या थरानें मढलें आहे. हा पडदा फोरेमन म्याग्नमजवळ मेंदूच्या ड्यूरामेतरशीं सलग्न आहे. खालीं हा सेक्रमच्या बुडा पर्यंत पोहचतो, मग रज्जाकार होऊन काक्सिच्या मागल्या आंगा पर्यंत जाऊन, पेरियोस्तियमशीं सलग्न होतो. प्रत्येक बाजूस कण्याच्या मज्जातंतूच्या मुळ्या साठीं छिद्रें आहेत. ह्या मुळ्यांस पडद्याची नलीकाकार वेष्टनें जातात तीं पुढें दिसेनाशीं होतात. ह्या पडद्याचीं विशेष लक्षणें हींच कीं मेंदुच्या पडद्या प्रमाणें हा कण्याच्या अस्थीस बद्ध नाहीं, ह्याच्यानें सैनसेस होत नाहींत, व स्पैनल कार्दच्या द्रव्यांत ह्याचे विभाग जात नाहींत.

आऱ्याक्नैनद हा सीरसत्वचेचा पडदा ड्यूरामेतर व पायामेतर ह्यांच्या मध्यें आहे, व हा दोन थरांनीं युक्त आहे. बाहेरचा थर ड्यूरामेतरला मढवितो; आंतला कण्याच्या रज्जूचे सईल वेष्टन होतो. दोहोंच्या मध्यें रक्ताच्या पाण्या सारखा पदार्थ (सीरस फ्लुइद) उत्पन्न होतो, तो त्या थरांस बुळबुळीत करतो. अऱ्याक्नैदच्या खालीं एक स्थान आहे, तें कण्याच्या रज्जूच्या संपूर्ण भागास वेष्टिणाऱ्या द्रवयुक्त पदार्थानें भरलें आहे. मेंदूमधल्या वेंत्रिकलांच्या

कण्याच्या रज्जूचा थोडा भाग. पडदे काढून टाकले आहेत.

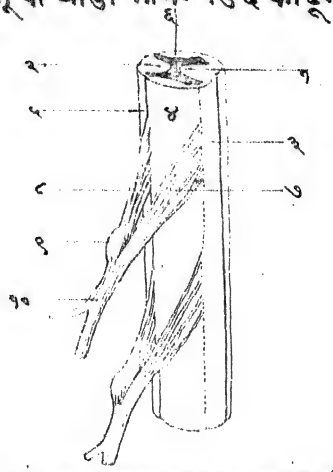

कण्याच्या नळांत असतो, कण्याची रज्जू वरिचे पडदे ह्यांचा छेद.

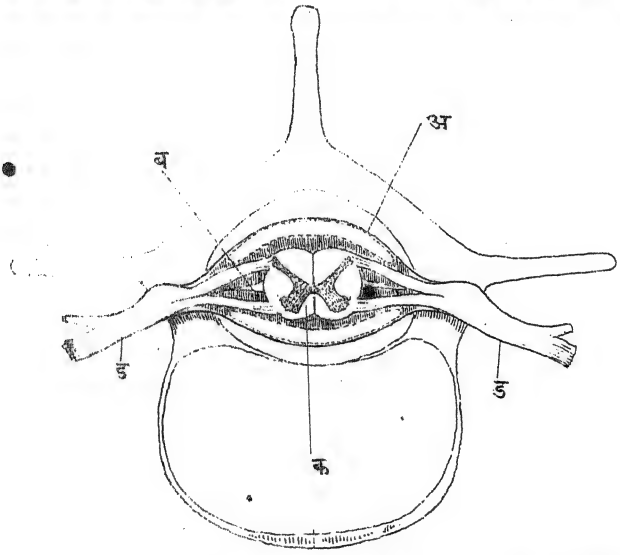

१ पु. मधली चीर. २ मा. मधली चीर. ३ पुट. स्तंभ. ४ बाजू स्तंभ. ५ माग. स्तंभ, हेतिन्ही बाजूच्या चिरांनी सोडविले आहेत. ६ धूसर मज्जेचा छेद. ७ मज्जातंतूंच्या पुटच्या मुळ्या. ८ मागच्या मुळ्या. ९ मागच्या वरचे ग्यांग्लियन. १० मज्जातंतु लागलाच पुढें विभागतो. अ. यूरामेतरचें बाहेरील वेष्टन, अऱ्याक्रेदचें स्थान बिंदूंनी दर्शविलें आहे. सब् अऱ्याक्रेद स्थान खाबेनें दर्शविलें आहे, पायामेतररज्जूला दट बद्ध आहे. ब. लिगमेंतम् देंतिकुलेतम्. क. रज्जू, तींतले धूसर मज्जेचे अर्धचंद्राकार गोळे दिसतात. ड. ड. मज्जातंतु दोन मुळ्यांनी निघतात.

साधारण स्थानाशीं ह्याचा संयोग आहे. ह्या स्थानास सबूअक्नैद स्पेस म्हणतात.

पायामेतर हा फैब्रोव्यास्क्युलर पडदा कण्याच्या रज्जूला बळकट वेष्टितो; आणि त्याचीं वेष्टनें अनेक मज्जातंतूंस होतात. हा कण्याच्यारज्जूला रक्तवाहिन्या नेतो, आणि तिच्या मुख्य चिरांमध्यें ह्याचे भाग जातात. जेथें रज्जु संपते तेथें हा पडदाही रज्वाकार होऊन खालीं जातो, व दुरामेतरशीं जुळतो. रज्जूच्या आंगापासून तिच्या वेष्टनास जाणाऱ्या कित्येक वेदांच्या योगानें तिला वेष्टनांत दृढ राखण्या विषयीं हा सहाय होतो, ह्या एकंदर बंधनास लिगमेतम् देंतिक्युलेतम् म्हणतात. ह्या बंधनाचा आंतला कांठ कण्याच्या रज्जूच्या पायामेतर पडद्यास बद्ध आहे. बाहेरच्या कांठास अनेक त्रिकोणाकार भाग आहेत, त्यांचीं शेवटें दुरामेतरला बद्ध आहेत. ह्या बंधनाच्या योगानें अऱ्याक्नैदचे दोन पडदे एकत्र जुळतात, आणि हें कण्याच्या मज्जातंतूंच्या दोहों मुळयांच्या मध्यें असते.

कण्याची रज्जू. स्पैनल कार्द.

प्रौढावस्थेंत कण्याच्या नळाच्या वरल्या दोनतृतीयांश भागांत असणारा सेरिब्रोस्पैनल आक्सिस ह्याचा लांबलेला भाग कण्याची रज्जु होय. हिचें वजन सुमारें दीड औंस, लांबी १५ पासून १८ इंच पर्यंत, आणि आकार चापट गोल आहे. ही आक्सिपतच्या मोठया छिद्रापासून कमरेच्या पहिल्या मणक्याच्या खालच्या कांठापर्यंत जाते, तेथें हिचें बारीक शेवट होऊन ही संपते; हें शेवट कादाइक्वेना (घोडयाच्या शेपटा सारखा) नामक भाग घटित करणारे जे कण्याच्या रज्जूपासून निघालेले मज्जातंतु, त्यांमध्यें झांकलें जातें. हिला ऊर्ध्व शाखा, व अधःशाखा, ह्यांच्या मज्जातंतूंच्या आरंभस्थानाजवळ, मानेंत व कमरेंत फैलावलेले दोन भाग आहेत. पुढल्या व मागल्या आंगावर मध्यभागीं एक लांब **चीर** आहे, तिच्या योगानें रज्जूचे दोन सारखे भाग होतात. दुसऱ्या लहान चिरांच्या योगानें त्या प्रत्येक भागाचे उपविभाग होऊन, **पुढचा, बाजूचा** व **मागला** असे तीन स्तंभ होतात. त्या चिरांस कण्याच्या मज्जातंतूंच्या पुढल्या व मागल्या मुळयांचा संबंध आहे.

पुढचा स्तंभ पुढल्या मधल्या व पुढच्या बाजूच्या चिरांच्या मध्यें, बाजूचा स्तंभ पुढच्या व मागच्या बाजूंच्या चिरांच्या मध्यें, आणि मागला स्तंभ मागल्या बाजूच्या व मागल्या मधल्या चिरांच्या मध्यें आहे. मानेंतला फैलावलेला भाग मानेच्या तिसऱ्या मणक्यापासून पाठीच्या पहिल्या मणक्यापर्यंत पोहचतो, ह्याचा आडवा व्यास मोठा आहे. कमरेंतला फैलावलेला भाग पाठीच्या शेवटल्या मणक्याजवळ असतो, ह्याचा मागूनपुढें व्यास मोठा आहे.

कण्याच्या रज्जूचा आडवा छेद केला तर, ती विशेषेंकरून श्वेतमज्जेनें घटित आहेसें दिसतें. मध्यभागीं प्रत्येक अर्ध भागांत एक, असे दोन धूसरमज्जेचे अर्धचंद्राकार गोळे आहेत. ह्यांचीं गोलबाह्य आंगें परस्परांकडे झुकलीं असून, हे धूसरमज्जेच्या आडव्या कामिस्युरनें म्हणजे संयोगी पदार्थानें जुळले आहेत. प्रत्येक अर्धचंद्राकार गोळ्यास पुढलें अखूड व जाड आणि मागलें लांब व पातळ अशीं शृंगें आहेत. ह्या शृंगांस कण्याच्या मज्जातंतूंच्या त्याच मुळ्यांचा संबंध आहे. कण्याच्या रज्जूमध्यें, ही धूसरमज्जेची व्यवस्था सर्व ठिकाणीं सारखी नसते.

रज्जूची श्वेतमज्जा समांतर तंतूंच्या लांबलांब पुंजक्यांनीं घटित आहे. ही रज्जुचे $\frac{७}{८}$ घटित करते. $\frac{१}{८}$ धूसर मज्जेनें झाला आहे.

मेंदू व त्याचे पडदे.

द्यूरामेतर.

हा जाड, घट्ट, व ताठ पडदा, मस्तकाचें आंतलें आंग आच्छादितो, व तोच अस्थित्वक् (परियोस्तियम्) होऊन कण्याच्यारज्जूच्या द्यूरामेतरशीं सलग्न होतो. मस्तकाच्या कित्येक छिद्रांतून ही ह्याचे भाग जातात. असे भाग स्फीनैदलचिरा व आप्तिक् छिद्रें ह्यां मधून अक्षिकोशांत जातात. हा अऱ्याक्नैदच्या बाहेरल्या पडद्यानें आच्छादिला आहे, व ह्याचीं मज्जातंतूंस वेष्टनें होता. त. मेंदूच्या निरनिराळ्या भागांस आश्रय देण्या साठीं ह्या पासून तीन भाग जातात, त्यांत एक **फ्याल्क्स सेरीब्रै** म्हणजे विळ्या सारखा भाग, सेरिब्रमच्या निमगोलामध्यें नीट उतरून पुढें क्रिस्ताग्यालै पासून मागें तिंतोरियम पर्यंत जातो; ह्याच्या वरच्या कांठास वरचें लांजित्यूदिनल, व खालच्या कांठास खालचें लांजित्यूदिनल सैनस आहे. ह्या पडद्याच्या बाहेरील आंगावर

वरच्या लांजित्युदिनल् सैनस जवळ अनेक लहान व पांढुरके पिंड असतात, त्यांस ग्ल्यांद्युलीप्याकियोनी म्हणतात. हे पिंड द्यूरामेतरच्या संबंधानें इतर ठिकाणीं ही असतात.

तितोरियम् हा (तंबू सारखा) सेरिबेलम्ला आच्छादितो. मागें हा आक्सिपतच्या आंतल्या आंगा वरच्या आडव्या शिखांस, आणि पुढें तेंपरल अस्थींच्या कठिण भागाच्या वरल्या कांठांस बद्ध आहे. हा पित्रोजल् व ल्यातरल् ह्या सैनसांस वेष्टितो. ह्यावर सेरीब्रम्चे मागचे गड्डे बसतात. ह्याच्या वरच्या आंगाच्या मध्य रेषेंत ह्यास फ्यालक्स सेरिब्रेचा मागचा कांठ बद्ध आहे. संयोग स्थानीं स्त्रेत सैनस आहे.

फ्याल्क्स सेरिबेलै हा त्रिकोणाकार भाग, पुढें तितोरियम्च्या मागल्या आंगास, आणि मागें आक्सिपतच्या आंतल्या आंगावरल्या उभ्या रेषेच्या खालच्या विभागास बद्ध आहे. हा सेरिबेलम्च्या दोहों गड्ड्यांच्या मध्यें वसतो. द्यूरामेतर हा पडदा पांढऱ्या फैब्रसत्वचेच्या व स्थितिस्थापक त्वचेच्या चापट थरांनीं झाला आहे. हे थर परस्परांत गुंफले जातात. ह्या पडद्यास रक्त वाहिन्या, व मज्जातंतु, ह्यांचा पुरावा आहे.

अऱ्याक्नैद पडदा.

अऱ्याक्नैद (कोळ्याच्या जाळ्या सारखा) हा अत्यंत पातळ व गुळगुळीत सीरस त्वचेचा पडदा दोन थरांनीं झाला आहे. आंतला थर मेंदूच्या वेटोळ्यांत न बुडतां त्यांस आच्छादितो, आणि बाहेरचा पडदा द्यूरामेतर ह्यास आच्छादितो. दोहों थरांच्या मध्यें रक्ताच्या पाण्या सारखा किंचित् द्रवपदार्थ उत्पन्न होतो, तो ते भाग बुळबुळीत करतो. आंतला थर व पायामेतर ह्यांच्या मध्यें अऱ्याक्नैद खालचें (सबअऱ्याक्नैद) स्थान आहे. तें बुडाकडे अधिक रुंद असतें, व त्याजमध्यें २ पासून १० औंस इतका (सेरिब्रोस्पैनल) पातळ पाण्या सारखा पदार्थ असतो ह्यांत ९८·५ भाग पाणी; आणि प्राणिजांश व क्षार पदार्थ मिळून १·५ भाग असतात. आघाता पासून मेंदूचें रक्षण करणें हा ह्या पदार्थाचा उपयोग आहे. हें स्थान व वेंत्रिकल्सचें साधारण स्थान ह्यांचा संयोग चवथ्या वेंत्रिकलच्या खालच्या मर्यादेस असणाऱ्या एका छिद्रानें होतो.

आर्च्नॉइड हा पडदा पांढरा फैब्रसलेचा, व स्थीत स्थापक त्वचा, ह्यांच्या जुडग्यांनीं झाला आहे.

पायामेतर.

हा फैब्रोव्यास्क्युलर म्हणजे फैब्रस त्वचा व रक्तवाहिन्या ह्यांनीं युक्त पडदा, मेंदूच्या संपूर्ण भागास वेष्टून त्याच्या वेटोळ्यां मध्यें शिरतो. हा मेंदूच्या आंत शिरतो, आणि त्यानें वीलम् इन्तरपाजितम् व कोरैद प्लेक्सस, हे तिसऱ्या वेंत्रिकल मधले भाग पूर्ण होतात.

मेंदू. ब्रेन.

मेंदू करटीच्या विवरांत आहे. ह्याचे मुख्य भाग, **सेरिब्रम्, सेरिबेलम्, पान्स वेरोलियै,** आणि **मेदल्ला अब्लांगेता,** असे चार आहेत. प्रौढावस्थेत पुरुषां मध्यें ह्याच्या वजनाचें मध्य परिमाण ४९ $\frac{9}{2}$ औंस, व परमावधीचें परिमाण ६५ औंस, आणि निकृष्ट परिमाण ३४ औंस आहे; पुरुषां पेक्षां स्त्रियांच्या मेंदूचें वजन कमी असतें. मेंदूचें वजन जन्मा पासून चाळीस वर्षें पर्यंत वाढतें, आणि तें प्रत्येक व्यक्तीची बुद्धि कमी किंवा जास्ती असेल त्या प्रमाणें कमी किंवा जास्ती असतें. उपजत मूर्खाच्या देहांत हें बहुधा २३ औंसांवर भरत नाहीं. मानवाचा मेंदू हत्ती व देवमासा (व्हेल) खेरीज करून बाकीच्या सर्व प्राण्यांच्या मेंदू पेक्षां जास्ती भरतो.

मेदल्ला अब्लांगेता.

मेदल्ला अब्लांगेता हा कण्याच्या रज्जूचा वरला विस्तीर्ण झालेला भाग आहे. हा अत्लसच्या वरच्या कांठापासून पान्सवेरोलियैच्या खालच्या कांठा पर्यंत पोहचतो, आणि ह्याचें रुंद शेवट वर झुकलेलें आहे. ह्याचा आकार सुळक्या प्रमाणें आहे; पुढचें आंग आक्सिपतच्या ब्याजिलर खांचणींत बसतें, आणि मागलें सेरिबेलमच्यागड्यांत बसतें, मागच्या आंगानें चवथ्या वेंत्रिकलाची जमीन होते. ह्याचा झोंक तिरपा खालीं व मागें आहे. लांबी १ $\frac{9}{2}$ इंच, अत्यंत पसरट भागाची रुंदी $\frac{3}{4}$ इंच, आणि जाडी $\frac{9}{2}$ इंच, ह्या प्रमाणें आहे. पुढल्या व मागल्या आंगाच्या मध्यावर पुढली व मागली अशा दोन चिरा आहेत, त्या रज्जूच्या त्याच चिरांशीं सलग्न होतात, आणि मेदल्लाचे

चे विभाग होऊन चारस्तंभ झाले आहेत, ते पुढून मागें धरल्यास पुढें लिहिल्या प्रमाणें आहेत. **१ पुढला पिरामिद; २ ल्यातरल त्राक्त; व आलिवरी बादी; ३ रेस्तिफार्म बादी; ४ मागला पिरामिद.**

पुढले पिरमिद कण्याच्या रज्जूच्या त्याच बाजूच्या अर्ध भागाचे पुढचे स्तंभ, व समोरच्या अर्ध भागाचे बाजूचे स्तंभ, ह्यां पासून आलेल्या तंतूंनीं झाले आहेत. ते दोन शंकूंच्या आकाराच्या श्वेत मज्जेचे बंद पुढल्या मधल्या चिरेच्या प्रत्येक बाजूस आहेत, आणि हे सेरिब्रम् व सेरिबेलम् ह्या भागांपर्यंत चालू आहेत.

ल्यातरल् त्राक्त, खालीं रज्जूच्या बाजूच्या स्तंभांशीं सलग्न होतात. ह्याचे तंतु वर तीन दिशांस जातात. आंतले समोरच्या अर्ध भागाच्या पुढला पिरामिद ह्यास जातात; बाहेरील रेस्तिफार्म बादीस जुळतात; आणि मधले रेस्तिफार्म बादीच्या तंतूंसहवर्तमान फ्यासिक्युलै तिरितीज ह्या नावानें चवथ्या वेंत्रिकलच्या जमीनी पर्यंत चालू असतात.

आलिवरी बादीज हे दोन ठळक अंडाकार गोळे, पुढल्या पिरामिदच्या मागें आहेत; हे गोळे बाहेरून श्वेत मज्जेनें आणि आंतून धूसर मज्जेनें झाले आहेत. धूसर मज्जेच्या गोळ्यास **कार्पस देंतेतम्** म्हणतात. ह्या मज्जेचा पोकळ आशय असतो, तो वरच्या व आंतल्या आंगास उघडा असतो, आणि मज्जा दंताकृति लागल्या सारखी दिसते. धूसर मज्जेच्या गोळ्याच्या द्रव्यांतून पांढरे तंतु निघून, पुढच्या स्तंभाच्या तंतूंशीं जुळतात. अशा प्रकारें झालेल्या पुंजक्यांस **आलिवरी फ्यासिक्युलस** म्हणतात, आणि हा पुंजका सेरीब्रम् पर्यंत चढतो.

रेस्तिफार्म बादि मुख्यत्वें करून रज्जूच्या मागल्या व बाजूच्या स्तंभांच्या तंतूंनीं, आणि पुढच्या स्तंभाच्या एका पुंजक्यानें, झाल्या आहेत. ह्या सेरिबेलम्च्या निमगोलांत शिरून त्याचे खालचे देठ होतात. रेस्तिफार्म बादीच्या योगानें चवथ्या वेंत्रिकलच्या खालच्या भागाची बाजूची मर्यादा होते.

मागले पिरमिद हे अरुंद पांढरे रज्जु मागल्या मधल्या चिरेच्या प्रत्येक बाजूस आहेत, आणि हे खालीं रज्जूच्या मागल्या स्तंभांशीं व वर रेस्तिफार्म

बादेशी सलग्न आहेत. चवथ्या वेंत्रिकलच्या खालच्या शेवटी जवळ, हे विशेष मोठे होतात. ह्यांच्या वरच्या भागाच्या योगानें क्यालमस स्क्रिप्टोरि यसची बाजूची मर्यादा होते. ह्याच्यानें चवथ्या वेंत्रिकलच्या खालच्या भागाची बाजूची मर्यादा होते.

मेदल्ला एका मधल्या पडद्यानें बरोबर दुभागला आहे. मेदल्लाची धूसर मज्जा रज्जूचीच चालू असलेली धूसर मज्जा आहे, व खालच्या भागांत त्याची रचना तशीच आहे; परंतु वरतीं ती मज्जा पुढचे पिरामिद निराळे करून बाकीच्या सर्व पांढऱ्या तंतूंशीं मिळते. धूसर मज्जा पुढें आलिवरी बादींत सांपडतें, व मागें स्पैनल अक्सेसरी, वेगस, ग्लासोफ्यारिंजियल्, व हैपोग्लासल्, ह्या मज्जातंतूंच्या आरंभीं असते. मधला पडदा श्वेत मज्जेच्या लांबलांब तंतूंनीं झाला आहे. ह्या तंतूंपैकीं कांहीं तंतु पुढच्या चिरेंतून बाहेर पडून, आलिवरी बादीच्या खालच्या आंगास वेढा घालतात, ह्यास आर्सिफार्म फैबर्स म्हणतात. कांहीं तंतु मागल्या चिरेंतून बाहेर पडतात. ह्या तंतूंच्या योगानें चवथ्या वेंत्रिकलच्या जमीनीवर असणारे पांढरे पट्टे होतात.

पान्सवेरोलियै.

पान्स हा मेंदूच्या निरनिराळ्या भागांस जुळविणारा बंद वर सेरिब्रम्, खालीं मेदल्ला, आणि मागें सेरिबेलम् ह्या भागांस जुळवितो, व त्या सर्वांच्या मध्यभागीं वसतो. ह्याचें खालचें आंग अक्सिपतच्या ब्याजिलर खांचणींत बसतें, त्यावर ब्याजिलर धमनी बसण्याची उभी खांचणी आहे, व पांढऱ्या तंतूंचा अडवा बंद आहे, तो मेदल्लाच्या वरच्या भागावर पुला प्रमाणें कमान करून पसरतो. ह्याचें वरचें आंग हीच चवथ्या वेंत्रिकलाची जमीन होते, व प्रत्येक बाजूस आकुंचित होऊन एक जाड व वर्तुळाकार रज्जु होतो, तो सेरिबेलम्च्या द्रव्यांत शिरून त्याचे मधले दैंठ होतात.

पान्स हा पुष्कळ धूसर पदार्थानें मिश्र अशा आडव्या व उभ्या पसरलेल्या तंतूंच्या एका आड एक लागलेल्या थरांनीं झाला आहे, व एका पडद्यानें बराबर दुभागला आहे.

पान्स मधून चालू असणारे उभे तंतु,—

१ पुढच्या पिरामिदचे तंतु (क्रस सेरिब्रै) सेरिब्रमच्या दैंठांत शिरतात.

२ आलिवरी बोटी, व रज्जूचा पुढचा [illegible] पुंजका होतो, त्याचे दोन जुडगे होतात. एक कारपोराक्वाड्रेजेमिनास चढतो, दुसरा सेरिब्रम् पर्यंत चालू असतो.

३ रज्जूच्या मागल्या बाजूच्या स्तंभाचे तंतु आलिवरी पुंजक्या सहवर्तमान पुष्कळ धूसर मज्जेशीं मिसळले आहेत, व **प्यासिक्युलस तिरितज्ञि** ह्या नांवानें चवथ्या वेंत्रिकलच्या जमीनीवर दृष्टीगोचर होऊन (क्रस सेरिब्रे) सेरिब्रम्च्या खोल भागा पर्यंत चढतात.

सेरिब्रम्चें वरचें आंग.

सेरिब्रम् हा भाग मनुष्याच्या मेंदूच्या सर्व भागांत मोठा आहे. ह्याचें वरचें आंग अंडाकार व गोलबाह्य असून, मोठ्या लांब चिरेनें विभागलें जाऊन त्याचे दोन उभे समभाग होतात. प्रत्येक निमगोलास वरचें गोल बाह्य आंग, खालचें आंग म्हणजे बूड हे उंचनीच, आणि आंतलें चापट आंग, ह्या प्रमाणें आहेत; व तो समोरच्या निमगोलाशीं कार्पसक्यालोजम् ह्या आडव्या बंदानें जुळला आहे. पायामेतर काढून टाकल्यावर, बाहेरून धूसर मज्जेनें व आंतून श्वेत मज्जेनें झालेलीं अशीं कित्येक वेटोळीं दिसतात, तीं एकमेकांपासून निरनिराळ्या खोलीच्या खांचण्यांनीं निराळीं झालीं आहेत. अत्यंत मोठया वेटोळ्यां पैकीं एक कार्पसक्यालोजम् ह्याचें आहे, तें त्याच भागाशीं समांतर आहे. दुसरें लांब चिरेचें आहे, तें त्याच चिरेच्या प्रत्येक बाजूस मर्यादा होतें. तिसरें अक्षिकोशावर असणाऱ्या पुढच्या गडयाचें, आणि बाकीचीं निमगोलाच्या बाहेरील गोलबाह्य भागाचीं अशीं आहेत. ह्या शेवटच्या वेटोळ्यांची रचना विकट आहे, आणि हीं वेटोळीं मनुष्यांमध्येंच परिपूर्ण स्थितीस येतात.

सेरिब्रम्चें खालचें आंग अथवा बूड.

प्रत्येक निमगोलाचें खालचें आंग विभागून त्याचे तीन तीन गडे झाले आहेत; पुढचा मस्तकाच्या बुडाच्या पुढच्या खांचेंत असून सिल्वियस ह्याच्या चिरेनें मधल्या पासून सोडविला आहे; मधला मधल्या खांचेंत; आणि मागला तिंतोरियमवर मागल्या खांचेंत बसतो. सेरिब्रमच्या खालच्या आंगावर मध्यरेषेंत जे भाग दृष्टीस पडतात ते येणें प्रमाणें,—

लांब चीर दोन निमगोलांस एक मेकांपासून निराळे करते. मध्य भागीं जेथें कार्पस क्यालोजम् आहे, तेथें मात्र ही चीर स्पष्ट नाहीं.

कार्पसक्यालोजम् हें मेंदूच्या बुडाजवळ गोलांतर कांठानें संपतें. व तो कांठ ल्यामिनासैनीरिया नामक धूसर मज्जेच्या थरानें त्यूबरसैनीरियम् म्हणून एक ग्रंथि आहे त्याशीं जुळून तिसऱ्या वेंत्रिकलची मर्यादा होतो. कार्पसक्यालोजम्च्या पुढच्या व खालच्या आंगापासून, प्रत्येक बाजूस सिल्वियसच्या चिरेच्या आरंभा पर्यंत, श्वेत मज्जेचा एक रुंद बंद मागें व बाहेर जातो, त्यास कार्पसक्यालोजमचा देठ (पिदंकल) म्हणतात.

आल्क्याक्तरी मज्जातंतु पुढच्या गड्डयाच्या खालच्या आंगावर लांब चिरेच्या प्रत्येक बाजूस दृष्टीस पडतो.

सिल्वियस ह्याची चीर पुढच्यास मधल्या गड्डयापासून निराळें करते.

पुढचें सछिद्र स्थान त्रिकोणाकार आहे, व पुढें पुढच्या गड्डयानें व आग्निक् मज्जातंतूच्या मुळयांनीं, मागें अग्निक् त्राक्तनें, आणि बाहेर मधला गड्डा व सिल्वियसची चीर ह्यांनीं मर्यादिलें आहे. हें कारपोरा स्त्रायेता ह्या ग्यांग्लियाचें खालचें आंग होतें, व रक्तवाहिन्यांस मार्ग देण्यासाठीं सछिद्र झालें आहे.

आग्निक् काम्मिस्यूर हें आग्निक् मज्जातंतूंचें संयोगी स्थान, ल्यामिना सैनिरियाच्या मागें आहे. पुढें एकमेकांपासून अंतर पावणारे आग्निक् त्राक्त व मागें सेरिब्रम्चे देंठ, ह्यांच्या मध्यें एक चतुष्कोण स्थान आहे; त्याची लांब कर्णरेषा पुढून मागें जाते. ह्या स्थानास इन्तर पिदंक्युलर स्थान म्हणतात. ह्या स्थानांत हे पुढील भाग दिसतात,—

त्यूबर सैनीरियम् हा धूसर मज्जेचा ग्रंथि तिसऱ्या वेंत्रिकलच्या जमीनीचा भाग होतो, व हा इन्फंदिब्युलम् नामक धूसर मज्जेच्या भागानें खालीं सांगितलेल्या पिंडाशीं जुळतो. इन्फंदिब्युलम् मध्यें फनलाच्या आकाराचा एक नळ आहे, त्याचा तिसऱ्या वेंत्रिकलच्या विवराशीं संयोग होतो.

पित्युतरिबादी हा लहान अंडाकार गोळा, सेलातर्सिकामध्यें बसतो आणि बाहेरून धूसर मज्जेनें, व आंतून श्वेत मज्जेनें झाला आहे. हा वाहिनी-

रहित ग्ल्यांदसारखा आहे. गर्भांत हा विशेष मोठा असून ह्यांत एक नळ असतो, तो इन्फंदिब्युलम् मधून तिसऱ्या वेंत्रिकलांत सुटतो.

कार्पोरा आल्बिकयान्शिया ह्या दोन वाटोळ्या वाटाण्या एवढ्या गोळ्या, वाहेरल्या आंगास श्वेत मज्जेनें, व आंतल्या आंगास धूसर मज्जेनें झाल्या आहेत, आणि ह्या फार्निक्सच्या पुढच्या शृंगांनीं झाल्या आहेत, ह्यांस फार्निक्सचे बल्ब म्हणतात.

मागलें सच्छिद्र स्थान ही श्वेत व धूसर मज्जा, कार्पोरा आल्बिकयान्शिया ह्याच्या मागें, पान्सवेरोलियैच्या पुढें, आणि सेरिब्रमच्या देंठाच्या मध्यें आहे; ही तिसऱ्या वेंत्रिकलच्या जमिनीचा मागला भाग होऊन, आप्तिक्थ्यालमै ह्या ग्यांग्लियास जाणाऱ्या रक्तवाहिन्यांनीं विंधिला आहे.

क्रूरासेरिब्री म्हणजे सेरिब्रमचे देंठ, हे श्वेत मज्जेचे दोन जाड व गोल जुडगे सुमारें $\frac{3}{4}$ इंच लांब आहेत, आणि पान्सच्या पुढल्या कांठापासून निघून पुढें व बाहेर जाऊन, प्रत्येक बाजूच्या निमगोलाच्या खालच्या आंगात शिरतात. प्रत्येक देंठांत पुढच्या पिरमिद पासून आलेल्या लांब तंतूंचा उथळ थर, आणि ल्यातरल त्राक्त, मागले पिरमिद, आलिवरी पुंजका, व मेदल्लाचा समोरचा ल्यातरल त्राक्त, ह्यांच्या तंतूंचा खोल थर असे आहेत.

दोहों थरांच्या मध्यें धूसर मज्जेचा गोळा आहे, हेंच **लोकसनैजर** म्हणजे कृष्णवर्ण स्थान होय.

पान्स व सेरिबेलम् हे काढून टाकले म्हणजे मागले गड्डे उघडे पडतात, आणि हे परस्परां पासून लांब चिरेनें निराळे झाले आहेत.

सेरिब्रमच्या निरनिराळ्या भागांची साधारण व्यवस्था.

सेरिब्रमचे देंठ निमगोलांत शिरतांनां एक मेकां पासून अंतर पावतात, त्या योगानें मध्यें रिकामें स्थान राहतें, तेंच देठांच्यामधील स्थान होय. हे देंठ वर चढतात तेव्हां, प्रत्येकाचे घटक तंतु धूसर मज्जेच्या दोन मोठाल्या गोळ्यां मधून जातात; ह्या गोळ्यांस मेंदूचे ग्यांग्लिया म्हणतात, प्रत्येक देंठाच्या वरल्या व आंतल्या आंगापासून वाटोळे उंचवटया प्रमाणें चढून आलेले कार्पोराल्बायेता, व आप्तिक् थ्यालमै, हेच होत. ह्या गोळ्यांच्या वरतीं कार्पसक्यालोजम् ह्या आडव्या संयोगी भागानें निमगोल परस्परांशीं जुळले आहेत.

ह्या भागाचें खालचें आंग, ग्यांग्लियाचें वरचें आंग, आणि देंठांच्या मधील स्थानांतील भाग, ह्यांच्या मधलें स्थान हेंच वेंत्रिकलांचें साधारण विवर होय. ह्या विवराचा वरचा भाग सेप्तम्ल्यूसीदम् नामक उभ्या पडद्यानें विभागला जाऊन, बाजूचीं दोन वेंत्रिकल्स होतात. ह्या विवराचा खालचा भाग तिसरें वेंत्रिकल् होय. हें पुढें बाजूच्या वेंत्रिकलाशीं, आणि मागें चवथ्या वेंत्रिकलाशीं संयोग पावतें. सेप्तम्ल्यूसिदम् ह्याच्या दोहों थरांच्या मधील स्थान हें पांचवें वेंत्रिकल जाणावें.

सेरिब्रम्चें आंतील आंग.

कोणत्या ही निमगोलाचा वरील भाग कार्पसक्यालोजम् ह्यापासून सुमारें अर्ध इंच वरतीं छाटला तर, श्वेतमज्जेचा अंडाकार भाग उघडा पडतो. त्यास सेंत्रम् ओवेली मैनस म्हणतात. आतां निमगोल कार्पसक्यालोजम् ह्याच्या सपाटी बरोबर छाटला तर, त्यास जुळविणाऱ्या श्वेत मज्जेचा रुंद तळ उघडा पडतो, ह्यास सेंत्रम् ओवेली मेजस म्हणतात.

कार्पसक्यालोजम् हा श्वेत मज्जेचा जाड व सुमारें चार इंच लांब थर आहे. ह्याच्या योगानें सेरिब्रम्च्या दोहों निमगोलांची जुळणी होते, व हा मोठ्या लांब चिरेच्या शेवटांपासून थोडासा आलीकडे पोहचतो. ह्याच्या वरल्या आंगावर कित्येक लांब थर आहेत, आणि हा मेंदूच्या बुडाजवळ पुढें ल्यामिनासैनीरिया नामक पडद्याच्या योगानें आन्तिक कामिस्यूर ह्याशीं जुळतो, आणि मागें फार्निक्सशीं सलग्न होतो. पुढून मागें ह्याचा आकार कमानी सारखा आहे, आणि पुढच्या आंगास एक वांकण आहे, त्यास जेनु म्हणजे गुडघा म्हणतात. त्याच्या चालू भागास रास्त्रम किंवा बीक म्हणतात. ह्याच्या मध्य भागीं एक शिवण आहे, तिच्या कोणत्या ही एका बाजूस छेद केला असतां, बाजूचें वेंत्रिकल् उघडें पडतें, तेव्हां कार्पसक्यालोजम् हें बाजूच्या वेंत्रिकलाचें छत आहे असें झालें.

बाजूचींवेंत्रिकल्स हीं प्रत्येक निमगोलांत एक अशीं सीरस त्वचेनें आच्छादलेलीं दोन विवरें आहेत. हीं वेंत्रिकलांच्या साधारण स्थानाच्या वरल्या भागांत आहेत. ह्यांत रक्ताच्या पाण्या सारखा (सीरस फ्लुइद) थोडासा

सेरीब्रमच्या निम्नगोलांचा कांहीं भाग काढून टाकला आहे, सेरिबेलम-चा छेद केला आहे, यरून पाहतां मेंदूच्या अंतरस्थ भाग दिसत आहेत.

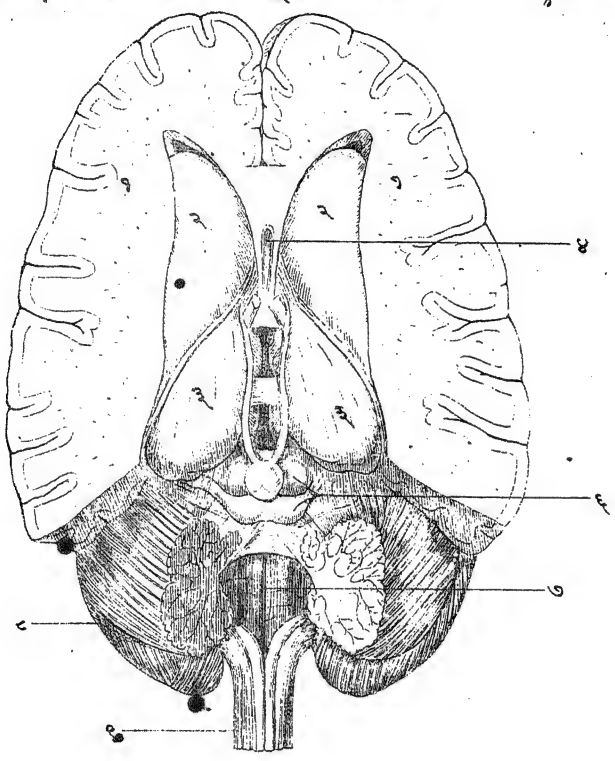

१.१. निम्नगोलांची श्वेत मज्जा, रक्तवाहिन्या छेदिल्या गेल्या मुळें तींत बिंदु दिसत आहेत, आणि ती वेटोळ्यांच्या धूसर मज्जेनें मर्यादिली आहे. २.२ कार्पोरा स्त्रायेता. ३.३. आमिक थालमै, ह्यांच्या मध्यें विवर आहे तें तिसरें वेन्त्रिकल्. ४. सेप्तम् ल्यूसिदम्-चा शेषभाग, त्यांत पांचव्या वेन्त्रिकलचा कांहीं भाग दिसत आहे. ५. फिनियल्ग्लांद. ६. कार्पोरा क्वाद्रे जेमिनाचर टेकतो. ७ चवथ्या वेन्त्रिकलचें विवर. ८ सेरिबेलम्-चा डावा निम्नगोल. ९ कण्याच्या रज्जूचा आरंभ.

ग (बादी); आणि पुढलें, मधलें, व मागलें, अशीं तीन शृंगें (कार्न्यु) आहेत.

बाजूच्या वेंत्रिकलची मधली खांच त्रिकोणाकार आहे, तिचें छत कार्पस-क्यालोजम् ह्यानें होतें. आंतल्या आंगास **सेप्तमल्युसिदम्** हा उभा पडदा आहे, तो ह्या खांचेस समोरच्या वेंत्रिकल पासून निराळें करतो, आणि त्या वेंत्रिकलची जमीन पुढून मागें, **कार्पसस्त्रायेतम्, तिनियासेमिसर्क्युलेरिस, थ्यालमस आग्निकस, कोरैद प्लेक्सस, कार्पसफिंब्रियेतम्**, आणि **फार्निक्स,** ह्या भागांनीं झाली आहे.

कार्पसस्त्रायेतम् किंवा सेरिब्रम्चा वरचा ग्यांग्लियन धूसर मज्जेनें झाला आहे, ह्यांत परस्परांपासून अंतर पावणारे श्वेत तंतु असतात, त्या योगें हा छेदिला असतां थरांनीं झाला आहेसा दिसतो. वेंत्रिकलांत असणारा भाग बाहेरून धूसर मज्जेनें झालेला व निवडंगाच्या फडा सारखा रुंद आहे. ह्याचा रुंद शेंडा बाजूच्या वेंत्रिकलच्या पुढल्या शृंगांत पुढें झुकतो, आणि अरुंद शेंडा मागें व बाहेर झुकलेला असून, संगतीच्या शेंडया पासून आग्निक्थ्यालमै ह्यांनीं निराळा झाला आहे. वेंत्रिकलच्यावाहेरचा भाग सेरिब्रम्च्या श्वेत मज्जेशीं जुळला आहे. ह्याच्या मोकळ्या आंगास वेंत्रिकल मढविणाऱ्या सीरस त्वचेचें आच्छादन आहे.

तिनियासेमिसर्क्युलेरिस हा पांढुरका, अरुंद, अर्धवट पारदर्शक, श्वेत मज्जेचा बंद आग्निक् थ्यालमस व कार्पस स्त्रायेतम् ह्यांच्या मध्यें आहे. हा लांब लांब श्वेत तंतूंनीं झाला असून, पुढें फार्निक्सच्या पुढल्या शृंगाशीं जुळला आहे, आणि मागें वेंत्रिकलच्या मधल्या अथवा उत्तरत्या शृंगांत नाहींसा होतो.

कोरैद प्लेक्सस, हा रक्तवाहिन्यांनीं झालेला पडदा बाजूच्या वेंत्रिकलच्या जमिनी वरून जातो. पुढें बारीक होऊन, समोरच्या वेंत्रिकल मधील कोरैद प्लेक्सस ह्या बरोबर मान्रोच्या छिद्रा मधून संयोग पावतो. मागें हा मधल्या शृंगांत उतरून आडव्या चिरेंतून पायामेतरशीं जुळतो. हा पाया मेतरचा पडदा आहे.

कार्पस फिंब्रियेतम् हा अरुंद, पांढरा, फिती सारखा बंद, फार्निक्सच्या

हिपोक्यांपसमेजरच्या आतल्या कांठास बद्ध आहे.

आन्तिक् थ्यालमै म्हणजे सेरिब्रम्चे वरचे ग्यांग्लिया, हे सेरीब्रम्च्या प्रत्येक बाजूच्या दैंठावर असणारे दोन लांबोळे गोळे, कार्पोरास्त्रायेताच्या एकमेकां पासून अंतर पावणाऱ्या दोहों भागांच्या मध्यें आहेत. हे बाहेरून श्वेत मज्जेनें, व आंतून धूसर व श्वेत मज्जांच्या मिश्रणानें झाले आहेत. आंत हे तिसऱ्या वेंत्रिकलचीं बाजूची मर्यादा होतात; ह्यांच्या बाहेरल्या आंगास कार्पस स्त्रायेतम् आहे; वर ह्यांस कांहीं अंशीं फार्निक्सचें आच्छादन आहे; आणि खालीं हे बाजूच्या वेंत्रिकलच्या मधल्या अथवा उतरत्या शृंगाचें छत होतात. ह्यांच्या खालच्या आंगांत सेरीब्रमचे दैंठ शिरतात. ह्यांच्या वरल्या कांठानें पिनियल् ग्ल्यांदचे दैंठ जातात. प्रत्येक आन्तिक्थ्यालमैच्या मागल्या व खालच्या आंगावर दोन वाटोळे उंचवटे असतात, त्यांस कार्पोराजेनिक्युलेता म्हणतात.

फार्निक्स हा लांब पसरलेला फैब्रसत्वचेचा पडदा कार्पस क्यालोजम् ह्याच्या खालीं आहे. हा दोन सारख्या भागांनीं झाला आहे, ते मध्यभागीं जुळून त्रिकोणाकार भाग होतो, तोच भाग आंग आणि त्यास पुढलीं व मागलीं शृंगें आहेत. आंगाची वरली बाजू मध्यरेषेंत पुढें सेप्तमल्यूसिदम् ह्याशीं, व मागें कार्पसक्यालोजम् ह्याशीं जुळते. पुढचीं शृंगें कमानी प्रमाणें मेंदूच्या बुडाकडे जाऊन मागीं मध्यें आन्तिक् कामिस्यूर, आन्तिक् थ्यालमै, पिनियल् ग्ल्यांदचे दैंठ, व तिनिया सेमिसर्क्युलेरिस, ह्यांशीं संयोग पावतात. मागलीं शृंगें वरल्या आंगानें कार्पसक्यालोजम् ह्याशीं दृढ संयोग पावतात, व बाजूच्या वेंत्रिकलच्या मधल्या शृंगांत खालीं उतरून, हिपोक्यांपस मेजर ह्याच्या गोलांतर कांठाशीं सलग्न होतात.

बाजूच्या वेंत्रिकलचें पुढील शृंग त्रिकोणाकार आहे, व तें बाहेर जाऊन पुढच्या गड्यांत शिरतें.

मधल्या अथवा उतरत्या शृंगास आन्तिक्थ्यालमस ह्याच्या मागल्या भागासभोंवतीं विलक्षण वांक आहे. हें प्रथम मागें, बाहेर व खालीं जातें मग क्रससेरिब्रै भोंवतून पुढें व आंत वळून सिल्वियसच्या चिरेजवळ संपतें. ह्या-

आग्निक्स ह्यांनीं होते, आणि खालची मर्यादा, **हिपोक्यांपसमेजर, पीजहिपोक्यांपै, पीजअक्सिसोरियस, कार्पस फिंब्रियेतम्, कोरैद प्लेक्सस, फाशियादेंतेता, ट्रान्स्वर्सफिशर,** ह्या भागांनीं होते. ह्या शृंगाच्या झोका वरून ह्यास इंग्रजींत **बादफै** म्हणतात.

हिपोक्यांपसमेजर हा पांढरा उंचवटा मधल्या शृंगाच्या संपूर्ण भागांत पसरतो. ह्याचा आकार मेंढ्याच्या शिंगा सारखा आहे. ह्याचा खालचा शेंडा जनावराच्या पंज्या सारखा आहे, त्यास **पीजहिपोक्यांपै** म्हणतात. हा उंचवटा कार्पस क्यालोजम् ह्याच्या वेटोळ्याचा आंतला भाग होय. ह्याची धूसरमज्जा सेरीब्रम्च्या पृष्ठावर असते, तिला खांडे पडलेले असतात. ही मज्जा फाशिया देंतेता होय. श्वेतमज्जा कार्पसफिंब्रीयेतम् मधून फार्निक्स व कार्पस क्यालोजम् ह्यांशीं सलग्न होते.

पीज आक्सिसोरियस हा पांढरा उंचवटा, हिपोक्यांपस मेजर व मैनर ह्यांच्या मध्यें असतो.

कार्पस फिंब्रियेतम् हा अरुंद फिती सारखा बंद हिपोक्यांपस मेजर ह्याच्या आंतल्या आंगानें पसरला आहे, ह्याचें वर्णन पूर्वी केलेंच आहे.

कार्पस फिंब्रियेतम् ह्याच्या खालीं दांत्यांनीं युक्त असा धूसर मज्जेचा बंद आहे. हाच, **फाशियादेंतेता** होय.

आडवी चीर फार्निक्सच्या खालीं व त्याच्या आणि आग्निक् थ्यालमसच्या मध्यें आहे, व ही मधल्या शृंगाच्या शेवटा पर्यंत खालीं उतरते. हींतून पायामेतर मेंदूंच्या बाहेरून वेंत्रिकल मध्यें जाऊन कोरैद प्लेक्सस पूर्ण होतात.

बाजूच्या वेंत्रिकलचें **मागलें शृंग** बांक घेऊन मागल्या गडग्यांत शिरतें. ह्याच्या जमिनीवर हिपोक्यांपसमैनर हा पांढरा उंचवटा आहे; ह्याचा झोंक बाहेर मागें व आंत आहे.

. सेप्तम्ल्यूसिदम् हा बाजूच्या वेंत्रिकलची आंतली मर्यादा होतो. हा पातळ त्रिकोणाकार, अर्धवट पार दर्शक पडदा, वर कार्पस क्यालोजम् ह्याच्या खालच्या आंगास, आणि खालीं फार्निक्सच्या पुढल्या भागास, बद्ध आ-

पांचवें वेंत्रिकल् सीरस त्वचेनें आच्छादिलेलें विवर आहे, व ह्यांत रक्ताच्या पाण्या सारख्या पातळ पदार्थांचा थोडासा अंश असतो. गर्भांत व कित्येक इतर प्राण्यांत ह्या वेंत्रिकलचा खालीं तिसऱ्या वेंत्रिकलशीं संयोग असतो. प्रौढ मनुष्यांत असा संयोग नसतो.

वीलम्इन्तरपाजितम् हा त्रिकोणाकार व रक्तवाहिन्यांनीं झालेला पडदा, पायामेतर पासून कार्पस क्यालोजम् ह्याचा मागला वाटोळा कांठ, व फार्निक्स, ह्यांच्या खालून आडव्या चिरे मधून परत मेंदूच्या आंत शिरतो, व शेवटीं सांगितलेल्या भागास तिसऱ्या वेंत्रिकलच्या विवरा पासून निराळें करतो. ह्याच्या खालच्या आंगास तिसऱ्या वेंत्रिकलचे कोरैद प्लेक्सस आहेत, व ह्याच्या बाजूच्या कांठास बाजूच्या वेंत्रिकलचे कोरैद प्लेक्सस आहेत. ह्याचा मागचा कांठ पिनियल्ग्लांद आच्छादितो. पुढचें शेवट दुभागलें जातें. प्रत्येक विभाग बाजूच्या वेंत्रिकलांत जातो. ह्याच्या शिरास वीनिगलीनै म्हणतात, त्या एकत्र जुळून स्त्रेतसैनस मध्यें सुटतात.

तिसरें वेंत्रिकल् हें आप्तिक् थ्यालमै ह्यांच्या मध्यें असणारी अरुंद चीर होय. ह्यास वर विलम्इंतरपाजितम्, ह्या पडद्याची मर्यादा आहे. ह्या पडद्या पासून वेंत्रिकलचे कोरैद प्लेक्सस लोंबतात, बाजूस पिनियल् ग्ल्यांदचे देंठ आहेत, ह्याची जमीन सेरिब्रम्च्या देंठांच्या मधलें स्थान व्यापणारे भाग होत. तिसऱ्या वेंत्रिकलच्या विवरावर तीन कामिस्यूर म्हणजे आडवे संयोगी भाग आहेत; त्यांत पुढला श्वेत मज्जेनें झाला आहे, तो कार्पस स्त्रायेतम् ह्यांला जुळवितो; मधला धूसर मज्जेनें झालेला दोहों आप्तिक् थ्यालमै ह्यांस एकमेकांशीं जुळवितो; मागला श्वेत मज्जेनें झालेला ह्या ग्यांग्लियांस मागें जुळवितो. तिसऱ्या वेंत्रिकलांत चार छिद्रें आहेत. त्यांत दोन अंडाकार **मान्रो ह्याचीं छिद्रें**, ह्या वेंत्रिकलास बाजूच्या वेंत्रिकलाशीं जुळवितात. तिसरें छिद्र **सिल्वियस ह्याचानळ** होय. ह्या मधून तिसरें चवथ्या वेंत्रिकलशीं मिळतें; चवथें खोल आहे, व तें खालीं इन्फंदिब्युलम् ह्याशीं संयोग पावतें. तिसऱ्या वेंत्रिकलच्या जमिनीवर धूसर मज्जा पुष्कळ असते. तिसऱ्या

मढविणारी सारसत्वचा वरील छिद्रांमधून पांचवें वेंत्रिकल खेरीज करून, बाकीच्या वेंत्रिकलांस मढविणाऱ्या त्वचेशीं सलग्न होते.

पिनियल् ग्ल्यांद हा धूसर मज्जेचा लहान सुळक्या सारखा भाग मागल्या संयोगी भागा मागें, व नेतीज ह्यांच्या मध्यें आहे. ह्याच्या आंत चिकट पदार्थानें भरलेलें विवर आहे, आणि ह्यास चार देंठ आहेत, त्यांपैकीं दोन पुढें जाऊन फार्निक्सच्या पुढच्या शृंगाशीं सलग्न होतात, आणि दोन थ्यालमसच्या आंतल्या आंगाच्या मागल्या भागानें नीट खालीं उतरतात.

कार्पोराक्वाद्रिजेमिना हे धूसर व श्वेत ह्या मज्जांचे चार वाटोळे उंचवटे आहेत. पैकीं पुढले दोन, **नेतीज**, व मागले दोन, **तेस्तीज** असे जोडीनेंच आहेत. हे तिसऱ्या वेंत्रिकलच्या लागलेच मागें, सिल्वियस ह्याच्या नळाच्या वर, आणि कार्पस क्यालोजम् ह्याच्या खालीं आहेत. हे प्रत्येक बाजूस आप्तिक् थ्यालमस ह्याशीं जुळले आहेत, आणि मागें, सेरिबेलम्चे वरले देंठ ह्यांच्या योगानें पूर्ण होतात, व आलिवरी पुंजक्यांपासून ही त्यास तंतु जातात. पक्षी, मत्स्य, व रेप्तैल, ह्या जातीच्या प्राण्यां मध्यें हे दोनच भाग असतात, व त्यांस आप्तिक् मज्जातंतूंचा संबंध असतो.

व्युसन्स ह्याचा वाल्व हा श्वेत मज्जेचा, उजेड पार दिसण्या सारखा थर **सेरिबेलम्च्या** वरल्या देठांच्या मध्यें पसरला असून, तिसऱ्या पासून चवथ्या वेंत्रिकलांत जाण्याच्या नळास आच्छादितो.

कार्पोरा जनिक्युलेता हे दोन लहान, चापट व लांबोळे गोळे, **कार्पोरा क्वाद्रिजमिनाच्या** बाहेरल्या आंगास, **आप्तिक् थ्यालमस** ह्याच्या खालच्या व मागल्या भागावर असतात. ते प्रत्येक बाजूस **आप्तिक् त्र्याक्त** ह्याशीं जुळले आहेत. हे गोळे प्रत्येक बाजूस दोन असतात. बाहेरचा, आप्तिक् त्र्याक्तच्या बाहेरच्या विभागाशीं, आणि आंतला त्या त्र्याक्तच्या आंतल्या विभागाशीं, असे सलग्न असतात.

सेरिब्रम्ची रचना. प्रत्येक निमगोलाची श्वेत मज्जा तीन जातींच्या तंतूंनीं झाली आहे. १ एकमेकां पासून अंतर पावणारे अथवा देंठांचे तंतु, ज्यांच्या योगानें रज्जु व मेदला ही निमगोलांशीं जुळतात. २ दोहों नि-

दूरदूर असणाऱ्या भागांस जुळविणारे लांबलांब संयोगी तंतु.

सेरिबेलम्.

सेरिबेलम् अथवा मेंदूचा लहान भाग, हा **आक्सिपतच्या** खालच्या खांचेंत बसलेला व **सेरिब्रम्च्या** मागल्या गड्यां खालीं असून, त्या पासून **तिंतोरियम्नें** निराळा झालेला भाग होय. ह्याचा आकार लांबोळा वरून खालीं चापट, एका बाजू पासून दुसऱ्या बाजू पर्यंत व्यास मोठा, आणि वजनाचें मध्य परिमाण पुरुषांत पांच औंस चार द्राम, आणि स्त्रियांत किंचित् कमी असतें. सेरिबेलम् बाहेरून धूसर मज्जेनें, आणि आंतून श्वेत मज्जेनें घटित असून, ह्यास कित्येक निरनिराळ्या खोलीच्या वक्र खांचण्या आहेत. हा दोन बाजूच्या गड्यांनीं युक्त आहे. ते गड्डे वरचा वर्मिफार्म भाग म्हणून एक गड्डा आहे, त्याच्या योगानें जुळले आहेत. कित्येक प्राण्यां मध्यें एवढाच भाग असतो. सेरिबेलम्चे निमगोल परम्परांपासून पुढच्या आंगास एका खांचणीनें निराळे झाले आहेत. वरचा वर्मिफार्म भाग विभागला जाऊन, पुढून मागें ह्याचे तीन गड्डे होतात. खालच्या आंगानें एका खांचेच्या योगानें सेरिबेलम्चे दोन बाजूंचे निमगोल होतात. त्या खांचेंत मेंदलाचा मागला भाग बसतो, व तिच्या जमिनी पासून मधल्या गड्डयाचा भाग चढून आला आहे, तोच खालचा वर्मिफार्म् भाग होय. सेरिबेलम्च्या पुढल्या व मागल्या कांठावर एक एक अर्ध चंद्राकार खांचणी असते, ह्यांपैकीं पुढलींत कार्पोरा क्वाद्रेजेमिना, व मागलींत फ्याल्क्स सेरिबेलै असे बसतात. क्षितीजाशीं समांतर अशा मोठ्या चिरेच्या योगानें प्रत्येक निमगोलाचा वरचा व खालचा असे दोन भाग होतात, व त्या चिरेच्या विभागांनीं प्रत्येक भागाचे विभागून दुसरे गड्डे होतात.

चवथें वेंत्रिकल्.

सेरिबेलम्चें किंवा चवथें वेंत्रिकल् हें चौकाणस्थान, पुढें मेदला व पान्स, आणि मागें सेरिबेलम् ह्या भागांच्या मध्यें आहे. ह्याचें छत सेरिबेलम्चें खालचें आंग, व व्युसन्स ह्याचा पडदा, ह्या भागांनीं झालें आहे. मे-

वर सेरिबेलम्चे दंड प्रोसेसस ए सेरिबेलै आदतेस्तीज, व खालीं मागले पिरमिद आणि रेस्तिफार्म वादी, ह्या भागांनीं होते. मध्य भागीं मेदल्लाची मागली मधली चीर दिसते, व हिच्या प्रत्येक बाजूस फ्यासिक्युलै तिरितीज हे दोन लांब पसरलेले उंचवटे आहेत. जमिनीच्या खालच्या भागांत कित्येक आडव्या पांढऱ्या रेषा दिसतात, त्यापैकीं कित्येक सेरिबेलम्च्या देठांशीं व कित्येक आदितरी मज्जातंतूच्या आरंभाशीं किंवा मुळ्यांशीं जुळतात. बाकीच्या मोकळ्या आसतात, व वर आणि बाहेर चवथें वेंत्रिकल् मढविणारी त्वचा सिल्वियस ह्याच्या नळा मधून तिसऱ्याच्या त्वचेशीं सलग्न होते; वेंत्रिकलचें विवर सेरिबेलम् व मेदल्ला ह्यांच्या मध्यें पसरलेल्या पायामेतरच्या पदार्थांमधील छिद्रांतून, खालीं मेंदू व कण्याची रज्जु ह्यांच्या अव्याक्नेनदच्या खालचें म्हणजे सब् आव्याक्नेनद ह्या स्थानाशीं संयोग पावतें. चवथ्या वेंत्रिकलाचे कोरेद प्लेक्सस, खालच्या वर्मिफार्म भागाच्या टोंकापासून रेस्तिफार्म वादींच्या वा हेरील कांठा पर्यंत जातात. ह्या वेंत्रिकलच्या खालच्या भागांत पोस्तीरियर पिरमिदच्या जुळणीनें लेखणीच्या टाकाच्या आकृतीचें स्थान होतें, त्यास क्यालमसस्क्रिप्तोरियस म्हणतात.

चवथ्या वेंत्रिकलच्या जमिनीवरली धूसर मज्जा खालीं रज्जूच्या संयोगी धूसर मज्जेशीं सलग्न होते, आणि वर सिल्वियस द्याच्या नळा पर्यंत पसरते, ह्या खेरीज धूसर मज्जेचे विशेष साठे आहेत, त्यांपासून ६ व्या, ७ व्या-८ व्या आणि ९ व्या, मज्जातंतूंचा आरंभ होतो.

रचना. सेरिबेलम्च्या दोहों निमगोलांचा उभा छेद केला तर, कार्पस देंतेतम् ह्याचा समावेश ज्या श्वेत मज्जेंत होतो तिचा देंठ दिसतो. कार्पस-देंतेतम् हा भाग पांढऱ्या तंतूंचा समावेश ज्या धूसर मज्जेंत होतो तिच्या वेष्टनानें झालेला सेरिबेलम्चा ग्यांग्लियन होय. श्वेत मज्जेच्या देंठापासून प्रत्येक निमगोलाच्या धूसर मज्जे मध्यें कित्येक शाखा जाऊन, त्यास वृक्षाचा आकार येतो. त्यास आर्बार वैतीसेरिबेलै म्हणजे जीवित्व वृक्ष म्हणतात.

सेरिबेलम्च्या देंठांच्या वरची, मधली, व खालची, अशा तीन जोडया आहेत, आणि हे देंठ त्यास मेंदूच्या बाकीच्या भागांशीं जुळवितात.

व त्यांच्या खालून सेरिब्रम्चे देंठ व आप्तिक् थ्यालमस ह्यांपर्यंत चढतात. हे चवथ्या वेंत्रिकलाची बाजूची मर्यादा होतात, व व्युसन्स ह्याच्या वाल्वनें परस्परांशीं जुळतात. कार्पोरा क्वाड्रेजेमिना ह्याच्या खालीं देंठांचे आंतले तंतु परस्परांवरून आडवे जातात, ते असे कीं सेरिबेलम्च्या उजव्या अर्ध भागांचे तंतु सेरीब्रम्च्या डाव्या अर्ध भागास जातात.

खालचेदेंठ सेरिबेलम्ला मेदल्लाशीं जुळवितात. हे रेस्तिफार्मबादींचा अंश आहेत, व मेदलाच्या अर्ध भागांतील संपूर्ण भागांशीं व ह्यांच्या योगानें, मागले स्तंभ सोडून रज्जूच्या ही त्याच बाजूच्या अर्ध भागाशीं संयोग पावतात.

मधले देंठ सर्वांहून मोठे, सेरिबेलम्च्या दोहीं निमगोलांस जुळविणारे पान्सचे आडवे तंतु होत.

मस्तकाचे मज्जातंतु.

मस्तकाचे मज्जातंतु प्रत्येक बाजूस नऊ आहेत. मस्तकाच्या खांचेंतून बाहेर पडण्याच्या अनुक्रमावरून, तसेंच ज्या भागांस हे जातात त्यां वरून ह्यांस नावें दिलीं आहेत. पुढून मागें अनुक्रमानें घेतलें असतां, ते खालीं लिहिल्याप्रमाणें आहेत.

नऊ जोड.

१ ला. आल्फ्याक्तरी. २ रा. आप्तिक्. ३ रा. मोतोरीज आक्युलोरम्. ४ था. प्याथेतिक् (त्राक्लियर). ५ वा. त्रैफेशियल् (त्रैजेमिनै). ६ वा. अबदुसेंतीज.

७ वा. { फेशियल पोर्शियोद्यूरा (मुखाचा किंवाकठिण मज्जातंतु). आदितरी (नरम). पोर्शियो मालिस. } ८ वा. { ग्लासोफ्यारिंजियल्. न्यूमोग्यास्त्रिक (वेगस.) स्पैनल् अक्सेसरी. }

९ वा. हैपोग्लासल्.

मस्तकाच्या मज्जातंतूंचे त्यांच्या क्रियांप्रमाणें तीन वर्ग करतां येतात.

१ विशेषज्ञानजनक मज्जातंतु.

१ ला. आल्फ्याक्तरी, घ्राणेंद्रियाचा २ रा. आप्तिक्, चक्षुरिंद्रियाचा. ६ वा. आदितरि, कर्णेंद्रियाचा.

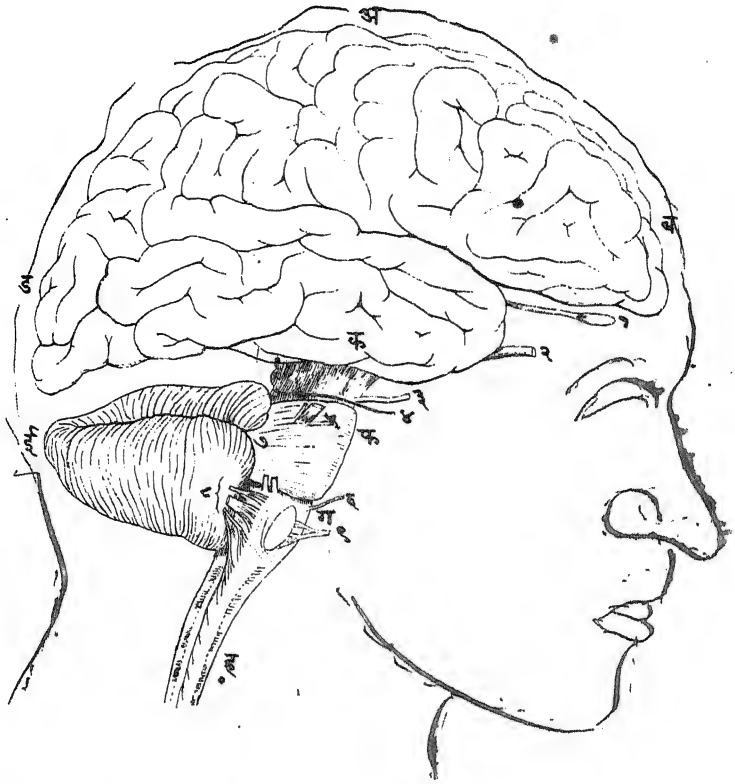

अ. सेरीब्रम. ब. पुढचा गड्डा. क. मधला गड्डा. ड. मागला गड्डा. ई. सेरिबेलम्. फ. पान्स वेरोलियै. ग. मेदल्ला आव्लांगेता, हा खाली ह. ह्या कण्याच्या रज्तूशी सलुग्न आहे. १ आलूफ्याक्तरी मज्जातंतु व त्याचा गड्डा. २ आप्तिक् मज्जातंतु. ३ निसरा मज्जातंतु. ४ चवथा मज्जातंतु. ५ पांचवा मज्जातंतु, व ह्याच्या दोन मुळ्या. ६ सहावा मज्जातंतु. ७ सातवा, ह्याचे फेशियल व आदितरी हे दोन भाग. ८ आठवा, ह्याचे ग्लासोफ्यारिंजियल, न्यूमोग्यास्त्रिक्, व स्पेनल् अक्सेसरी असे तीन भाग. ९ नववा मज्जातंतु, हा अनेक तंतूंनी निघतो.

३ रा. मोतोरीज आक्युलोरम्

४ था. प्याथेतिक्

६ वा. अब् दुसेंतीज

७ वा. फेशियल् (पोर्शियोद्रा)

९ वा. हैपोग्लासल्

३ मिश्र मज्जातंतु, म्हणजे मज्जातंतु, चालक असून ज्ञान जनक आहेत.

५ वा. त्रैफेशियल्

८ वा. { ग्लासो फ्यारिंजियल्. न्यूमोग्यास्त्रिक् (वेगस.) स्पैनल् अक्सेसरी.

विशेषज्ञानजनक मज्जातंतु.

नर्वसआफ़ स्पेशियल्सेन्स.

घ्राणेंद्रियाचा मज्जतंतु. आल्फ्याक्तरीनर्व.

पहिला अथवा **आल्फ्याक्तरी** हा घ्राणेंद्रियाचा विशेष ज्ञानजनक मज्जातंतु आहे. हा मेंदूच्या गोळ्याचा पुढें आलेला अंश समजावा. हा तीनमुळ्यांनीं मधल्या व पुढच्या गड्डयांच्या खालच्या आंगास निघतो, व हा स्पर्शास नरम आहे. बाहेरची किंवा श्वेत मुळी मधल्या गड्यांत शिरते, कार्पस स्त्रायेतम् व आक्षिक् थ्यालमस ह्यांशीं ही जुळली आहे; मधली मुळी पुढच्या गड्याशीं व कार्पस स्त्रायेतम्शीं जुळली आहे, ही धूसर आहे, आंतली किंवा श्वेत मुळी पुढच्या गड्यापासून निघते. आल्फ्याक्तरी मज्जातंतूंत धूसर मज्जा बरीच असते. हा पुढच्या गड्याच्या खालच्या आंगावरच्या दोहों वेटोळ्यांच्या मधून, व लांब चिरेच्या प्रत्येक बाजूनें पुढें जातो, व एथमेदच्या छिद्रयुक्त पडद्या वर येऊन पोहचल्यावर, पसरून ह्याचा आल्फ्याक्तरी गड्डा होतो, त्याच्या खालच्या आंगापासून सुमारें वीस तंतु निघतात, ते नाकाच्या म्यूकस त्वचेस वांटले जातात. तंतूंस बूरामेतर व पाया मेतर ह्या पडद्यां पासून

रमं आणि मज्जातंतूंचें वेष्टन जो न्युरेलेमा नामक पडदा, त्यानें रहित असा असल्या मुळें इतर मज्जातंतूं पासून वेगळा आहे.

नेत्राचा मज्जातंतु. आप्तिक् नर्व.

हा चक्षुरिंद्रियाचा विशेष ज्ञानजनक मज्जातंतु होय. हा आप्तिक् **व्याक्त** ह्या नांवानें मेंदू पासून निघतो. आप्तिक् व्याक्तचे दोन बंद असतात, ते थ्यालमै आप्तिसै, कार्पोरा जेंनिक्युलेता, आणि कार्पोरा क्वाद्रेजेमिना, ह्या भागांच्या द्रव्या मधून जातात; सेरिब्रम्च्या देठांच्या खालच्या आंगा सभोंवतीं गुंडाळून एकमेकां जवळ येऊन संयोग पावतात; व आप्तिक् कामिस्यूर पूर्ण करतात; तें चौकोणाकृति असून त्युबरसैनीरियम् ह्याच्या पुढें, ल्यामिना सैनीरियाच्या मागें, व पुढील सच्छिद्र स्थानाच्या मध्यें असतें, आणि स्फीनैद अस्थीच्या आलिवरी भागावर वसतें. ह्या ठिकाणीं प्रत्येक व्याक्तचे आंतले तंतु चालू होऊन समोरच्या आप्तिक् मज्जातंतूस जातात, व बाहेरले तंतु त्याच बाजूच्या मज्जातंतूस जाऊन मिळतात. कामिस्यूरच्या पुढच्या काठा जवळचे तंतु एका आप्तिक् मज्जातंतू पासून समोरच्यास जातात; आणि मागच्या काठा जवळचे तंतु एका आप्तिक् व्याक्त पासून समोरच्यास जातात. पहिल्यास इन्तर रेतिनल् व दुसऱ्यांस इन्तर सेरीब्रल् तंतु म्हणतात.

आप्तिक् मज्जातंतु कामिस्यूरच्या पुढच्या आंगापासून निघतात. एकमेकां पासून अंतर पावून आप्तिक् छिद्रां पर्यंत जातात, व त्यांतून अक्षिकोशांत उतरल्यावर, नेत्र पिंडाच्या मागल्या आंगास व त्याच्या मध्या पासून किंचित् नाकाकडल्या बाजूस स्क्लरातिक् व कोरैद ह्या पडद्यांस विंधितात; आणि तेथें पसरून त्यांचा रेतिना हा पडदा होतो. हा मज्जातंतु दूरामेतर व अव्याक्तनैद ह्यांच्या लांबलेल्या भागांनीं आच्छादिला आहे.

कर्णेंद्रियाचा मज्जातंतु. आदितरी नर्व.

हा कर्णेंद्रियाचा विशेष ज्ञानजनक मज्जातंतु त्या इंद्रियाच्या आंतल्या आंगास वांटला जातो. हा चवथ्या वेंत्रिकलच्या जमीनी वरच्या श्वेत रेषां पासून व मेदउाच्या धूसर मज्जे पासून निघून, रोस्तिफार्मबादीस वेढा घा-

गच्या कांठा वरून व सातव्या मज्जातंतूसहवर्तमान पुढें जातो, आणि कर्णेंद्रियाच्या आंतील छिद्रांत शिरतो. त्या छिद्राच्या तळा जवळ त्याजपासून काक्लिया व विस्तिब्यूल ह्या भागांस जाणाऱ्या शाखा निघतात. हा मज्जातंतु अगदीं नरम, व न्युरेलेमा ह्या पडद्यानें रहित असा आहे. कर्णेंद्रियाच्या आंतील छिद्रांत हा एक किंवा दोन शाखांनीं फेशियल् मज्जातंतूशीं संयोग पावतो.

मस्तकाचे चालक मज्जातंतु. मोतरनर्व्हस.

तिसरा मज्जातंतु. मोतोरीज आक्युलोरम्.

तिसरा मज्जातंतु हा नेत्रपिंडाच्या स्नायूंस गति देणारा मुख्य गोल व दृढ रज्जु, सेरिब्रम्च्या देंठाच्या आंतल्या आंगास पान्सच्या पुढें निघतो. ह्याचे खोल तंतु लोकस नैजर, पान्स, कार्पोरा क्वाड्रेजमीना, व वाल्व आफ् व्यूसन्स, ह्यांशीं सलग्न आहेत. हा पुढच्या क्लिनेद भागाच्या बाहेरल्या आंगास दूरामेतरास विंधितो, व ह्या ठिकाणीं ह्यास आच्छादणारा सीरस त्वचेचा पडदा दुमटून वर जातो. नंतर हा क्यावर्नस सैनसच्या बाहेरल्या भिंतीनें अक्षिकोशाच्या इतर मज्जातंतूंच्या वरून जातो, आणि तेथें ह्या पासून दोन शाखा निघतात, त्या बाहेरील रेक्तस स्नायूच्या दोहों डोक्यांच्या मधून व स्फीनैदल् चिरेंतून अक्षिकोशांत शिरतात, क्यावर्नस सैनस जवळ ह्यास सिंपथेतिक्च्या क्यावर्नस प्लेक्सस पासून एक किंवा दोन शाखा मिळतात. वरचा विभाग आप्तिक् मज्जातंतू वरून आडवा आंतल्या आंगास वळून, वरचा रेक्तस व सुपीरियर आब्लीक, ह्या स्नायूंस वाटला जातो. खालचा विभाग वरच्या पेक्षां मोठा आहे, तो विभागून त्याच्या तीन शाखा होतात, त्या खालचा व आंतला रेक्तस, आणि खालचा अब्लीक, ह्या स्नायूंस वाटल्या जातात. ह्या शेवटल्या स्नायूंस वाटल्या जाणाऱ्या शाखां पासून लेंतिक्युलर म्हणजे अर्धचंद्राकार ग्यांग्लियन् ह्याला एक तंतु जातो, तो त्या ग्यांग्लियनची चालक मुळी होय.

चवथा अथवा त्राक्लीयर हा मस्तकाच्या सर्व मज्जातंतूं पेक्षां लहान आहे. हा व्युसन्स ह्याच्या पडद्याच्या वरल्या आंगा पासून तेस्तीज ह्याच्या मागें निघतो; ह्याचे कांहीं तंतु चवथ्या वेंत्रिकलूच्या जमीनी पासून निघतात. हा पान्सच्या वरतीं सेरिब्रमूच्या देठा भोंवतीं वेढा घालून, मागल्या क्लैनेद भागा जवळ पांचव्या मज्जातंतू साठीं जें छिद्र आहे, त्याच्या वरतीं दूरामेतरला विंधितो. क्यावर्नस सैनसच्या बाहेरल्या भिंतींतून तिसऱ्याच्या खालून पुढें जातो, आणि स्फीनैदल् चिरेंतून सर्व मज्जातंतूंच्या वरून अक्षिकोशांत शिरतो, व आंतल्या आंगास जाऊन वरच्या आब्लीक स्नायूंस वांटला जातो. हा इतर मज्जातंतूंशीं लहान शाखांनीं जुळला आहे. क्यावर्नससैनस जवळ करातिद प्लेक्सस पासून ह्यास कांहीं शाखा मिळतात, कधींकधीं हा आफ्थ्यालूमिक् भागाशीं जुळतो, कधींकधीं ह्या पासून एक शाखा जाते, तिच्या योगानें ल्याक्रिमल् शाखा पूर्ण होते.

सहावा मज्जातंतु. अब्दुसेंतीज्.

सहावा मज्जातंतु पान्सच्या खालच्या कांठा पासून व मेदल्लाच्या आंतीरियर पिरमिद पासून पुष्कळ तंतूंनीं निघतो, चवथ्या वेंत्रिकलूच्या जमीनीच्या धूसर मज्जेशींही ह्याचा संबंध आहे. हा मागल्या क्लैनेद भागाच्या खालीं दूरामेतरला विंधितो, मग क्यावर्नस सैनस मधून पुढें सरून स्फिनैदल् चिरेंतून अक्षिकोशांत शिरतो. मग बाहेरील रेक्तस स्नायूच्या दोहों डोक्यांच्या मधून जातो, आणि त्यास त्याच्या शाखा जातात. हा इतर मज्जातंतूंशीं कित्येक तंतूंनीं जुळतो क्यावर्नस सैनसच्या बाहेरच्या भिंतींतून जात असतां, हा आंतल्या करातिद धमनीच्या बाहेरल्या आंगास असतो, आणि करातिद प्लेक्सस पासून ह्यास शाखा येतात.

वर सांगितलेले मज्जातंतु व पांचव्या मज्जातंतूचा आफथ्यालमिक् विभाग, हे अक्षिकोशांत जातांनां क्यावर्नस सैनस, स्फिनैदल्चीर, व अक्षिकोश, ह्या स्थानीं ह्यांचा परस्परांशीं नियमित संबंध असतो.

क्यावर्नस सैनसमध्यें, त्या सैनसची बाहेरील भित घटित करणाऱ्या दूरा

मेतर मध्यें तिसरा, चवथा, व पांचव्याचा आफ्थ्यालमिक् भाग, हे मज्जातंतु वरून खालीं, व आतून बाहेर अनुक्रमानें लागले आहेत. सहावा मज्जातंतु आंतील करातिद धमनीच्या बाहेरल्या आंगास असतो. हे मज्जातंतु स्फिनैदल्चिरे जवळ आले म्हणजे, तिसरा व पांचवा हे विभागले जातात, आणि सहावा इतरांच्या जवळ येतो, तेणे कडून त्यांचा परस्पर संबंध बदलतो.

स्फिनैदल् चिरेंत, चवथा, आणि पाचंव्याचे फ्रांतल् व ल्याक्रिमल् विभाग, हे एका सपाटीवर असतात, पैकीं चवथा आतंल्या बाजूस, आणि पांचव्याचे विभाग बाहेरल्या बाजूस असे असतात, आणि ते स्नायूंच्या वरून अक्षिकोशांत जातात. बाकीचे मज्जातंतु बाहेरील रेक्तस स्नायूच्या दोहों डोक्यांच्यामधून अक्षिकोशांत जातात; तिसऱ्याचा वरचा विभाग सर्वांच्या वरतीं असतो, त्याच्या खालीं पांचव्याची नेजल् शाखा, तिच्या खालीं तिसऱ्याचा खालचा विभाग, आणि सर्वांच्या खालीं सहावा मज्जातंतु असे असतात.

अक्षिकोशांत, चवथा, आणि आफ्थ्याल्मिकूचे फ्रांतल् व ल्याक्रिमल् विभाग, हे पेरियोस्तियमूच्या खालीं एका सपाटीवर असतात. चवथा आंतल्या बाजूस असून वरच्या आब्लीक स्नायूवर टेकतो; फ्रांतल् हा लेवेतर प्याल्ब्रीवर टेकतो. आणि ल्याक्रिमल् बाहेरील रेक्तस वर टेकतो. ह्या मज्जातंतूच्या व वरच्या रेक्तस स्नायूच्या खालीं तिसऱ्याचा विभाग असतो. ह्याच्या खालीं पांचव्याची नेजल् शाखा असते, ती आप्तिक्मज्जातंतू वरून बाहेरून आत जाते. ह्यांच्या खालीं आप्तिक् मज्जातंतु असतो.; त्याच्या पुढच्या भागा सभोंवतीं सिलियरी मज्जातंतु लागलेले असतात; आणि लेंतिक्युलर ग्यांग्लियन बाहेरल्या बाजूस असतो. हा ग्यांग्लियन, मज्जातंतु व बाहेरील रेक्तस स्नायु ह्यांच्या मध्यें असतो. आप्तिक् मज्जातंतूच्या खालीं तिसऱ्याचा खालचा विभाग असतो. सहावा मज्जातंतु खालीं असून अक्षिकोशाच्या विवराच्या बाहेरील भागांत असतो.

मुखाचा मज्जातंतु. फेशियल् नर्व.

हा सातव्या मज्जातंतूचा कठीण भाग आहे, व हा मुखाचा चालक मज्जातंतु होय. हा आलिवरी बादी व रेस्ति फार्म बादी ह्यांच्या मधल्या खांचणींतून मेदला पासून निघतो, व सेरिवेलमूच्या देठांवरून पुढें जाऊन आदि-

त्याशीं कांहीं लहान शाखांनां जुळतो. मग फलोपियसच्या नळांतून जाऊन, स्तैलोम्यास्तैद छिद्रानें बाहेर पडून परातिद ग्ल्यांद मध्यें शिरतो, व बाहेरील. करातिद धमनी आणि बाहेरील जुग्युलर शीर ह्यां वरून पुढें जाऊन, खालच्या दाभाडाच्या रेमसपाशीं त्यापासून मुख्य दोन शाखा निघतात. त्यांपैकीं एकीस तेंपरो-फेशियल् व दुसरीस सर्वैकोफेशियल् असें म्हणतात. त्या मस्तकाच्या व मुखाच्या बाजूस, मानेच्या वरच्या भागास, आणि त्या स्थळाच्या उथळ थराच्या स्नायूंस, वाटल्या जातात. हा मज्जातंतु लहान पित्रोजल् मज्जातंतूनें आतिक् ग्यांग्लियनशीं, व मोठ्या पित्रोजल् मज्जातंतूनें मेकलच्या ग्यांग्लियनशीं जुळतो.

ह्या मज्जातंतू पासून एक शाखा तिंपनम् मध्यें निघते, तिला **तिंप्यानिक्** म्हणतात. ती त्या स्थळाच्या स्नायूंस जाते.

फेलोपियसच्या नळांत एक शाखा निघते, तीस **कार्दातिंपनै** म्हणतात; ही तिंपनम् पर्यंत चढते, ग्ल्यासीरियन चिरे मधून बाहेर पडते, आणि पांचव्या मज्जातंतूच्या गस्तेतरी शाखे बरोबर जुळते.

मागली आरिक्युलर शाखा स्तैलोम्यास्तैद छिद्राजवळ निघते, आणि आरिक्युलेरिस म्याग्नसच्या खोल शाखेशीं, व न्युमोग्यास्त्रिक्च्या आरिक्युलर शाखेशीं संयोग पावल्यावर, हिच्या दोन शाखा होतात; एक कान व त्याचे कांहीं स्नायु ह्यांस, आणि दुसरी आक्सिपितो फ्रांतोलिस स्नायु व त्यास आच्छादिणारे चर्म ह्यांस वाटली जाते.

स्तैलोहैयैद शाखा त्या स्नायूस विंधून बाहेरील करातिद धमनी वरच्या सिंपथेतिक् शाखांशीं संयोग पावते.

दैग्यास्त्रिक् शाखा दैग्यास्त्रिक् स्नायूच्या मागल्या फुगाऱ्यास वांटल्या जातात, आणि ह्यांपैकीं एक शाखा त्या स्नायूस विंधून ग्लासोफ्यारिंजीयल् मज्जातंतूशीं संयोग पावते.

तेंपरोफेशियल् ही दोन शेवटील शाखांपैकीं मोठी आहे. ही परातिद ग्ल्यांद मधून पुढें जाते, व खालच्या म्याक्सिलरी अस्थीच्या कांदेलच्या मानेवरून जात असतां, खालच्या म्याक्सिलरी मज्जातंतूच्या आरिक्युलो तेंपरल्

शाखेशीं संयोग पावते, व शेवटील शाखा हिजपासून निघतात त्या तेंपरल मेलर, व इन्फ्रा आर्बितल्, ह्या होत.

तेंपरल् शाखा तेंपरल् खाचेंत जाऊन तेथील चर्म, व आक्तिपिटो फ्रांटेलिस व आर्बिक्युलेरिस प्याल्पिब्रेरम् स्नायु, ह्यांस वाटल्या जातात. ह्या वरच्या म्याक्सिलरी मज्जातंतूच्या तेंपरल शाखेशीं व खालच्या म्याक्सिलरी मज्जातंतूच्या आरिक्युलो तेंप्ररल शाखेशीं संयोग पावतात.

मेलर शाखा आर्बिक्युलेरिस, व कारुगेतर ह्या स्नायूंस वाटल्या जाऊन ल्याक्रिमल्, व सुप्रा आर्बितल् ह्या मज्जातंतूंच्या शाखांशीं संयोग पावतात. कित्येक शाखा खालच्या पापणीस वाटल्या जातात.

इन्फ्रा आर्बितल् शाखा इतरांपेक्षां मोठ्या आहेत. ह्या अक्षिकोशाचा खालचा कांठ, व तोंड ह्यांच्या मध्यें क्षितिज समांतर आंत वळून, तेथील चर्म, खालची पापणी, आणि लेवेतर लेबियै सुपिरियोरिस व लेवेतर आंगुले ओरिस हे स्नायु, ह्यांवर वाटल्या जातात.

सर्वैको फेशियल् ही दोन शेवटील शाखांपैकी दुसरी होय. ही पराटिद ग्ल्यांद मधून खालीं व आंत जाऊन, खालच्या दाभाडाच्या कोणाजवळ हिजपासून शेवटील शाखा निघतात त्या बकल, सुप्राम्याक्सिलरी, इन्फ्राम्याक्सिलरी ह्या होत.

बकल शाखा आर्बिक्युलेरिस ओरिस व बक्सिनेतर ह्या स्नायूंस वाटल्या जाऊन, तेंपरोफेशियलच्या शाखांशीं व खालच्या म्याक्सिलरी मज्जातंतूच्या बकल् शाखांशीं संयोग पावतात.

सुप्राम्याक्सिलरी शाखा प्लातिज्मा स्नायूच्या खालून जाऊन, हनुवटी व खालचा ओंठ ह्यांचें कातडें व स्नायु ह्यांस वाटल्या जातात.

इन्फ्राम्याक्सिलरी शाखा प्लातिज्मा स्नायूच्या खालून मानेच्या पुढच्या बाजूस येतात, आणि संयोगानें ह्यांच्या कमानी होतात.

नववा मज्जातंतु. हैपोग्लासल्नर्व.

हा जिव्हेस गति देणारा मज्जातंतु होय. हा मेदल्लाच्या आलिवरिबादी आणि पिरामिदल् बादी ह्यांच्या मधून कित्येक तंतूंनीं निघतो, आणि बाह्यतर ह्यास पुढील कांदिलैद छिद्रा समोर विंधून, त्याच छिद्रा मधून खालच्या म्या-

हा करातिद धमनी आणि जुग्युलर शीर ह्यांच्या अगदीं खालीं असतो, व ह्याचा न्यूमोग्यास्त्रिक् मज्जातंतूशीं दृढसंबंध असतो. नंतर हा वर सांगितलेली शीर व धमनी ह्यांच्या मधून पुढें जाऊन, मानेच्या आंगानें दैम्यास्त्रिक् स्नायूच्या खालीं उतरून एथें उथळ होतो. नंतर हा मैलोहैयैद स्नायूच्या खालीं जातो, आणि मग तो व हायोग्लासस स्नायु ह्यांच्या मध्यें असतो, व ह्या शेवटच्या स्नायूच्या पुढच्या कांठा जवळ गस्तेतरी मज्जातंतूशीं जुळतो. मग हा जिव्हेच्या अग्रा पर्यंत, गिनियोहायोग्लासस स्नायू मध्यें पुढें शिरतो, आणि त्याच्या शाखा जिव्हेच्या द्रव्यास जातात. ह्याचा सिंपथेतिक्, न्यूमोग्यास्त्रिक्, गस्तेतरी, आणि सर्वैकल् म्हणजे मानेचे, ह्या मज्जातंतूंशीं संयोग आहे.

शाखा. दिसेंदेन्सनोनै हा बारीकसा मज्जातंतु हैपोग्लासल् ह्याच्या वरच्या भागा पासून निघतो, आणि करातिद धमनीच्या वेष्टना समोरून तिर्कस खालीं उतरतो, आणि मानेच्या मज्जातंतूच्या शाखांशीं जुळून मुदन होते तिजपासून शाखा निघतात, त्या मानेच्या स्नायूंस जातात. दिसेंदेन्सनोनै कधींकधीं करातिद रक्त वाहिन्यांच्या वेष्टनांत असतो.

थैरोहैयैद मज्जातंतु याच नांवाच्या स्नायूस जातो.

मस्क्युलर म्हणजे स्नायूं संबंधि शाखा हैयैद अस्थीच्या वरच्या आणि जिभेच्या देशांतल्या स्नायूंस जातात.

मस्तकाचेमिश्र मज्जातंतु. कांपौंद क्रोनियल् नर्व्स.

पांचवा मज्जातंतु. त्रैफेशियल् अथवा त्रैजेमिनल्.

हा मस्तकाच्या सर्व मज्जातंतूं पेक्षां मोठा आहे, हा दोन मुळयांनीं निघाल्या मुळें, व ह्याच्या मागल्या मुळीवर ग्यांग्लियन असल्या मुळें, हा कण्याच्या मज्जातंतु सारखा आहे. हा डोकें आणि मुख ह्या भागांचा सामान्य ज्ञान जनक, रसज्ञान संबधीं विशेष ज्ञान जनक, आणि चवर्ण संबंधी स्नायूंचा चालक मज्जातंतु होय.. हा मेंदलाच्या बाजूपासून दोन मुळयांनीं निघतो. पैकीं एक मोठी किंवा ज्ञानजनक व दुसरी लहान किंवा चालक होय. मोठी मुळी मेंदलाच्या ल्यातरल् व्याक्त पासून आलिवरी बादीच्या मागें निघते; लहान मुळी

आंतीरियर पिरमिद पासून निघते. मज्जातंतूचा उथळ आरंभ पान्सच्या बाजू पासून व त्याच्या खालच्या कांठा पेक्षां वरच्यास जवळ असतो. ह्या दोन्ही मुळ्या पुढें येऊन तेंपरल् अस्थीच्या पीत्रस भागाच्या शेंड्या जवळ असणाऱ्या बूरामेतरच्या अंडाकार छिद्रांतून शिरतात, आणि तेथें मोठ्या मुळीचे तंतु मोठा अर्धचंद्राकार ग्यांग्लियन म्हणजे **कसीरियन ग्यांग्लियन** ह्या मध्यें शिरतात. लहान मुळी ग्यांग्लियनला न लागतां त्याच्या खालून जाते, व त्याजपासून निघालेल्या मोठ्या कांड्या पैकीं एकास मस्तका बाहेर जुळते.

हा ग्यांग्लियन अर्धचंद्राकार आहे, व तेंपरल् अस्थीच्या पीत्रस भागाच्या शेंडयावर एक खोलगा आहे त्यांत असतो. ह्यास सिंपथेतिक् मज्जातंतू पासून कांहीं तंतु जातात, व हा बूरामेतरास शाखा देतो. ह्याच्या गोलबाह्य अंगापासून तीन मोठाल्या शाखा निघतात, त्यांत एकीस आफ्थ्याल्मिक्, दुसरीस वर्ची म्याक्सिलरी, आणि तिसरीस खालची म्याक्सिलरी असें म्हणतात. पैकीं पहिली आणि दुसरी ह्या ज्ञानजनक आहेत; आणि तिसरीस वर सांगितलेल्या दोन्ही मुळ्यांच्या शाखा मिळतात म्हणून ही मिश्र आहे.

आफ्थाल्मिक् हा ज्ञानजनक मज्जातंतु कसीरियन ग्यांग्लियनच्या वरच्या भागापासून निघतो. हा आखूड, चापट, बंधनाकार, व सुमारें एक इंच लांब असतो, आणि क्यावर्नस सैनसच्या बाहेरल्या भिंतीच्या आंगानें पुढें सरून स्फिनैदल् चिरेमधून अक्षिकोशांत शिरण्याच्या यत्किंचित् पूर्वी विभागून ह्याच्या तीन शाखा होतात; त्या, पहिली फ्रांतल्, दुसरी ल्याक्रिमल्, आणि तिसरी नेजल् ह्या होत.

ल्याक्रिमल् शाखा स्फिनैदल् चिरे मधून अश्रु पिंडास जाते, व त्याचें द्रव्य, कांजेंक्तिवा, व वरील पापणीचें चर्म, ह्या भागांस जाते, ही शाखा आफ्थाल्मिक्च्या सर्व शाखां पैकीं लहान आहे.

फ्रांतल् ही सर्वांहून मोठी शाखा वर सांगितलेल्या चिरेमधून अक्षिकोशाच्या सर्व स्नायूंच्या वरतीं जाते, आणि तिच्या सुप्राट्राक्लियर आणि सुप्रा आर्बितल् अशा दोन शाखा होतात. पैकीं सुप्राट्राक्लियर अक्षिकोशामधून जाऊन त्याच्या आंतल्या कोणानें बाहेर पडते, आणि कपाळाच्या स्नायूंस व चर्मास वांटली जाते. दुसरी सुप्रा आर्बितल् त्याच नांवाच्या छिद्रांतून बाहे-

आर्बिक्युलेरिस प्याल्पिब्रेरम्, ह्या स्नायूंस जाते; आणि एथें ती फेशियल् तंतूशीं जुळते

नेजल् शाखा अक्षिकोशाच्या आंतल्या भिंती पर्यंत व सुपीरियर आब्लैक्स स्नायूच्या खालीं जाते, व पुढल्या एथमैदल् छिद्रा मधून मस्तकांत शिरते, क्रिस्ताग्यालेच्या बाजूस जी लहान चीर आहे तिज मधून नाकांत उतरते, आणि नाकाच्या म्यूकस त्वचेस व पडद्यास जाते. नेजल् ही अक्षिकोशांत असतां हिजपासून निघालेल्या शाखा, खालीं लिहिल्या आहेत.

लांब सिलीयरी शाखा दोन किंवा तीन असतात, त्या त्यांच बाजूच्या धमन्यां बरोबर जातात, त्या त्यांस आणि अक्षिकोशांत ऐरिस नामक पडद्यास जातात.

ग्यांग्लियानिक् शाखा लेंतीक्युलर ग्यांग्लियनास जाते, ही अर्ध इंच लांब आहे. व त्याची लांब मुळी होते. इन्फ्रात्राकियर शाखा आर्बिक्युलेरिस स्नायु, पापण्या, कार्जेक्तेवा, व नाकाची बाजू, ह्यांस वाटली जाते.

पांचव्या मज्जातंतूच्या तीन शाखांस चार लहान ग्याग्लियन जुळतात. आफथाल्मिक् मज्जातंतूशीं **आफथाल्मिक् ग्यांग्लियन** जुळला आहे. आफथाल्मिक् ग्यांग्लियन हा मोहरी एवढा लहान आहे, ह्याचा वर्ण तांबूस धूसर आहे, व हा अक्षिकोशाच्या पाठी मागल्या बाजूस असतो. ह्याला, तिसरा, नेजल्, व सिंपथेतिक्, ह्या तीन मज्जातंतूं पासून तीन मुळ्या येतात; आणि ह्यापासून अखूड सिलियरी शाखा निघतात, त्या ऐरिस व सिलियरी लिगमेंत ह्यांस त्यांच नांवांच्या धमन्यां बरोबर जातात.

वरचा म्याक्सिलरी मज्जातंतु.

वरचा म्याक्सिलरी हा ज्ञान जनक मज्जातंतु कसीरियन ग्यांग्लियन ह्याच्या मध्यावर आरंभ पावतो, आणि हा आकार मानानें आफ्थाल्मिक् पेक्षां मोठा व खालच्या म्याक्सिलरी पेक्षां लहान आहे. ह्याचें स्थानही ह्या दोहोंच्या मध्येंच आहे. हा रोतंदम् छिद्र व स्फीनोम्याक्सिलरी खांच ह्यां मधून जाऊन, अक्षिकोशाच्या जमिनींतल्या इन्फ्राआर्वितल् नळा मधून पार पडून, इन्फ्रा आर्बितल् छिद्रांतून मुखावर बाहेर पडतो, ह्याच्या शेवटच्या भागा पासून लेवेतर लेवियै सुपीरियोरिस स्नायूच्या खालीं कित्येक शाखा निघतात,

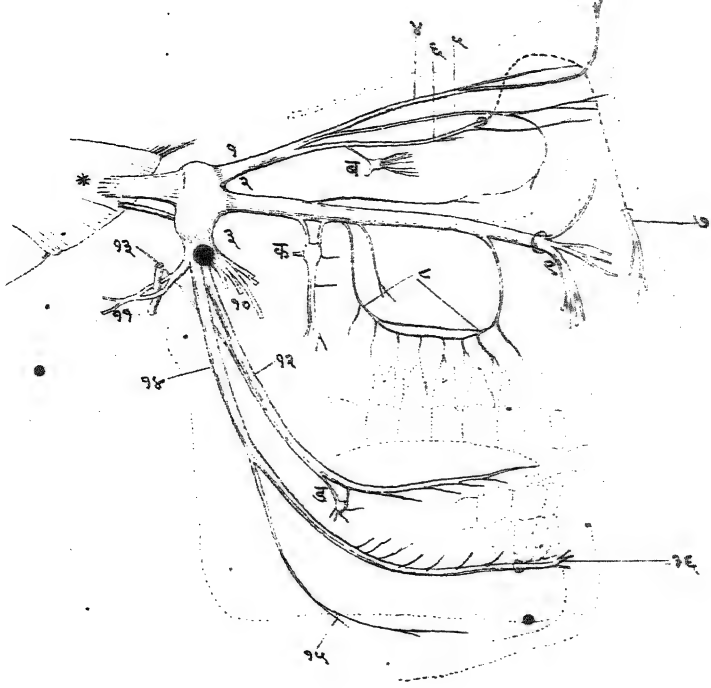

* पान्सचेरोलियेपासून पांचव्या मज्जातंतूच्या दोन मुळ्यांनी आरंभ. १ पहिला अथवा आफ्थाल्मिक विभाग. २ दुसरा अथवा वरचा म्याक्सिलरी. ३ तिसरा अथवा खालचा म्याक्सिलरी. ४ फ्रांतल् मज्जातंतु. ५ ल्याक्रिमल्. ६ नेजल्. ७ त्याचा नाकांतील चालू भाग. ८ वरच्या म्याक्सिलरीच्या देंतल् शाखा. ९ इन्फ्रा आर्बितल् शाखा. १० खालच्या म्याक्सिलरीचा पुढचा किंवा चालक विभाग. ११ आरिक्युलो तेंपरल. १२ गस्तेतरी, हिंडीं. १३ कार्दीतिपनेसंयोग पावते. १४ खालची देंतल्. १५ मैलो ह्वेयेद मज्जातंतु. १६ मेंतल् शाखा. अ. पांचव्याच्या मोठ्या मुळीवरचा ग्यासिरियन ग्यांग्लियन. ब. सिलिंचरी ग्यांग्लियन. क. स्फीनोप्यालेतैन ग्यांग्लियन. ड. सब्म्याक्सिलरी ग्यांग्लियन्.

तात; व फेशियल् मज्जातंतूच्या शाखांशीं जुळतात.

शाखा. आर्बितल् म्हणजे अक्षिकोश संबंधी शाखा अक्षिकोशांत शिरते, व मेलर अस्थी मधून तेंपरल् खाचेंत जाऊन तेंपरल् स्नायु व कातडें ह्यांस जाते.

स्फीनोप्यालेतैन शाखा त्याच नांवाच्या ग्यांग्लियन वर उतरतात.

मागल्या देंतल् शाखा दोन आहेत, त्या वरच्या म्याक्सिलरी अस्थी मधून जाऊन आंत्रमुविवर, दाढा, व द्व्यग्रदंत, ह्यांस जातात. ह्या स्फीनोम्याक्सिलरी खाचेंत निघतात. पुढची देंतल् शाखा इन्फ्राआर्बितल् नळांत निघते, आणि छेदक, शूल, व पहिला द्व्यग्र दंत, आणि खालचें मियेतस, ह्यांस जाते.

ह्या खेरीज खालच्या पापणीची **प्यालपिब्रल्**, नाकास गेलेल्या **नेजल्**, आणि वरचा ओठ ह्याचें चर्म, स्नायु, व म्यूकस त्वचा, ह्यांस गेलेल्या **लेबियल्**, अशा वरच्या म्याक्सिलरी मज्जातंतूच्या शाखा आहेत.

स्फीनोप्यालेतैन ग्यांग्लियन किंवा **मेकल्चा ग्यांग्लियन.**

हा त्रिकोणाकार, तांबूस, धूसरवर्ण, ग्यांग्लियन स्फीनोम्याक्सिलरी खांचेंत खोल असतो. ह्याची चालक मुळी फेशियल् मज्जातंतू पासून, ज्ञान जनक मुळी पांचव्या मज्जातंतू पासून, व सिंपथेतिक् मुळी सिंपथेतिक् मज्जातंतू पासून, अशा निघतात.

असेंदिंग शाखा म्हणजे वर जाणाऱ्या शाखा स्फीनोम्याक्सिलरी चिरेंतून अक्षिकोशांत जातात, व अस्थित्वचे वर वांटल्या जाऊन, त्या ठिकाणच्या ग्यांग्लियनशीं व मज्जातंतूंशीं जुळतात.

दिसेंदिंग शाखा म्हणजे खालीं जाणाऱ्या शाखा पुढली, मधली, आणि मागली प्यालेतैन, अशा तीन आहेत, त्यांत पहिली व दुसरी मागल्या प्यालेतैन छिद्रांतून, व तिसरी मागल्या लहान प्यालेतैन छिद्रांतून खालीं उतरते. ह्या शाखा तालू, प्रतिजिव्हा, व तान्सिल्, ह्या भागांवर वांटल्या जातात.

इन्तर्नल् म्हणजे आंतल्या आंगच्या शाखा नाकाच्या मधल्या पडद्यास व खांचेच्या बाहेरच्या भिंतीस वांटल्या जातात.

विदियन नळांतून जाते, तिजपासून उथळ पित्रोजल् शाखा निघते, ती पुढल्या ल्यासरेतेद छिद्रा मधून मस्तकांत शिरते, व हायातस फेलोपियै नामक छिद्रांतून जाऊन फेशियल् मज्जातंतूशीं जुळते. **प्यारिंजियल् शाखा** तेरिगोप्यालेटैन नळांतून मागें जाते, व फेरिंक्स वर वांटली जाते.

खालचा म्याक्सिलरी मज्जातंतु.

हा पांचव्या मज्जातंतूच्या तीन विभागां पैकीं मोठा आहे, व ह्याला दोन मुळ्या आहेत; त्यांत एक मोठी किंवा ज्ञानजनक मुळी ग्यासीरियन ग्यांग्लियन ह्या पासून निघते, आणि दुसरी लहान किंवा चालक मुळी ग्यांग्लियन खालून ओवेली छिद्रा मधून बाहेर पडल्या नंतर ज्ञानजनक मुळीस मिळावयास जाते. करटीच्या खालीं ह्या मज्जातंतूचे पुढला आणि मागला असे दोन विभाग होतात, ते खालचें दाभाड, तेंपरल खांचेचें चर्म, कानाचा बाहेरील भाग, मुखाचा खालचा भाग, खालचा ओंठ, आणि चर्वण संबधी स्नायु, ह्या भागांस वांटले जातात. ह्या मज्जातंतूची एक शाखा जिव्हेस जाते, ती त्या इंद्रियास रसज्ञान देते.

वर सांगितलेल्या दोहों पैकीं **पुढला भाग** लहान आहे, ह्या पासून **म्यासीतर, बक्सिनेतर, तेंपरल्**, आणि **तेरिगैद**, ह्या शाखा ह्याच नांवांच्या चर्वण संबंधी स्नायूंस वाटल्या जातात.

मागला भाग मोठा आहे, त्याच्या तीन शाखा होतात, त्या **आरिक्युलो तेंपरल, गस्तेतरी**, आणि **खालची देंतल्**, ह्या होत.

आरिक्युलोतेंपरल् ही बाहेरील तेरीगैद स्नायूच्या खालून, खालच्या दाभाडाच्या संधीच्या आंतल्या आंगास मागें जातें, नंतर कांदैल् व कान ह्यांच्या मधून तेंपरल् खाचेंत शिरते, आणि पुढची व मागची अशा हिच्या दोन शाखा होतात, त्या कातडें व स्नायु ह्यांस जातात. ही शाखा सामान्यतः दोन मुळ्यांनीं निघते, त्यांच्या मध्यें मधली मेनिंजियल् धमनी असते. आतिक् ग्यांग्लियन व फेशियल् मज्जातंतु ह्यांशीं हिचा संयोग असतो. हिजपासून कान, खालच्या दाभाडाचा संधि, व परातिद ग्ल्यांद, ह्या भागांस शाखा जातात.

तिच्या प्यापिलीस म्हणजे कंटकास व म्यूकस त्वचेस वांटला जातो. हा प्रथम बाहेरील तेरिगैद स्नायूच्या खालीं, मग आंतला तेरिगैद स्नायु व खालच्या दाभाडाची रेमस ह्यांच्यामध्यें जातो, आणि शेवटीं सब् म्याक्सिलरी ग्ल्यांद व स्तैलोग्लासस स्नायु ह्यांच्या मध्यें जाऊन जिव्हेच्या शेंड्यास जातो, व तेथ पासून बुडापर्यंत त्यास शाखा फुटत जातात. हा कार्दीतिंपनै, खालचा देंतल्, आणि हैपोग्लासल्, ह्या मज्जातंतूंशीं जुळतो.

खालचादेंतल् हा तिहींत मोठा मज्जातंतु, देंतल् छिद्रांत शिरतो, आणि तेथें ह्याच्या शेवठच्या शाखा निघतात; त्यां पैकीं इन्सैजर ही छेदक व शूल दंतास वांटली जाते, आणि मेंतल्शाखा त्याच नांवाच्या छिद्रांतून बाहेर पडून खालच्या म्याक्सिलरी देशाच्या स्नायूंस वांटली जाते. ही दांतांच्या नळांत असतांनां दाढा व द्वयग्रदंत ह्यांस वांटली जाते, आणि नळांतशिरण्याच्या पूर्वी हिज पासून मैलोहैयैद नामक शाखा निघते, ती दैग्यास्त्रिक् व मैलोहैयैद स्नायूंस वांटली जाते.

खालच्या म्याक्सिलरी मज्जातंतूशीं दोन लहान ग्यांग्लियनचा संबंध आहे. त्या पैकीं **आतिक्** हा मज्जातंतूच्या मोठ्या भागाशीं, आणि **सब्म्याक्सिलरी** हा त्याच्या गस्तेतरी शाखेशीं जुळलेला आहे. पहिला अंडाकार आहे, व तो ओवेली छिद्राच्या लागलाच खालीं खालच्या म्याक्सिलरी मज्जातंतू वर असतो. दुसरा वर्तुळाकार सब्म्यास्क्सिलरी ग्ल्यांदच्या खोल भागाच्या वरतीं असतो. प्रत्येकास चालक, ज्ञानजनक, आणि सिंपथेतिक्, अशा तीन तीन मुळ्या आहेत, ह्या ग्यांग्लियन पासून शाखा निघतात त्या शेजारच्या भागांस जातात.

आठवा मज्जातंतु.

ग्लासोफ्यारिंजियल्, न्युमोग्यास्त्रिक्, आणि **स्पैनल् अक्सेसरी,** हे तीन मिळून आठवा मज्जातंतु होतो. **ग्लासोफ्यारिंजियल्** हा जिव्हा व फेरिंक्स ह्यांवर वांटला असल्यामुळें त्यास हें नांव दिलें आहे. हा फेरिंक्सच्या स्नायूंचा चालक, आणि तेथील म्यूकस त्वचेचा व जिव्हेच्या बुडाचा ज्ञानजनक मज्जातंतु होय. हा तीन अथवा चार तंतूंनीं आलिवरी बादीच्या मागें मे-

अक्सेसरी ह्या मज्जातंतूंच्या पुढून दूरामेतर व अभ्याक्नैद ह्या पडद्यांच्या स्वतंत्र वेष्टनांत असतां जुग्युलर छिद्रां मधून बाहेर पडतो. जुग्युलर छिद्रां मधून जात असतां, पीत्रस अस्थीच्या खालच्या कांठावरच्या खांचणी मधून आंतली जुग्युलर शीर व करातिद धमनी ह्यांच्यामध्यें पुढें जातो, आणि त्या धमनीच्या पुढें व स्तैलैद भाग व त्यास बद्ध असणाऱ्या स्नायूंच्या खालीं उतरून स्तैलो फ्यारिंजियस स्नायूच्या खालच्या कांठापर्यंत येतो, एथें हा हैयोग्लासस स्नायूच्या खालून कमानी सारखा जातो, आणि त्याच्या शाखा तालूची म्युकसत्वचा, जिव्हेचें बूड, मुखाचे व तान्सिलचे म्युकस ग्ल्यांद, ह्यांस जातात. हा जुग्युलर छिद्रामधून जात असतां ह्यावर लागोपाठ दोन ग्यांग्लियन आढळतात. त्यांस वरचा अथवा जुग्युलर, आणि खालचा अथवा पीत्रस अशीं नांवें आहेत. पीत्रस ग्यांग्लियन मोठा आहे, व तो न्यूमोग्यास्त्रिक्, सिंपथेतिक्, आणि फेशियल्, ह्या मज्जातंतूंशीं जुळतो.

ग्यांग्लियनची तिंप्यानिक् शाखा पीत्रस भागाच्या खालच्या आंगावरील एका छिद्रांतून तिंपनम्च्या खांचेंत जाते, व तिच्या शाखा, फिनिस्त्रा ओवेलिस, फिनिस्त्रा रोतंदा, यूस्तेकियन नळीस मढविणारी त्वचा, व तिंपनम्, ह्यांस जातात. ग्यांग्लियनच्या फेरिंक्स मधल्या शाखा स्नायूंला विंधून म्यूकस त्वचेवर जातात. ह्या ग्यांग्लियनच्या शाखा फेरिंक्स, तान्सिल्, आणि जिव्हेचे स्नायु, ह्या भागांस वांटल्या जातात.

स्पैनल् अक्सेसरी म्हणजे कण्याच्या रज्जू पासून आलेला सहायकारी मज्जातंतु होय. ह्याचे दोन भाग आहेत. एक अक्सेसरी म्हणजे सहायकारी, व दुसरा स्पैनल् म्हणजे कण्या संबंधी.

अक्सेसरीभाग कण्याच्या रज्जूच्या बाजूच्या स्तंभापासून, तीन अथवा चार तंतूंनीं वेगस मज्जातंतूच्या मुळयांच्या खालतीं निघतो, आणि वेगसच्या वरच्या ग्यांग्लियनशीं एक दोन तंतूंनीं जुळल्या नंतर त्याच्या दुसऱ्या ग्यांग्लियनच्या खालीं त्याशीं सलग्न होतो.

कण्यासंबंधी भाग कण्याच्या रज्जूच्या बाजूच्या स्तंभापासून मानेच्या सहाव्या मज्जातंतू इतका खालीं निघतो, व लिगमेंतूम्देंतिक्युलेतम्, व कण्या

छिद्रांतून मस्तकांत शिरतो, व जुग्युलर छिद्राकडे बाहेरल्या आंगास वळून त्यांतून जातांनां वेगस मज्जातंतूच्या वेष्टनांत असतो. ह्या छिद्रांतून बाहेर पडल्यावर हा आंतल्या जुग्युलर शिरेच्या मागून मागें जातो, व दैग्यास्त्रिक् व स्तैलोहैयैद ह्या स्नायूंच्या मागून स्तर्नोम्यास्तैद ह्याच्या वरच्या भागापर्यंत उतरतो, आणि त्याचें विंधन करून मानेंतल्या मागल्या त्रिकोणाकार स्थानावरून आडवा जाऊन, त्रपीजियस स्नायूवर वांटला जातो. हा मज्जातंतु कण्याच्या मज्जातंतूंशीं जुळतो.

न्युमोग्यास्त्रिक् अथवा वेगस मज्जातंतु.

न्यूमोग्यास्त्रिक् अथवा **वेगस** हा मज्जातंतु मान व पिंजराची खांच ह्यां मधून पोटाच्या वरच्या भागापर्यंत जातो, व मस्तकाच्या इतर मज्जातंतूं पेक्षां ह्याची व्याप्ति अधिक आहे, ह्यांत ज्ञानजनक तसेच चालकतंतु आहेत. ह्यापासून कंठध्वनीच्या व श्वासोच्छ्वासाच्या इंद्रियांस चालक व ज्ञानजनक तंतु जातात. ह्या पासून फेरिंक्स, इसाफगस, पक्वाशय, आणि हृद, ह्यांस चलन शक्ति येते. हा आलिवरी वादीच्या मागें मेदल्लाच्या ल्यातरल त्राक्त पासून ८ अथवा १० तंतूनीं निघतो. हे तंतु एकत्र जुळून एक चापट रज्जु होते, ती स्पैनल् आक्सेसरी सह त्याच्याच दूरामेतरच्या वेष्टनांत असतां, जुग्यूलर छिद्रामधून मस्तका बाहेर पडते. व ती ह्याच्या पुढें असणाऱ्या ग्लासोफ्यारिंजियल् मज्जातंतू पासून एका त्वचेच्या पडद्यानें सोडविली आहे. जुग्युलर छिद्रांत ह्या मज्जातंतू वर एक ग्यांग्लियन सारखा जाड झालेला भाग असतो, त्यास न्युमोग्यास्त्रिक्च्या मुळीचा ग्यांग्लियन म्हणतात, ह्या ग्यांग्लियनशीं स्पैनल् आक्सेसरी जुळला आहे. छिद्रांतून बाहेर पडल्यावर हा ह्यावर एक दुसरा जाड झालेला भाग असतो, त्यास न्यूमोग्यास्त्रिक्च्या देठाचा ग्यांग्लियन म्हणतात ह्याच्या खालतीं न्यूमोग्यास्त्रिक्ला पुन्हा स्पैनल् अक्सेसरीचे तंतु जुळतात. नंतर हा करातिद रक्तवाहिन्यांच्या वेष्टनांतून मानेच्या बाजूनें नीट खालीं उतरतो. हा थैरैद कूर्चे पर्यंत आंतली करातिद धमनी व आंतली जुग्युलर शीर, ह्यांच्या मधून उतरतो. ह्या ठिकाणीं दोन्ही कडच्या मज्जातंतूंची गति परस्परां पासून भिन्न होते.

ची शीर ह्यांच्या मधून जाऊन, त्रकीयाच्या बाजूनें उजव्या फुप्फुसाच्या मुळी-च्या मागें येतो. तेथें पसरला जाऊन एक जाळें होतें. त्यापासून दोन रज्जु निघतात, त्या इसाफगसच्या मागें उतरून समोरच्या मज्जातंतूच्या शा-खांशीं जुळून एक जाळें होतें, त्याला इसाफजियल् प्लेक्सस म्हणतात. खालीं ह्या जाळ्याची एक रज्जु होते, ती इसाफगसच्या मागल्या आंगून पोटांत येते, व तिच्या शाखा पक्काशयाच्यामागच्या आंगास जातात, आणि ती सिलिया-क् व स्प्लेनिक् ह्या प्लेक्ससांच्या डाव्या भागाशीं जुळते.

डाव्या बाजूचा मज्जातंतु डावी करातिद व ठावी सब्क्लेवियन ह्या धम-न्यांच्या मधून, व डाव्या इन्नामिनेतशिरेच्या मागून छातींत शिरतो, व एयोर्ता-च्या कमानी वरून जातो. मग डाव्या फुप्फुसाच्या मुळीच्या मागून व इ-साफगसच्या पुढून पक्काशयापर्यंत उतरतो, आणि त्याच्या शाखा पक्काशयाचें पुढलें आंग, मोठा शेंडा, व लहान वांकण, ह्या भागांस जातात. कित्येक शाखा डाव्या हिप्यातिक् प्लेक्ससशीं जुळतात.

न्यूमोग्यास्त्रिक्च्या मुळीच्या ग्यांग्लियनचा व्यास सुमारें दोन लैन आहे. हा ग्यांग्लियन, ग्लासोफ्यारिंजियल्, फेशियल्, सिंपथेतिक्, व सर्वै-कल्, ह्या मज्जातंतूंशीं जुळला आहे. न्यूमोग्यास्त्रिक्च्या देंठाचा ग्यांग्लिय-न सुमारें १ इंच लांब आहे, व हा हैपोग्लासल्, सर्वैकल्, व सिंपथेतिक्, ह्या मज्जातंतूंशीं जुळला आहे.

न्यूमोग्यास्त्रिक्च्या शाखा.

आरिक्युलर ही शाखा कानाच्या कातड्यास गेली आहे.

फ्यारिंजियल् शाखा. आतल्या करातिद धमनी वरून फेरिंक्सचा मध-ला कंस्त्रिक्तर स्नायु ह्या वर येते, व ह्याच्या वरच्या कांठा जवळ हिज पासून अनेक शाखा निघतात, त्या फेरिंक्स संबंधी स्नायूंचें विंधन करून म्यूकस त्वचेवर वांटल्या जातात. ह्या ग्लासोफेरिंजीयल्, वरचा ल्यारिंजीयल्, व सिंपथेतिक्, ह्यांशीं जुळून एक जाळें होतें.

वरचा ल्यारिंजियल् मज्जातंतु खालच्या ग्यांग्लिपन पासून निघून, आंतल्या करातिद धमनीच्या मागून फेरिंक्सच्या बाजूनें उतरतो, आणि त्यापा-

सून दोन शाखा निघतात. त्या पैकी एक बाहेरील आहे, ती थैरैद ग्ल्यांद व क्रैको थैरैद पडदा ह्यांस जाते. दुसरी आंतील आहे, ती वरच्या ल्यारिंजियल् धमनी सहवर्तमान थैरोहैयैद पडद्या मधून लेरिंक्समध्यें शिरते, व त्याची म्यूकस त्वचा व अरितिनैद स्नायु ह्यांवर वांटली जाते.

खालचा ल्यारिंजियल् ह्यास ह्याच्या उलट गती वरून रिकरंत ल्यारिंजियल् असें म्हणतात. हा उजवीकडे सब्क्लेवियन धमनीच्या पुढें निघून, तिज भोंवतीं वेढा घालून वर त्रकीयाच्या उजव्या वाजूस येतो. डावीकडे हा एयोर्ताच्या कमानीच्या आडव्या भागा भोंवतीं वेढा घालून वर त्रकीयाच्या डाव्या वाजू पर्यंत चढतो. मग दोन्ही वाजूचे मज्जातंतु त्रकीया व इसाफगस ह्यांच्या मधील खांचणींतून वर चढतात, व थैरैद कूर्चेचें खालचें शृंग व क्रैकैद कूर्चा ह्यांच्या संधीच्या मागून लेरिंक्स मध्यें शिरतात. एथें त्यांच्या शाखा क्रैको-थैरैद सोडून बाकीच्या सर्व स्नायूंस जातात, व वरच्या ल्यारिंजियल् मज्जातंतूशीं जुळतात.

न्यूमोग्यस्त्रिकूच्या इतर शाखा एकत्र जुळून निरनिराळीं जाळीं होतात, त्यांपासून इसाफगस, हृद, आणि फुप्फुस, ह्यांस शाखा जातात.

शेवटील शाखा पक्काशयास वाटल्या जातात.

कण्याचे मज्जातंतु. स्पैनल् नर्वस.

हे कण्याच्या रज्जू पासून म्हणजे **स्पैनलकार्द** पासून निघतात, व मणक्यांच्या मधील छिद्रांतून बाहेर पडतात, म्हणून ह्यांस हें नांव दिलें आहे. कण्याच्या मज्जातंतूंचे ३१ जोड आहेत, ते येणें प्रमाणें,—

मानेचे	(सर्वैकल्)	८ जोड.
पाठीचे	(दार्सल्)	१२ ,,
कमरेचे	(लंबर)	५ ,,
सेक्रल्	(त्रिकास्थि संबंधी)	५ ,,
काक्सिजियल्	(गुदास्थीचा)	१ ,,
		३१

वरील व्यवस्था पाहतां, मानेचे व गुदास्थीचे निराळे करून प्रत्येक वर्गांत

बरोबर असते.

कण्याच्या मज्जातंतूंच्या मुळ्या.

ह्या मागल्या व पुढल्या अशा दोन प्रकारच्या असतात. पुढल्या मुळ्या कण्याच्या रज्जूच्या पुढल्या बाजूच्या चिरेंत जी छिद्रांची ओळ आहे, तिजपासून निघतात; ह्यांस ग्यांग्लियन नाहींत, व ह्या मागल्या मुळ्यांपेक्षां लहान आहेत. खालीं उतरतांनां ह्या कण्याच्या रज्जूच्या पुढल्या स्तंभाकडे पुढें वळतात, व धूसर मज्जेच्या पुढील शृंगाशीं जुळल्या असतात.

एथें ह्यांचे दोन जुडगे होतात, पैकीं मोठा जुडगा त्याच आंगच्या बाजूच्या स्तंभाशीं, आणि लहान जुडगा समोरच्या आंगच्या पुढच्या स्तंभाशीं असें जुळतात. शेवटील जुडग्याच्या घटक तंतूंनीं पुढचे श्वेतकामिस्यूर पूर्ण होतें.

मागल्या मुळ्या पुढल्या पेक्षां मोठ्या असतात, व ह्यांवर ग्यांग्लियन असतात. ह्या कण्याच्या रज्जूच्या धूसर मज्जेच्या मागल्या शृंगासमोर मागल्या बाजूच्या चिरे पासून निघतात, व शृंगा मध्यें शिरतात, आणि विभागल्या जाऊन कांहीं तंतु त्याच आंगच्या बाजूच्या व मागच्या स्तंभांशीं, व कांहीं धूसर कामिस्यूरशीं जुळतात. कण्याच्या मज्जातंतूंचे ग्यांग्लियन अंडाकार व तांबूसवर्ण असून, मज्जातंतूंच्या आकारा प्रमाणें लहान किंवा मोठे असतात. हे मणक्यांच्या मधील छिद्रांत ज्या ठिकाणीं मज्जातंतु द्यूरामेतरास विंधितात, त्या ठिकाणाच्या बाहेर आहेत. ग्यांग्लियनच्या पलीकडे दोन्ही मुळ्या जुळून एक रज्जु होते, ती विभागली जाऊन दोन शाखा होतात, त्यांत पुढल्या शाखा ऊर्ध्व व अधःशाखासह शरीराच्या पुढल्या भागास, व मागल्या शाखा मागल्या भागास अशा वाटल्या जातात. मागल्या शाखा पुढल्या पेक्षां लहान असतात.

मानेचे मज्जातंतु. सर्वैकल् नर्व्स.

पहिला मज्जातंतु आक्सिपत, व आतलसची पुढची कमान, ह्यांच्यामधून निघतो; दुसरा, आतलसची मागली कमान, व आक्सिस, ह्यांच्या मधून; व आठवा मानेचा शेवटचा व पाठीचा पहिला ह्या मणक्यांच्या मधून; असे कण्याच्या नळांतून निघतात. प्रत्येक मज्जातंतु नळाच्या बाहेर पडल्यावर विभागून, त्या-

च्या पुढच्या शाखांच्या योगानें सर्वैकल् प्लेक्सस म्हणजे मानेंतलें जाळें होतें; खालच्या चार मज्जातंतूंच्या पुढच्या शाखा, व पाठीच्या मज्जा तंतूची पहिली शाखा, ह्यांच्या योगानें ब्रेकीयल् प्लेक्सस म्हणजे भुज संबंधी जाळें होतें.

मानेच्या मज्जातंतूंच्या पुढच्या शाखा.

पहिला अथवा सब्आक्सिपितल् मज्जातंतु ह्याच्या पुढल्या शाखे पासून शेजारच्या स्नायूंस शाखा जातात. नंतर पुढची शाखा न्यूमोग्यास्त्रिक्, हैपोग्लासल्, व सिंपथेंतिक्, ह्या मज्जातंतूंशीं संयोग पावते, आणि तिजपासून दुसऱ्या मज्जातंतूच्या पुढल्या शाखेस उतरती शाखा जाते. दुसऱ्याच्या पुढल्या शाखे पासून पहिल्याच्या पुढलीस एक चढती, व तिसऱ्याच्या पुढलीस दोन उतरत्या शाखा जातात, तिसऱ्याच्या पुढल्या शाखे पासून दुसऱ्याच्या पुढलीस एक चढती, व चवथ्याच्या पुढलीस एक उतरती शाखा जाते. चवथ्याच्या पुढल्या शाखे पासून तिसऱ्याच्या पुढलीस चढती, व पांचव्याच्या पुढलीस उतरती शाखा जाते. पक्षतुल्य भागाच्या मध्यें असतांच सामान्यतः ह्या पासून फ्रेनिक् मज्जातंतूस एक शाखा जाते.

मानेचा पांचवा, सहावा, सातवा, आणि आठवा, ह्या मज्जातंतूंच्या पुढच्या शाखा, वरच्या चहों पेक्षां मोठ्या आहेत; परंतु त्या सर्वांचें आकारमान एक सारखें आहे, आणि त्यांच्या संयोगानें ब्रेकीयल् प्लेक्सस होतें.

मानेचें जाळें. सर्वैकल् प्लेक्सस

सर्वैकल् प्लेक्सस हें, मानेच्या वरच्या चार मज्जातंतूंच्या पुढच्या शाखांच्या परस्पर संयोगानें होतें. हे वरच्या चार मणक्यांच्या पुढें असतें, लेवेतर आंग्युली स्क्याप्युली व स्कलीनस मीदियस ह्यां स्नायूंवर टेंकतें, व स्तनोंम्यास्तैद स्नायूनें आच्छादिलें आहे. सर्वैकल् प्लेक्सस ह्याच्या शाखांचे उथळ व खोल असे दोन वर्ग आहेत. त्यांची व्यवस्था पुढें लिहिल्या प्रमाणें आहे,—

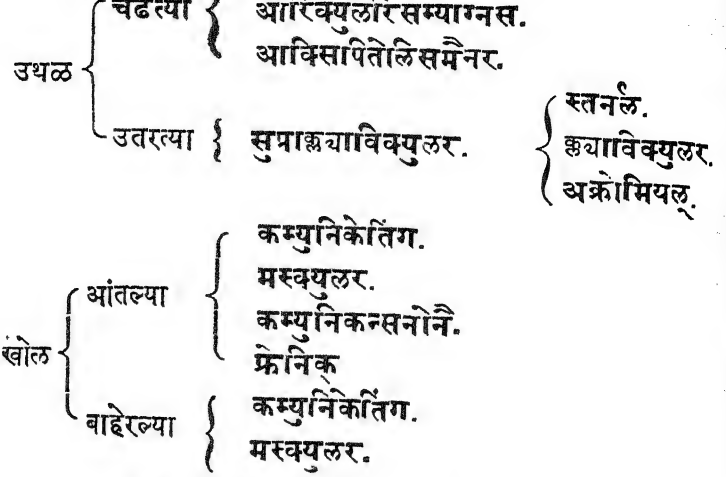

सर्वैकल् प्लेक्ससच्या उथळ शाखा.

सुपरफिशियेलिस कोलै ही शाखा मानेच्या दुसऱ्या व तिसऱ्या मज्जातंतूं पासून निघून, बाहेरच्या जुग्युलर शिरेच्या मागून स्तर्नोम्यास्तैद स्नायू वरून तिरपी पुढें जाते. ह्या स्नायूच्या पुढच्या कांठा जवळ ही शाखा मानेच्या खोल फाशियाचें विंधन करते, व ट्रापिजिअस स्नायूच्या खालीं हिज. पासून चढती व उतरती अशा दोन शाखा निघतात, त्या मानेच्या पुढल्या व बाजूच्या भागाच्या चर्मास वाटल्या जातात. ही चढत्या शाखांपैकीं पहिली होय.

आरिक्युलेरिसम्याग्नस ही चढत्या शाखां पैकीं सर्वांत मोठी शाखा होय. ही मानेच्या दुसऱ्या व तिसऱ्या मज्जातंतूं पासून निघून, स्तर्नोम्यास्तैद स्नायूच्या मागच्या कांठा वरून वळून, खोल फाशियाचें विंधन करून त्या स्नायू वरून परातिद ग्लांद पर्यंत चढत जाते. ह्या ठिकाणीं हिच्या अनेक शाखा होतात, त्या परातिद ग्ल्यांद, मुखाचें चर्म, आणि कान व त्याच्या शेजारचे भाग ह्यांचें चर्म, ह्या भागांस वाटल्या जातात. ह्या शाखा फेशियल् मज्जातंतूच्या शाखांशीं संयोग पावतात.

आक्सिपिटेलिसमैनर ही शाखा मानेच्या दुसऱ्या मज्जातंतू पासून बरलीच्या वरतीं निघते, व स्तर्नोम्यास्तैद स्नायूच्या मागच्या कांठा वरून

ठिकाणीं ती खोल फाशियाचें विधन करते, व कानाच्या मागून डोक्याच्या बाजूनें तशीच चढत जाते. हिच्या शाखा आक्सिपितोफ्रांतेलिस स्नायु -- व चर्म ह्यांस वाटल्या जाऊन, सर्वैकल् फ्लेक्ससच्या इतर शाखा, व फेशियल् मज्जातंतूच्या शाखा, ह्यांशीं संयोग पावतात. ह्या मज्जातंतूची कधींकधीं प्रत्येक बाजूस जोडी असते. ह्या पासून एक शाखा कानास जाते.

उतरत्या शाखा किंवा **सुप्राक्लयाविक्युलर शाखा.**

ह्या शाखा मानेच्या तिसऱ्या व चवथ्या मज्जातंतूं पासून निघून, स्तर्नोम्यास्तैद स्नायूच्या मागच्या कांठा खालून बाहेर पडून, स्तर्नोम्यास्तैद व त्रपीजियस ह्या स्नायूंच्या मध्यें येतात. एथें त्यां पासून ज्या शाखा निघतात त्यांचे तीन वर्ग आहेत.

आंतली अथवा **स्तर्नल शाखा,** स्तर्नोम्यास्तैद स्नायूच्या आरंभा वरून जाऊन, मध्य रेषे पर्यंत चर्मा वर वांटली जाते.

मधली अथवा **क्लयाविक्युलर शाखा** देलतैद व पेक्तोरल् स्नायूंस आच्छादणाऱ्या चर्मास वाटली जाते.

बाहेरली अथवा **अक्रोमियल् शाखा,** त्रपीजियस स्नायूच्या बाहेरल्या आंगा वरून तिरपी जाऊन, स्कंधाच्या वरच्या व मागच्या भागाच्या चर्मास वाटली जाते.

सर्वैकल फ्लेक्ससच्या खोल शाखा. आंतला वर्ग.

कम्युनिकेतिंग शाखा, पहिला व दुसरा मज्जातंतु जुळविणाऱ्या मुदनी पासून निघून न्यूमोग्यास्त्रिक्, हैपोग्लासल्, व सिंपथेतिक्, ह्या मज्जातंतूंस जातात.

मस्क्युलर शाखा ह्या वरील मुदनी पासून व पहिल्या मज्जातंतू पासून निघून, मानेच्या रेक्तै स्नायूंस वाटल्या जातात.

कम्युनिकन्सनोनै ह्या शाखेचे बहुधा दोन तंतु असतात, त्यां पैकीं एक मानेच्या दुसऱ्या मज्जातंतू पासून, व एक तिसऱ्या मज्जातंतू पासून असे निघतात. हे तंतु आंतल्या जुग्युलर शिरेच्या बाहेरच्या आंगानें नीट खालीं उतरतात, मग मानेच्या मध्याच्या किंचित् खालीं ते त्या शिरेवरून जाऊन,

पावतात, त्यायोगें एक मुदन होते. हा संयोग कधींकधीं वेष्टनाच्या आंत होतो.

फ्रेनिक् शाखा, मानेच्या तिसऱ्या व चवथ्या मज्जातंतूं पासून निघते, आणि पांचव्या मज्जातंतू पासून हिला एक संयोगी शाखा येते. ही स्कलीनस अंतैकस स्नायूच्या पुढच्या आंगा वरून तिरपी मानेच्या मुळा पर्यंत उतरते, सब्क्लेवियन धमनीच्या पहिल्या भागा वरून, तो भाग व सब्क्लेवियनशीर ह्यांच्या मधून जाते, आणि पिंजरांत शिरत असतां आंतल्या म्यामरी धमनीच्या मुळा वरून अडवी जाते. छातींत ती फुप्फुसाच्या मुळीच्या पुढून, पेरिकार्दियमच्या बाजूनें, पेरिकार्दियम् व मिदियस्तैनम् संबंधी प्लूरा ह्यांच्या मधून, दैफ्रम् स्नायू पर्यंत बहुत करून नीट खालीं उतरते. ह्या ठिकाणीं तिच्या शाखा होतात, त्या दैफ्रम् स्नायूला पृथक् पृथक् विंधून त्याच्या खालच्या आंगास वाटल्या जातात.

डावी पेक्षां **उजवी फ्रेनिक् शाखा** अधिक खोल, अखूड, व नीट आहे हीं, उजवी इन्नामिनेत शीर, व वरची वीनाकेवा शीर, ह्यांच्या बाहेरच्या बाजूस असते.

डावी फ्रेनिक् शाखा उजवी पेक्षां लांब आहे, कारण डाव्या बाजूस दैफ्रम् स्नायु जास्ती खालीं आला असतो, व हृदाचा झोंक डावीकडे असतो. पिंजराच्या वरच्या भागांत, ही शाखा एयोर्ता धमनीच्या कमानीच्या पुढून फुप्फुसाच्या मुळीकडे येते.

सर्वैकल् प्लेक्ससच्या खोल शाखा. बाहेरला वर्ग.

कम्युनिकेतिंग शाखांच्या योगानें, सर्वैकल् प्लेक्ससशीं स्पैनल् अक्सेसरी मज्जातंतूचा संयोग होतो.

मस्क्युलर शाखा, स्तर्नोम्यास्तैद, लेवेतर आंग्युली स्क्याप्युली, स्कलीनस मीदियस, व त्रपीजियस, ह्या स्नायूंस वाटल्या जातात.

मानेच्या मज्जातंतूंच्या मागल्या शाखा.

पहिल्या दोन खेरीज करून बाकीच्या शाखा पक्षतुल्य भागांच्या मधून बाहेर पडतात, व मागें जातात, आणि विभागल्या जाऊन ह्यां पासून **आंतल्या व बाहेरल्या अशा शाखा निघतात.**



नाहीं. तिसऱ्या, चवथ्या, व पांचव्या, मज्जातंतूंच्या आंतल्या शाखा कंटक तुल्य भागां कडे आंत जाऊन, स्नायूंचें विंधन करतात, आणि नंतर त्रपोजियस स्नायूस आच्छादणाऱ्या चर्मावर वाटल्या जाण्या करितां बाहेर वळतात. खालच्या तीन मज्जातंतूंच्या शाखा स्नायूंस वाटल्या जातात.

बाहेरील शाखा कण्याच्या बाजूस जी मोठी खांचणी आहे, तिच्या बाहेरील भागांतल्या स्नायूंस वाटल्या जातात.

मानेच्या पहिल्या तीन मज्जातंतूंच्या मागल्या शाखांची व्यवस्था निराळ्या प्रकारची आहे.

मानेच्या **पहिल्या** मज्जातंतूची मागली शाखा (सब्आक्सिपितल्) पुढली पेक्षां मोठी आहे. ही आक्सिपत, व अत्लसची मागची कमान, ह्यांच्या मधून कण्याच्या नळांतून बाहेर पडते, आणि वर्तिब्रल् धमनीच्या मागें असते. एथें ही रेक्तस पोस्तैकस मेजर, आब्लैकस सुपीरियर, व आब्लैकस इन्फीरियर, ह्या स्नायूंच्या मधील त्रिकोणाकार स्थानांत असते, आणि स्नायूंस वाटली जाते.

मानेच्या **दुसऱ्या** मज्जातंतूची मागली शाखा पुढली पेक्षां फार मोठी असून अत्लसची मागची कमान, व आक्सिसस, ह्यांच्या मधून बाहेर पडते. हिला पहिली पासून एक शाखा येते, नंतर ही विभागून आंतली व बाहेरली अशा दोन शाखा होतात. हिच्या आंतल्या शाखेस आक्सिपितेलिस मेजर म्हणतात, ती आक्सिपितल् धमनीसह वर चढून डोक्याच्या चर्मावर वाटली जाते.

मानेच्या **तिसऱ्या** मज्जातंतूची मागली शाखा वरच्या दोहों पेक्षां लहान आहे. हिजपासून एक शाखा निघते, ती आक्सिपत आच्छादणाऱ्या चर्मास जाते. ह्या शाखेच्या योगानेंच ही मानेच्या इतर मागच्या शाखांपासून भिन्न झाली आहे.

भुजेचें जाळें. ब्रेकीयल् प्लेक्सस.

हें मानेचे खालचे चार, व पाठीचा पहिला एक, ह्या मज्जातंतूंच्या पुढंच्या शाखांनीं होतें. मज्जातंतूंच्या शाखांच्या संयोगाची रीति,—पांचवा व सहावा मज्जातंतु जुळून एक रज्जु होते, ती सातव्याशीं जुळून पुनः

संयोगानें दुसरी रज्जु होते, ह्या रज्जु सबक्लेवियन धमनी सहवर्तमान काखे पर्यंत जातात, व दुसरी रज्जु धमनीच्या सन्निध असते. क्लयाविकल् जवळ अथवा कधीं कधीं कांखेंत प्रत्येक रज्जू पासून एक विभाग निघतो, तो जुळून तिसरी रज्जु होते, व ह्या तिन्ही रज्जु अक्सिलरी धमनीस वेष्टितात. चवथ्या पासून पांचव्या मज्जातंतूस आलेल्या शाखेच्या योगानें ब्रेकियल् प्लेक्सस सर्वैकल् प्लेक्ससशीं, व फ्रेनिक् मज्जातंतूशीं संयोग पावते.

संबंध. मानेंत हें प्लेक्सस प्रथम पुढच्या व मधल्या स्कलीनै स्नायूंच्या मध्यें, नंतर सबक्लेवियन धमनीच्या वर व बाहेरल्या आंगास असतें, व शेवटीं क्लयाविकल्च्या खालून कांखेंत येतें. एथें हें प्रथम अक्सिलरी धमनीच्या बाहेरल्या आंगास असतें, नंतर तिच्या सभोंवतीं असतें, आणि तिच्या खालच्या भागा जवळ त्याच्या शेवटल्या शाखा निघतात. ब्रेकियल् प्लेक्ससच्या शाखांचे दोन वर्ग केले आहेत. त्यांत क्लयाविकल्च्या वर निघणाऱ्या शाखा हा एक, व त्या अस्थीच्या खालीं निघणाऱ्या शाखा हा दुसरा वर्ग होय.

क्लयाविकलच्या वरतीं निघणाऱ्या शाखा.

कम्युनिकेटिंग	**पोस्टीरियर थोऱ्यासिक्**
मस्क्युलर	**सुप्रास्क्यापुलर**

फ्रेनिक मज्जातंतूस एक **संयोगी शाखा** गेली आहे तिला कम्युनिकेटिंग म्हणतात.

मस्कुलर म्हणजे स्नायूं संबंधी शाखा लांगस कोलै, स्कलीनै, ह्यांवैदिऐ व सब्स्क्यापुलेरिस, ह्या स्नायूंस गेल्या आहेत.

मागला थोऱ्यासिक् हा मोठा व लांब मज्जातंतु सेरेतस म्याग्नस स्नायूस जातो, हा मानेच्या पांचव्या व सहाव्या मज्जातंतू पासून निघतो.

सुप्रास्क्यापुलर हा स्क्यापुलाच्या सुप्रास्पैनस खांचेंत वरच्या कांठा वरच्या खांचणींतून येतो, व सुप्रा स्पैनेतस स्नायूस त्याच्या शाखा जाऊन एक शाखा सब्स्क्यापुलर खाचेंत जाते. हा मज्जातंतु मानेच्या पांचव्या, सहाव्या, व सातव्या मज्जातंतूंच्या संयोगानें झालेल्या रज्जूपासून निघतो.

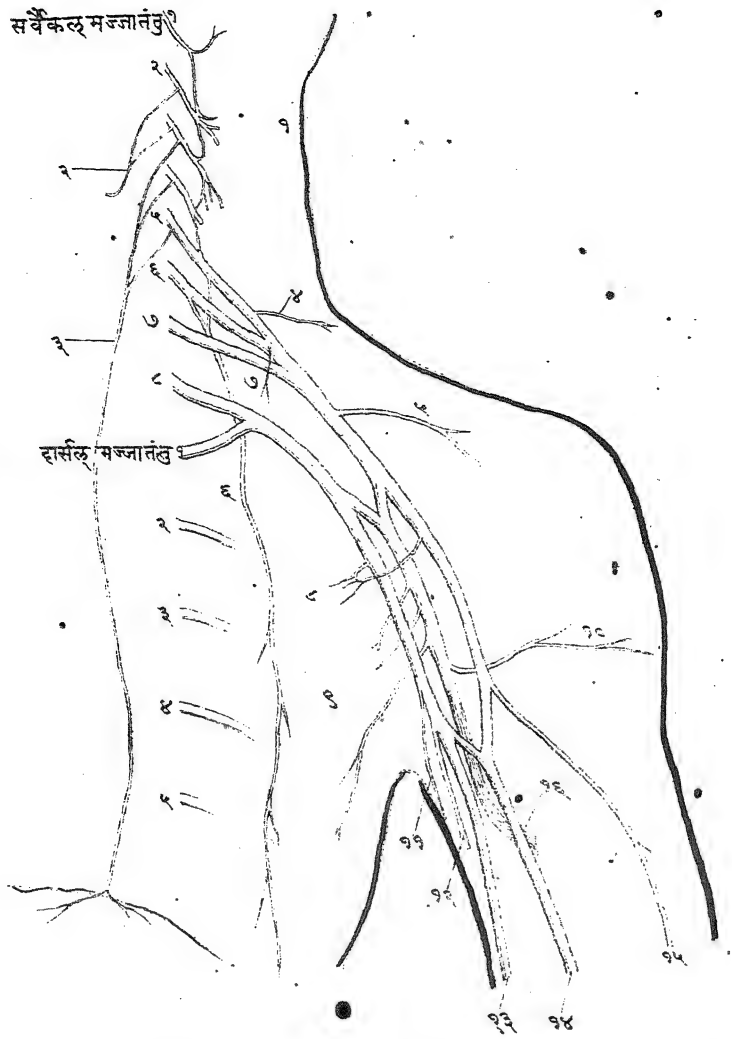

१ सर्वैकल प्लेक्सस. २ कम्युनिकन्सनोनै. ३ फ्रेनिक मज्जातंतु हैफ्रम्पर उतरतो. ४ ब्रेकियल प्लेक्ससची हांबैद शारवा. ५ सुप्रास्क्यापुलर. ६ मागचा थोऱ्यासिक. ७ सब्क्लेवियन. ८ दोन पुढचे थोऱ्यासिक मज्जातंतु. ९ तीन सब्स्क्यापुलर. १० सर्केफ्लेक्स. ११ लहान आंतला क्युतेनियस. १२ आंतला क्युतेनियस. १३ अल्नर. १४ मीदियन. १५ मस्क्युलो क्युतेनियस. १६ मस्क्युलो स्पेरल.

क्ल्याविकल्च्या खालीं निघणाऱ्या शाखा.

छातीच्या .. पुढले थोऱ्यासिक् .. २

खांद्याच्या .. { सब्स्क्याप्युलर.
सर्कंफ्लेक्स.

दंड, प्रकोष्ठ व हात ह्यांच्या { मस्क्युलोक्युतेनियस.
आंतलाक्युतेनियस.
लहान आंतला क्युतेनियस.
मीदियन.
अल्नर.
मस्क्युलोस्पैरल्.

क्ल्याविकल्च्या खालीं निघणाऱ्या शाखा तीन रज्जूंपासून पुढें सांगितल्या प्रमाणें निघतात,— बाहेरील रज्जूपासून पुढल्या दोन थोऱ्यासिक् पैकीं बाहेरची मस्क्युलोक्युतेनियस, मीदियनचें बाहेरील डोकें; आंतल्या रज्जूपासून पुढल्या दोन थोऱ्यासिक् पैकीं आंतली, आंतली क्युतेनियस, लहान आंतली क्युतेनियस, अल्नर, आणि मीदियनचें आंतलें डोकें; मागल्या रज्जूपासून सब्स्क्याप्युलर निघते, ती विभागून मस्क्युलोस्पैरल् व सर्कंफ्लेक्स ह्या शाखा होतात.

पुढले थोऱ्यासिक् मज्जातंतु दोन आहेत, व हे पेक्तोरल् स्नायूंवर वाटले जाऊन, परस्परांशीं संयोग पावतात. दोहों पैकीं बाहेरचा मोठा आहे, हा आक्सिलरी धमनी व शीर ह्यांच्या वरून आंत जाऊन पेक्तोरेलिस मेजर स्नायूस वाटला जातो. आंतला मज्जातंतु धमनी व शीर ह्यांच्या मधून जातो, आणि बाहेरच्या मज्जातंतूशीं जुळून मुदन होते, तिजपासून पेक्तोरल् स्नायूंस शाखा जातात.

सब्स्क्याप्युलर मज्जातंतु तीन आहेत, व हे सब्स्क्याप्युलेरीस, तीरीज मेजर, व ल्यातिसिमसदर्सी, ह्या स्नायूंस वाटले जातात.

सर्कंफ्लेक्स हा सब्स्क्याप्युलेरिस ह्याच्या पुढून व आक्सिलरी धमनीच्या मागून उतरतो, आणि त्या स्नायूच्या खालच्या कांठा जवळ मागें जातो, व वरची आणि खालची अशा दोन शाखा ह्या पासून निघतात. वरची शाखा मागल्या सर्कंफ्लेक्स रक्तवाहिन्यां सहवर्तमान देल्तैद स्नायूच्या खालून भुजास्थीस वेढा घालते, व त्या स्नायूस व त्यावरील चर्मास हिज पासून शाखा जातात. खालची शाखा तीरीज मैनर व देलतैद् स्नायु, आणि देलतैद् व त्रै-

भागण्यापूर्वी स्कंधसंधीस हिची एक शाखा जाते, तो सबस्क्यापुलारिस स्नायू-च्या खालीं स्कंधांत शिरते.

मस्क्युलो क्युतेनियस मज्जातंतु पेक्तोरेलिस मैनर स्नायूच्या खालच्या कांठा समोर निघतो, व कोरेकोब्रेकियेलिस स्नायूस विंधून दंडाच्या बाहेरल्या आंगास व कोपराच्या किंचित् वरतीं बैसेप्स व ब्रेकियेलिस अंतैकस ह्या स्नायूंच्या मध्यें येतो, व येथें खोल फाशियाचें विंधन करून चर्माखालीं येतो; चर्माखालीं आलेला भाग मीदियन किप्यालिक् शिरेच्या मागून जातो, व ह्या पासून पुढची व मागची अशा शाखा निघतात. पुढची शाखा प्रकोष्ठाच्या व मणगटाच्या रेदियस कडच्या भागाच्या पुढल्या आंगच्या कातडयास वाटली जाते. हा मज्जातंतु रेदियल्, व मस्क्युलोस्पैरल् ह्याची बाहेरली क्युतेनियस, ह्या शाखांशीं संयोग पावतो.

आंतली क्युतेनियस ही ब्रेकियल् प्लेक्ससच्या सर्व शाखां पेक्षां लहान आहे. ही दंडाच्या आंतल्या आंगानें जाते, बजेलिक् शिरे सहवर्तमान खोल फाशियाचें विंधन करते, व चर्माखालीं येऊन तेथें हिजपासून पुढली व मागली ह्या शाखा निघतात. पुढची शाखा मीदियन बजेलिक् हिच्या पुढून अथवा मागून जाऊन, प्रकोष्ठाच्या व मणगटाच्या अल्नाकडच्या भागाच्या पुढल्या आंगच्या कातडयास वाटली जाते. मागली शाखा तशीच अल्नाकडच्या भागाच्या मागल्या आंगानें जाऊन, प्रकोष्ठाच्या व मणगटाच्या कातडयास वाटली जाते. आंतली क्युतेनियस ही अल्नर व लहान आंतली क्युतेनियस, ह्या शाखांशीं संयोग पावते.

लहान आंतली क्युतेनियस शाखा दंडाच्या आंतल्या आंगच्या कांतडयावर कोपरा पर्यंत वाटली जाते. ही प्रथम आक्सिलरी शिरेच्या खालून, नंतर आंतल्या आंगानें, व ब्रेकियल् धमनीच्या आंतल्या आंगानें जाते, आणि दंडाच्या मध्यावर खोलफाशियाचें विंधन करून कातडयाखालीं येते.

मीदियन हा दंडाच्या व, प्रकोष्ठाच्या मध्य रेषेनें गेला असल्यामुळें, त्यास हें नांव मिळालें आहे. हा मोठा मज्जातंतु आहे. हा दोन मुळ्यांनीं निघतो, त्यापैकीं एक बाहेरल्या रज्जू पासून, आणि दुसरी आंतल्या रज्जू पा-

धमनीच्या पुढें अथवा बाहेरल्या आंगास ह्या मुळ्या जुळतात. दंडा मधून खालीं उतरतांनां हा मज्जातंतु ब्रेकियल् धमनीच्या बाहेरल्या आंगास असतो व दंडाच्या मध्यावर धमनीच्या पुढून अथवा मागून तिच्या आंतल्या आंगास येतो, आणि हा संबंध कोपराच्या वांकापर्यंत तसाच राहतो. प्रकोष्ठामध्यें हा प्रोनेटर रेडियेटीरीज ह्याच्या दोहों डोक्यांच्यामधून, व फ्लेक्सर सब्लैमिस, ह्याच्या खालून जातो. आन्युलर लिगमेंत पासून दोन इंच वरतीं हा अधिक उथळ होऊन, फ्लेक्सरसब्लैमिस व फ्लेक्सर कार्पेरेडियेलिस ह्या स्नायूंच्या मध्यें असतो. शेवटीं अन्युलर लिगमेंत खालून हातामध्यें शिरतो.

शाखा. दंडांत असतां ह्या पासून शाखा मुळींच निघत नाहीं.

प्रकोष्ठामध्यें फ्लेक्सरकार्पैअल्नेरिस सोडून, पुढील देशाच्या उथळ थराच्या सर्व स्नायूंस ह्या पासून शाखा जातात. ह्याच्या पुढल्या इन्तर आसियस शाखे पासून पुढील देशाच्या म्हणजे प्रकोष्ठाच्या खोल थराच्या स्नायूंस शाख जातात. ही शाखा पुढच्या इन्तर आसियस धमनीसह फ्लेक्सर लांगस पालिसिस व फ्लेक्सर प्रोफंदस दिजितोरम् ह्यांच्या मधून जाते. पाल्मर क्युतेनियस शाखे पासून तळहाताच्या कातडयास शाखा जातात.

मीदियन पासून हातामध्यें आंतली व बाहेरली अशा शाखा जातात. बाहेरल्या शाखे पासून स्नायूं संबंधी शाखा निघते, तिजपासून अंगुष्ठाच्या कांहीं स्नायूंस शाखा जातात, व बोटांसंबंधी दिजितल् म्हणून शाखा निघतात, त्या अंगुष्ठ व तर्जनी ह्यांस जातात. आंतल्या शाखे पासून तर्जनी, मध्यमा, व अनामिका, ह्यांस शाखा जातात. त्यांस दिजितल् शाखा म्हणतात.

बोटांसंबंधी अथवा **दिजितल्** शाखा पांच आहेत. पहिल्या दोन अंगुष्ठाच्या दोन्ही कांठांस, व तिसरी तर्जनीच्या बाहेरल्या आंगास अशा जातात. चवथी विभागून तिच्या शाखा तर्जनी व मध्यमा ह्यांच्या लगतच्या आंगास, आणि पांचवी विभागून तिच्या शाखा मध्यमा व अनामिका ह्यांच्या लगतच्या आंगास जातात. पांचवी अल्नर मज्जातंतूच्या एका शाखेशीं संयोग पावते.

अल्नर मज्जातंतु प्रकोष्ठाच्या आंतल्या आंगास असतो. हा प्रकोष्ठ आणि हात ह्यांच्या स्नायूंस व कातडयास वाटला आहे. हा मीदियन पेक्षां

लहान असून, ब्रेकियल् फ्लेक्ससच्या आतल्या रज्जू पासून निघतो. प्रथम हा आक्सिलरी धमनीच्या आंतल्या आंगास, नंतर दंडाच्या मध्या पर्यंत ब्रेकियल् धमनीच्या आंतल्या आंगास असतो. एथून हा ट्रैसेप्सच्या आंतल्या डोक्या वरून जातो, व स्नायूंच्या मधील आंतल्या पडद्याचें विंधन करून, खालच्या प्रोफंदा धमनी सहवर्तमान ओलिक्रेनन् व आंतली कांदैल् ह्यांच्यामधील खांचणींत उतरतो, आणि फ्लेक्सर कार्पै अल्नेरिस स्नायूच्या दोन डोक्यांच्या मधून प्रकोष्ठांत येतो. प्रकोष्ठांत हा त्याच्या आंतल्या आंगानें फ्लेक्सर प्रोफंदस दिजितोरम् स्नायूवरून नीट खालीं उतरतो. ह्याचा वरला अर्धभाग फ्लेक्सर कार्पै अल्नेरिस ह्यानें आच्छादला आहे, व खालचा अर्धभाग उथळ असून अल्नर धमनीच्या आंतल्या आंगास असतो. मणगटाजवळ हा पिसिफार्म अस्थीच्या बाहेरल्या आंगून आन्युलर लिगमेंत वरून जाऊन, त्याचे उथळ पाल्मर व खोल पाल्मर असे दोन विभाग होतात. उथळ शाखे पासून पाल्मेरिस ब्रीविस व कातडें ह्यांस शाखा जातात, व दोन दिजितल् शाखा ही निघतात; त्यां पैकीं एक करंगळीच्या आंतल्या आंगास जाते, व दुसरी विभागून तिच्याशाखा कनिष्ठिका व अनामिका ह्यांच्या लगतच्या आंगास जातात, तीं मीदियनच्या एका शाखेशीं संयोग पावते. खोल पाल्मर शाखेपासून हाताच्या स्नायूंस शाखा जातात.

प्रकोष्ठामध्यें अल्नर मज्जातंतू पासून कोंपराचा व मणगटाचा संधि, फ्लेक्सर कार्पै अल्नेरिस स्नायु, फ्लेक्सर प्रोफंदस दिजितोरम् स्नायूचा आंतील अर्धभाग, आणि प्रकोष्ठाचें व मणगटाचें कातडें, ह्या भागांस शाखा जातात.

मस्क्युलो स्पैरल् ही ब्रेकियल् फ्लेक्ससच्या सर्व शाखांहून मोठी शाखा आहे. हिजपासून दंड व प्रकोष्ठ ह्यांच्या मागल्या आंगचे. स्नायु व कातडें, आणि हाताचें कातडें, ह्या सर्वांस शाखा जातात. ही सर्कंफ्लेक्स सहवर्तमान मागल्या रज्जूपासून निघते. आरंभीं ही आक्सिलरी धमनीच्या मागें, व ब्रेकियल् धमनीच्या वरल्या भागाच्या मागें असते, आणि तीरीजमेजर व ल्यातिसिमसदार्सै ह्या स्नायूंच्या तेंदनांच्या पुढून खालीं जाते. मग ही वरील प्रोफंदा रक्तवाहिन्यां सहवर्तमान स्पैरल् खांचणी मधून भुजास्थीस वेढा घालते, व दंडाच्या बाहेरील आंगास सुपैनेतरलांगस व ब्रेकियेलिस अंतैकस ह्या

स्नायूंच्या मधून, बाहेरील कांदैलच्या पुढल्या आंगापर्यंत उतरते, आणि एथें विभागली जाऊन रेदियल्, व मांगली इन्तर आसियस, ह्या शाखा हिजपासून निघतात.

रेदियल् मज्जातंतु प्रकोष्ठाच्या पुढल्या आंगानें, रेदियल् धमनीच्या बाहेरल्या आंगानें, व सुपैनेतरलांगस स्नायूच्या खालून जातो. मणगटा पासून सुमारें तीन इंच वरतीं, धमनीचा आणि ह्याचा संबंध सुटतो, व प्रकोष्ठाच्या बाहेरल्या कांठाजवळ हा खोल फाशियाचें विंधन करतो, आणि ह्यापासून दोन शाखा निघतात. बाहेरल्या शाखेपासून रेदियस कडल्या बाजूचें कातडें व अंगुष्ठ ह्यांस शाखा जातात, व ती बाहेरील क्युतेनियसच्या मागल्या शाखांशीं संयोग पावते. आंतली शाखा बाहेरील क्युतेनियसच्या एका शाखेशीं संयोग पावून, अल्नरच्या एका शाखेशीं जुळून मणगटाच्या मागल्या आंगास एक कमान होते, आणि नंतर ती शाखा विभागून अंगुष्ठ, तर्जनी, मध्यमा, व अनामिका, ह्यांस तिच्या दिजितल् शाखा जातात.

मागला इन्तर आसियस मज्जातंतु सुपैनेतरब्रीविस ह्याच्या द्रव्या मधून प्रकोष्ठाच्या मागल्या आंगास वळतो, नंतर स्नायूंच्या उथळ व खोल थरांच्यामध्यें जाऊन, मणगटाच्या कार्पस भागा पर्यंत उतरतो. मणगटाचा संधि, आणि अंकोनियस सुपैनेतरलांगस व एक्स्तेन्सर कार्पिरेदियेलिस लांजियर हे सोडून, रेदियल् व मागल्या ब्रेकियल् देशाचे स्नायु, ह्या भागांस ह्याच्या शाखा जातात.

मस्क्युलोस्पैरल् मज्जातंतूच्या **स्नायूंसंबंधी शाखा** त्रैसेप्स, अंकोनियस, सुपैनेतरलांगस, एक्स्तेन्सर कार्पिरदियेलिस लांजीयर, आणि ब्रेकियेलिस अंतैकस, ह्या स्नायूंस जातात. ह्या शाखा मस्क्युलोस्पैरल् मज्जातंतू पासून दंडाच्या आंतल्या, बाहेरल्या, व मागल्या, भागांजवळ निघतात.

कातड्या संबंधी शाखा तीन आहेत, पैकीं एक आंतली व दोन बाहेरच्या आहेत. आंतली शाखा काखेंत निघते, आणि ही लहान असते. काखेंतून ही दंडाच्या आंतल्या आंगास येते, आणि ओलिक्रेनैन् भागापर्यंत कातड्यास जाते. बाहेरील दोन शाखा त्रैसेप्सस्नायूच्या बाहेरील डोक्याचें विंधन करतात, वरची शाखा किप्यालिक् शिरे सह कोपराच्या पुढल्या आंगच्या

कातडयास (मणगटापर्यंत), अशा जातात.

पाठीचे मज्जातंतु. दार्सल नर्वस.

हे प्रत्येक बाजूस बारा असतात. पहिला, पाठीचा पहिला व दुसरा ह्या मणक्यांच्या मधून, आणि शेवटचा, पाठीचा शेवटचा व कमरेचा पहिला ह्या मणक्यांच्या मधून निघतो.

पाठीच्या मज्जातंतूंच्या मुळ्या थोड्या तंतूंनीं झालेल्या व लहान आहेत, आणि दुसऱ्या पासून शेवटच्या मज्जातंतू पर्यंत त्यांच्या आकार मानांत भेद थोडाच असतो. दोन्ही मुळ्या फार बारीक असतात. ह्यांची लांबी वरून खालीं वाढत जाते, ह्या मणक्यांच्या मधील छिद्रांत परस्परांशीं जुळतात, व त्यांतून बाहेर पडल्या बरोबर पुनः विभागल्या जाऊन, त्यांच्या दार्सल् म्हणजे पाठीकडची अथवा मागली, आणि इन्तर कास्तल् म्हणजे फासळ्यांच्या मधली अथवा पुढली, अशा दोन शाखा होतात. आतां सांगितलेलीं लक्षणें पहिल्या व शेवटल्या मज्जातंतूंस नसतात.

मागल्या शाखा पक्षतुल्य भागांच्या मधून मागें जातात, व त्यांजपासून बाहेरली आणि आंतली अशा दोन शाखा निघतात. बाहेरील शाखां पासून कण्याच्या बाजूच्या खांचणींतल्या स्नायूंस डोक्या पर्यंत शाखा जातात, व ह्यां पैकीं खालच्या सहा कातडयास जातात. आंतल्या शाखां पैकीं वरल्या सहा कंटकतुल्य भागाजवळच्या कातडयास, व खालच्या सहा स्नायूंस वाटल्या आहेत.

फासळ्यांच्या मधील मज्जातंतु. इन्तरकास्तल् नर्वस..

ह्यांचे दोन वर्ग केले आहेत, त्यांत वरचे सहा छातीच्या भिंतीस, व खालचे सहा छातीच्या आणि पोटाच्या भिंतीस वाटले जातात, आणि सिंपथेतिक् ग्यांग्लियांशीं संयोग पावतात.

वरचे इन्तर कास्तल् मज्जातंतु.

हे इन्तर कास्तल् रक्तवाहिन्यां सह फासळ्यांच्या मधील स्थानांत जातात. हे प्रथम पूरा व बाहेरील इन्तर कास्तल् स्नायु ह्यांच्या मधून, नंतर इन्तर का-

इन्तर कास्तल् स्नायूंस विंधून, स्तनाच्या व छातीच्या पुढच्या आंगच्या कातडयावर वाटले जातात. ह्या शेवटील भागास आंतारियर क्युतेनियस मज्जातंतु म्हणतात.

ल्यातरल् क्युतेनियस शाखा. वरच्या इन्तरकास्तल् मज्जातंतूंच्या मध्या पासून एक एक शाखा निघते, ती बाहेरील इन्तरकास्तल् व सरेतस म्याग्नस ह्यांस विंधून, कातडयाखालीं येऊन, पुढची व मागची अशा दोन शाखा निघून कातडें व स्नायु ह्यांस वाटल्या जातात.

इन्तर कास्तो ह्यूमरल् मज्जातंतु बाहेरील इन्तर कास्तल् स्नायूंस विंधून, काखेच्या स्थानावरून जातो, आणि आंतल्या क्युतेनियस मज्जातंतूशीं संयोग पावतो. हा मज्जातंतु दुसऱ्या इन्तर कास्तल् मज्जातंतूची ल्यातरल् क्युतेनियस शाखा होय.

खालचे इन्तर कास्तल् मज्जातंतु.

हे फासळ्यांच्या मधील स्थानांच्या पुढल्या शेवटा पर्यंत वरच्या इन्तर कास्तल् मज्जातंतूं प्रमाणेंच येतात, व एथें हे फासळ्यांच्या कूर्चांच्या मागून, व त्रान्सवर्सेलिस व आंतला आब्लीक ह्या स्नायूंच्या मधून, रेक्तसच्या वेष्टना पर्यंत येतात, व वेष्टनाचें विधन करून कातडयावर वाटले जातात. ह्यांच्या मध्यापासून ल्यातरल् क्युतेनियस शाखा निघतात, त्या बाहेरील इन्तर कास्तल् व बाहेरील आब्लीक ह्या स्नायूंस विंधून, कातडया खालीं येऊन दोन शाखा देतात, त्या वरच्या इन्तर कास्तल् मज्जातंतूंच्या शाखां प्रमाणें पुढें व मागें जाऊन, कातडयावर वाटल्या जातात.

पाठीचे असाधारण मज्जातंतु.

पाठीचा पहिला मज्जातंतु. ह्याच्या मुळ्या मानेच्या मज्जातंतूंच्या मुळ्या सारख्या आहेत. ह्याची मागची शाखा मानेच्या मज्जातंतूंच्या मागच्या शाखे प्रमाणें वाटली जाते. ह्याच्या पुढच्या शाखे पासून ब्रेकियल् प्लेक्सस होण्यास सहाय होतें. ही शाखा पिंजराच्या बाहेर पडण्या पूर्वी हिज पासून एक लहान इन्तरकास्तल् शाखा निघते, ती फांसळ्यांच्या मधील पहिल्या स्थानांतू-

ग जाऊन, पिंजरीच्या पुढच्या भागास येऊन संपते. ह्या शेवटील भागास आंतीरियर क्युतेनियस मज्जातंतु म्हणतात, व हा कातडयास वाटला जातो. पहिल्या मज्जातंतू पासून ल्यातरल् क्युतेनियस शाखा निघत नाहीं.

पाठीचा शेवटला मज्जातंतु पाठीच्या इतर मज्जातंतूं पेक्षां मोठा आहे. ह्याची पुढची शाखा क्राद्रेतस लंबोरम् स्नायूच्या पुढून, शेवटल्या फासळीच्या खालच्या कांठानें चालू होते, मग ती त्रान्सवर्सेलिस स्नायूचें अपान्युरोसिस ह्यास विंधून त्रान्सवर्सेलिस व आंतला आब्लीक ह्या स्नायूंच्या मधून पुढें चालू होते, व तिच्या जातीच्या इतर शाखा प्रमाणें वाटली जाते. ही, लंबर प्लेक्ससच्या इलियोहैपोग्यास्त्रिक् शाखेशीं संयोग पावते, आणि कधीं कधीं दार्सै लंबर नामक लहान शाखेच्या योगानें कमरेच्या पहिल्या मज्जातंतूशीं जुळते. ही लहान शाखा क्राद्रेतस लंबोरम् स्नायूच्या द्रव्यांत अस्ते. पाठीच्या शेवटच्या मज्जातंतूची ल्यातरल् क्युतेनियस शाखा तिच्या स्थूल आकाराविषयीं प्रख्यात आहे. ही आतंला आब्लीक व बाहेरला आब्लीक ह्या स्नायूंस विंधून, इलियम्च्या शिखेवरून उतरून मांडिच्या खुब्याच्या कातडयास वाटली जाते.

कमरेचे मज्जातंतु. लंबर नर्व्स.

हे प्रत्यक बाजूस पांच पांच आहेत. पहिला, कमरेचा पहिला, व दुसरा, ह्या मणक्यांच्या मधून; आणि शेवटला, कमरेचा पांचवा मणका, व सेक्रम, ह्यांच्या मधून बाहेर पडतो. ह्यांच्या मुळया सर्व मज्जातंतूंच्या मुळयांपेक्षां मोठ्या असून त्यांचे तंतूही पुष्कळ आहेत. पुढच्या मुळया मागल्यापेक्षां लहान आहेत, परंतु मानेच्या मज्जातंतूंच्या मुळयांइतका ह्यांज मध्यें विषमभाव नाहीं ह्या लांब असून ह्यांचा झोंक नीट खालीं असतो. ह्या मणक्यांच्या मधील छिद्रांव जुळतात, व त्यांतून बाहेर पडल्या बरोबर ह्यांपासून पुढली व मागली, अशा दोन शाखा निघतात. मागल्या शाखा पक्षतुल्य भागांच्या मधून मागें जातात, व विभागून ह्यांपासून आंतली व बाहेरली अशा दोन शाखा निघतात, त्या पाठीच्या मज्जातंतूंच्या शाखांप्रमाणेंच वाटल्या जातात. पुढच्या शाखावरून खालीं मोठ्या होत जातात, व ह्या सिंपथेतिक् मज्जातंतूंच्या लंबर ग्यांग्लियांशीं जुळल्या आहेत. वरच्या चार शाखा लंबर प्लेक्सस घटित

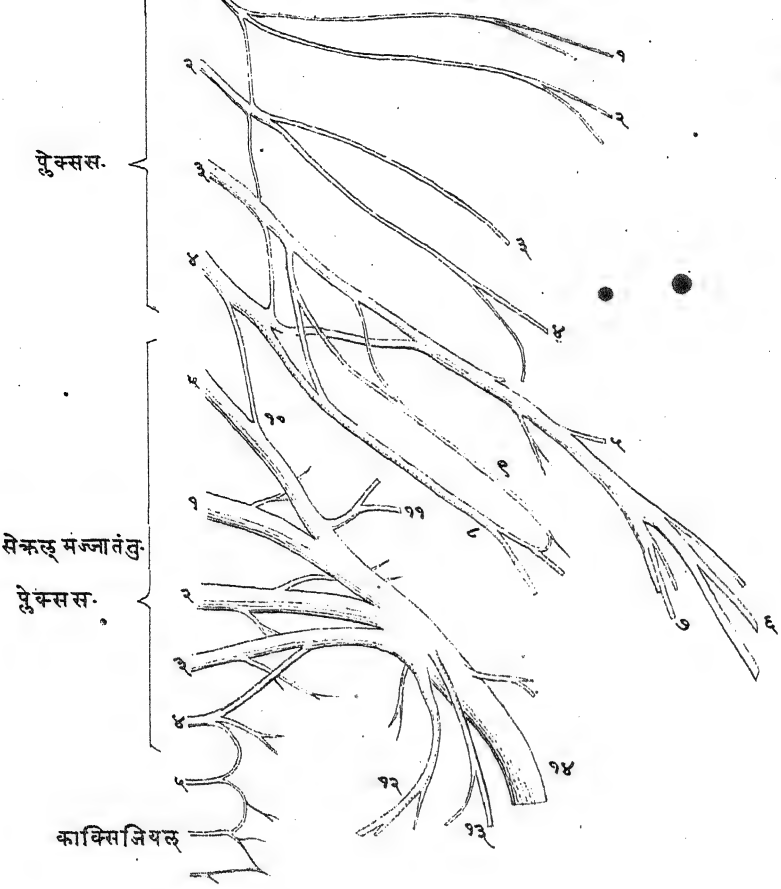

१. इलियोहेपोग्यास्त्रिक्. २ इलियो इंग्विनल्. ३ बाहेरील क्युतेनियस. ४ जेनिटो-क्रूरल्. ५ पुरःच्या क्रूरल्. ६ त्याचा कातड्यास गेलेला भाग. ७ त्याचा खोल अथवा स्नायूंसंबंधी भाग. ८ आब्त्युरेतर. ९ अक्सेसरी आब्त्युरेतर. १० लंबोसेक्रल् कार्ड. ११ वरच्या ग्लूतियल् मज्जातंतु. १२ प्यूदिक् मज्जातंतु. १३ लहान साय्याटिक्. १४ मोठा साय्याटिक्; ह्यां खेरीज सेक्रल् प्लेक्सस यापासून कांही स्नायूंसंबंधी शाखा निघतात.

करतात व पायांना सेक्रल् ब्लेक्सस पुरवतात. ह्या शाखा सेक्रल् स्नायूच्या मागें किंवा त्याच्या द्रव्यांत असतात. ह्यांपासून सोअस व क्वाद्रेतस लंबोरम् ह्या स्नायूंस शाखा जातात. पांचवीस चवथी पासून एक शाखा मिळाल्यावर ती सेक्रमच्या बुडावरून उतरून पहिल्या सेक्रल् मज्जातंतूच्या पुढल्या शाखेशीं जुळते. ह्या संयोगानें लंबोसेक्रल्कार्द होते.

कमरेचें जाळें. लंबरप्लेक्सस.

हें वरचे चार लंबर म्हणजे कमरेचे मज्जातंतु ह्यांच्या पुढच्या शाखांच्या-संयोगापासून झालेल्या मुदनींनीं घटित आहे. हें वर अरुंद असून दार्सैं-लंबर नामक एका बारीक शाखेनें पाठीच्या शेवटल्या मज्जातंतूशीं जुळलें आहे, व खालीं रुंद असून लंबोसेक्रल् मज्जातंतूच्या योगानें सेक्रल् प्लेक्ससशीं जुळलें जातें. हें सोअस स्नायूच्या द्रव्यांत, व कमरेच्या मणक्यांच्या पक्ष-तुल्य भागांच्या पुढें आहे. हें पुढें लिहिल्याप्रमाणें होतें,— पहिल्या लंबर मज्जातंतूपासून इलियो हैपोग्यास्त्रिक् व इलियोइंग्विनल् ह्या शाखा निघतात, आणि दुसऱ्यास त्याची एक शाखा जाते; दुसऱ्या पासून बाहेरील क्युतेनिय-स व जेनितो क्रूरल् ह्या शाखा जाऊन, तिसऱ्यास एक संयोगी शाखा जाते; तिसऱ्या पासून चवथ्यास उतरती शाखा जाऊन, तिसरा विभागला जाऊन त्यापासून आणखी दोन शाखा निघतात, त्या पुढचा क्रूरल् व आब्त्यूरेतर हे मज्जातंतु होण्यास सहाय होतात; चवथा, पुढचा क्रूरल् व आब्त्यूरेतर ह्यांस पूर्ण करतो, व ह्या पासून अक्सेसरी (सहायकारी) आब्त्यूरेतर ह्याचा कांहीं भाग निघतो, आणि पांचव्यास एक संयोगी शाखा जाते. लंबर प्लेक्सस-च्या शाखा,—

इलियो हैपोग्यास्त्रिक्.
इलियो इंग्विनल्.
जेनितो क्रूरल्.
बाहेरील क्युतेनियस.
आब्त्यूरेतर.
अक्सेसरी आब्त्यूरेतर.
पुढील क्रूरल्.

इलियो हैपोग्यास्त्रिक् हा मज्जातंतु सोअस स्नायूचा बाहेरील कांठ विं-धून, क्वाद्रेतस लंबोरम् स्नायू वरून इलियमच्या शिखेपर्यंत येतो. मग हा **ट्रान्स्वर्सेलिस स्नायूस** विंधितो, व त्यापासून एक इलियाकू म्हणून शाखा नि-

जाते, आणि दुसरी हैपोग्यास्त्रिक् म्हणून एक शाखा निघते, ती आंतल्या अंगास वळून त्याच स्नायूस विंधून हैपोग्यास्त्रिक् देशाच्या कातड्यास वांटली जाते.

इलियोइंग्विनल् मज्जातंतु सोअस स्नायूस विंधितो; व क्राद्रेतस लंबोरम् व इलायकस ह्यांवरून जातो, मग त्रान्स्वर्सेलिस व इन्तर्नल् आब्लीक ह्या स्नायूंस विंधून स्पर्म्यातिक् कार्दसहवर्तमान वृषणांत येतो. ह्या पासून पुरुषांत वृषणाच्या व मांडीच्या वरच्या व आंतल्या भागाच्या कातड्यास व स्त्रियांत उपस्थाच्या कातड्यास शाखा जातात. ह्या वरच्या मज्जातंतूशीं संयोग पावतो.

जेनितो क्रूरल् मज्जातंतु सोअस स्नायूच्या द्रव्या मधून तिरपा जातो, व त्याच्या आंतल्या आंगानें पूपार्तच्या लिगमेंतपर्यंत खालीं उतरून, विभागून ह्यापासून जेनितल् व क्रूरल् अशा दोन शाखा निघतात.

जेनितल् शाखा स्पर्म्यातिक् कार्दच्या मागल्या आंगानें वृषणांत उतरते, तिच्या शाखा पुरुषांत क्रिमास्तर स्नायूस जातात. स्त्रियांत ही रौंदलिगमेंतास वांटली जाते.

क्रूरल् शाखा पूपार्तच्या लिगमेंत खालून मांडींत येते, व त्या भागाच्या वरल्या व पुढल्या आंगच्या कातड्यास तिच्या शाखा जातात.

बाहेरील क्युतेनियस मज्जातंतु सोअस स्नायूचा बाहेरील कांठ विंधून, इलायकस स्नायू वरून इलियमच्या पुढच्यावरच्या कंटकतुल्य भागाच्या खालच्या खांचणींत येतो, व एथून पूपार्तच्या लिगमेंत खालून मांडींत येतो, तेथें ह्याच्या दोन शाखा होतात.

पुढच्या शाखे पासून मांडीच्या पुढच्या व बाहेरच्या आंगच्या कातड्यास गुडघ्या पर्यंत शाखा जातात. मागल्या शाखे पासून निघालेल्या शाखा मांडीच्या बाहेरल्या व मागल्या आंगा वरून जाऊन, तिच्या मध्य भागापर्यंत कातड्यावर वांटल्या जातात. पुढची व मागची ह्या दोन्ही शाखा कातड्यावर वांटल्या जाण्यासाठीं फाशियालेताचें विंधन करतात.

आबत्यूरेतर मज्जातंतु सोअस स्नायूच्या आंतल्या तंतूंच्या मधून उतरतो,

अशा दोन शाखा निघतात, त्या परस्परां पासून आदक्तर ब्रीविस स्नायूनें सोडविल्या आहेत. आब्त्यूरेतर मज्जातंतु हा आब्त्यूरेतर एक्स्तर्नस स्नायु व मांडीचे आदक्तर स्नायु, मांडीचा खुबा, गुडघ्याचा संधि, आणि कधीं कधीं मांडीचें व जंघेचें कातडें, ह्या भागांवर वांटला जातो.

पुढली शाखा आदक्तर ब्रीविस ह्याच्या पुढून, व पेक्तिनियस व आदक्तर लांगस ह्यांच्या खालून, फेमरल् धमनीवर उतरते, व तिजवर शेवटीं वांटली जाते.

मागली शाखा आब्त्यूरेतर एक्स्तर्नस ह्याला विंधिते, व आदक्तर ब्रीविस ह्याच्या मागून आदक्तर म्याग्नस ह्याच्या पुढल्या आंगावर येते, व तिजपासून स्नायूं संबंधी शाखा निघतात, त्या आब्त्यूरेतर एक्स्तर्नस, आदक्तर म्याग्नस, आणि कधीं कधीं आदक्तर ब्रीविस, ह्या स्नायूंस वांटल्या जातात.

कधीं कधीं आब्त्यूरेतर मज्जातंतूस एक सहायकारी मज्जातंतु असतो, त्याला अक्सेसरी आब्त्यूरेतर म्हणतात.

पुढचा क्रूरल् मज्जातंतु लंबर प्लेक्ससच्या सर्व शाखांहून मोठा आहे, व हा तिसऱ्या व चवथ्या लंबर मज्जातंतूं पासून निघतो, ह्यास दुसऱ्या पासून ही एक पुंजका येतो. हा सोअस स्नायूच्या तंतूंच्या मधून उतरतो, व त्याच्या आणि इलायकसच्या मधून व पूपार्तच्या लिगमेन्तच्या खालून मांडींत येतो, मग त्याचे पुढला व मागला असे दोन विभाग होतात. पेल्विसमध्यें असतां, ह्या पासून स्नायूंस पुष्कळ शाखा जातात.

पुढच्या विभागा पासून शाखा.

मधला क्युतेनियस. आंतला क्युतेनियस. लांब सफीनस.

मागल्या विभागा पासून शाखा.

मस्क्युलर. अर्तिक्युलर.

मधल्या क्युतेनियस पासून दोन शाखा निघतात, त्या गुडघ्या पर्यंत कातड्यास वांटल्या जातात.

आंतला क्युतेनियस हा फेमरल् वेष्टनाच्या वरच्या भागा वरून तिरपा

चीं व आतलीं अशा दोन शाखा होतात, त्या मांडीच्या व जंघेच्या कातड्यावर वांटल्या जातात.

लांब अथवा **आंतला सफीनस** मज्जातंतु पुढच्या क्रूरल् मज्जातंतूच्या ज्या कातड्यास गेलेल्या शाखा, त्या सर्वांत मोठा आहे. फेमरल् धमनी ही सार्तोरियस स्नायूच्या खालून जात असतां, हा मज्जातंतु तिच्या जवळ येतो, व आदक्तर म्याग्नस स्नायू मधील छिद्राच्या खालच्या कांठा पर्यंत तिच्या बाहेरल्या आंगास असतो. नंतर हा धमनीस सोडतो, व गुडघ्याच्या व जंघेच्या आंतल्या आंगाने जातो, आणि जंघेच्या खालच्या भागा जवळ विभागून त्याच्या दोन शाखा होतात, त्या पायाच्या अंगुष्ठा पर्यंत कातड्यावर वांटल्या जातात. ह्याच्या शाखा जंघेच्या आंतल्या आंगच्या व पतेलास आच्छादणाऱ्या कातड्यास जातात.

पुढच्या क्रूरल्च्या मागल्या विभागा पासून मस्क्युलर व आर्तिक्युलर ह्या शाखा निघतात.

मस्क्युलर शाखा तेन्सर वेज्जायनी फेमरिस, व सार्तोरियस निराळे करून मांडीच्या पुढच्या आंगच्या सर्व स्नायूंस जातात. तेन्सर वेंज्जायनी फेमरिस ह्या स्नायूस ग्लूतियल् मज्जातंतूच्या शाखा गेल्या आहेत, व सार्तोरियस ह्यास मधल्या अथवा आंतल्या क्युतेनियस मज्जातंतूच्या शाखा गेल्या आहेत.

आर्तिक्युलर शाखा गुडघ्याच्या संधीस जातात.

सेक्रल् व काक्सिजियल् मज्जातंतु.

सेक्रल् मज्जातंतु प्रत्येक बाजूस पांच आहेत. वरच्यांच्या मुळ्या कण्याच्या सर्व मज्जातंतूंच्या मुळ्यां पेक्षां मोठ्या, व खालच्यांच्या सर्वांहून लहान आहेत. त्यांची लांबी फार असल्यामुळें त्या सर्वांस एकवट **कादेइक्वैना** हें नांव दिलें आहे.

मागले सेक्रल् मज्जातंतु सेक्रमच्या मागल्या छिद्रां मधून बाहेर पडतात, व ह्या प्रत्येका पासून आंतली व बाहेरली अशा शाखा निघतात. आंतल्या शाखा मल्तिफिदसस्पैनी स्नायूंस वांटल्या जातात. बाहेरील शाखांचे संयोग होऊन मुदनी होतात, त्यांपासून निघणाऱ्या शाखा सेक्रम् व काक्सिक्स ह्यांच्या बाजूच्या कातड्यास वांटल्या जातात.

मज्जातंतूच्या सेक्रल् ग्यांग्लियाशीं संयोग पावतात.

पहिला सेक्रल् मज्जातंतु लंबोसेक्रल् ह्याशीं व दुसरा पहिल्याशीं असे जुळतात. तिसरा पहिल्या दोहोंशीं जुळून सेक्रल् प्लेक्सस पूर्ण होतें, आणि चवथ्या पासून सेक्रल् प्लेक्ससला एक शाखा जाते.

सेक्रल् प्लेक्सस.

हें लंबोसेक्रल् मज्जातंतु, वरच्या तीन सेक्रल् मज्जातंतूंच्या पुढल्या शाखा, व चवथ्या सेक्रल् मज्जातंतूचा कांहीं भाग, ह्यांनीं घटित आहे. हें त्रिकोणाकार असून ह्याचें बूड सेक्रमच्या बाजूकडे आहे. हें पैरिफार्मिस स्नायूवर टेंकतें, व फाशियानें आच्छादिलें आहे.

पांचवा सेक्रल् वर चवथ्याशीं व खालीं काक्सिजियल् मज्जातंतूशीं संयोग पावतो. हा सेक्रमच्या नळा मधून निघून, काक्सिजियस स्नायूस विंधून काक्सिक्स वरल्या कातड्यास जातो. काक्सिजियल् ह्याची पुढली शाखाही, अशीच वांटली आहे.

सेक्रल् प्लेक्ससच्या शाखा,—

मस्क्युलर **प्यूदिक्**

वरचा ग्लूतियल्. **लहान सायातिक्.**

मोठा सायातिक्.

मस्क्युलर शाखा पैरिफार्मिस, आब्ट्यूरेतर इन्तर्नस, दोन्ही जिमेलै, आणि क्वाद्रेतस फेमरिस, ह्या स्नायूंस वांटल्या जातात.

वरचा ग्लूतियल् मज्जातंतु मोठ्या सेक्रोसायातिक् छिद्रा मधून बाहेर पडून, ग्लूतियै स्नायूंस वांटला जातो.

प्यूदिक् मज्जातंतु प्यूदिक् धमनी सहवर्तमान जातो, व तिज प्रमाणें विभागला जाऊन ह्या पासून शेवटच्या दोन शाखा निघतात. हा पेरिनियमच्या व इस्कियोरेक्तल् खांचेच्या स्नायूंस, पुरुषांत शिश्नास, व स्त्रियांत उपस्थास वांटला जातो.

लहान सायातिक् मज्जातंतु सायातिक् धमनी सहवर्तमान ग्लूतियस म्या-

पेरिनियमचें कातडें, मांडीचें व जंघेचें मागल्या आंगचें कातडें, व ग्लूतियस ह्याक्सिमस स्नायु, ह्या भागांस वांटला जातो.

मोठा सायातिक् मज्जातंतु शरीरांतल्या सर्व मज्जातंतूंपेक्षां मोठा व मज्जायुक्त रज्जु जंघेच्या बहुत करून साऱ्या कातडयास, मांडीच्या मागल्या आंगच्या स्नायूंस, आणि जंघेच्या व पावलाच्या स्नायूंस वांटला जातो. हा पेरिफार्मिस स्नायूच्या खालून मोठ्या सेक्रोसायातिक् छिद्रांतून बाहेर पडतो, व मोठा त्रोक्यांतर व इस्कियमचा उंचवटा, ह्यांच्या मधून मांडीच्या मागल्या आंगानें तिच्या खालच्या तृतीयांश भागापर्यंत उतरतो, व एथें विभागला जाऊन ह्या पासून आंतली व बाहेरली पाप्लितियल् ह्या शाखा निघतात. विभागण्या पूर्वी ह्या पासून स्नायूंस व मांडीच्या खुब्यास शाखा जातात.

आंतला पाप्लितियल् मज्जातंतु मांडीच्या मागल्या आंगानें उतरतो. हा प्रथम पाप्लितियल् धमनीच्या बाहेरल्या आंगास असतो. मग तिजवरून आंतल्या आंगास येतो, व पाप्लितियस स्नायूच्या कांठा जवळ ह्या मागला तिबियल् मज्जातंतु होतो; ह्यापासून स्नायूंस, व गुडघ्यास शाखा जातात, व एक बाहेरील अथवा आखूड सफीनस नामक शाखा जाते, ती ग्यास्त्रोक्नीमियस स्नायूच्या दोहों डोक्यांच्या मधून उतरते, व अखूड सफीनस शिरेसहवर्तमान तेंदोअकिलीस पर्यंत खालीं येते, आणि पावलाची बाहेरली बाजू, व पायाची करंगळी, ह्या भागांस वांटली जाते.

मागला तिबियल् मज्जातंतु पाप्लितियस स्नायूच्या खालच्या कांठा पाशीं आरंभ पावून, मागल्या तिबियल् रक्तवाहिन्यां सहवर्तमान आंतला घोटा व टांच ह्यांच्यामध्यें येतो, आणि ह्यापासून आंतली व बाहेरली प्लांतर ह्या दोन शाखा निघतात. हा जंघेच्या स्नायूंस व तळव्याच्या कातडयास वांटला जातो.

आंतला प्लांतर मज्जातंतु त्याच नांवाच्या धमनी सहवर्तमान जातो, ह्यापासून पावलाच्या स्नायूंस शाखा जातात, व बोटांसंबंधी चार दिजितल् शाखा जातात. दिजितल् शाखांपैकीं पहिली अंगुष्ठाच्या आंतल्या कांठास, दुसरी अंगुष्ठाच्या व दुसऱ्या बोटाच्या लगतच्या आंगास, तिसरी दुसऱ्याच्या

व तिसऱ्याच्या लगतच्या आंगांस, आणि चवथी तिसऱ्याच्या व चवथ्याच्या लगतच्या आंगांस, अशा वांटल्या जातात.

बाहेरील प्लांतर मज्जातंतु बाहेरील प्लांतर धमनी सहवर्तमान जाऊन, कनिष्ठांगळी व चवथ्या बोटाचें बाहेरील आंग, व एका खोल शाखेच्या योगानें बाहेरील भागाचे कांहीं स्नायु, ह्यांस वांटला जातो.

बाहेरील पाप्लितियल् मज्जातंतु पाप्लितियल् स्थानाच्या बाहेरल्या बाजूनें तिरपा खालीं उतरतो, व फिब्युलाच्या डोक्याच्या खालीं सुमारें एक इंच अंतरावर पेरोनियस लांगस स्नायूस विंधून, त्या खालीं विभागला जाऊन त्या पासून पुढची तिबियल् व मस्क्युलो क्युतेनियस ह्या शाखा निघतात. विभागण्या पूर्वी ह्या पासून जंघेच्या बाहेरील आंगच्या स्नायूंस व कातडयास शाखा जातात.

पुढचा तिबियल् मज्जातंतु फिब्युला, व पेरोनियस लांगस स्नायु, ह्यांच्या मध्यें आरंभ पावतो; एक्स्तेन्सर लांगस दिजितोरम् स्नायूच्या खालून तिरपा पुढें वळून अस्थींच्या मधील त्वचेवर येतो; पुढील तिबियल् धमनीच्या बाहेरील बाजूस पोहोंचतो, व तिजबरोबर गुल्फ संधीच्या पुढच्या आंगापर्यंत उतरून विभागून, ह्या पासून आंतली व बाहेरली अशा शाखा निघतात. आंतल्या शाखेपासून अंगुष्ठ व दुसरें बोट ह्यांच्या लगतच्या आंगांस शाखा जातात. बाहेरल्या शाखेपासून एक्स्तेन्सर ब्रीविस दिजितोरम् स्नायूस, आणि तार्सस व मेतातार्सस ह्यांच्या संधींस शाखा जातात.

मस्क्युलोक्युतेनियस ह्या मज्जातंतू पासून जंघेच्या फिब्युला कडच्या बाजूच्या स्नायूंस शाखा जातात, नंतर तो पेरोनियै व एक्स्तेन्सर लांगस दिजितोरम् ह्या स्नायूंच्या मधून जातो, व जंघेच्या खालच्या व बाहेरच्या आंगास आल्यावर विभागला जाऊन, ह्यापासून आंतली व बाहेरली अशा दोन शाखा निघतात.

आंतली शाखा अंगुष्ठाचें आंतलें आंग, दुसऱ्या व तिसऱ्या बोटांचीं बाजूचीं आंगें, व गुल्फ संधीचें कातडें, ह्यांस वांटली जाते.

बाहेरील शाखा तिसऱ्या, चवथ्या, व पांचव्या बोटांचीं बाजूचीं आंगें, व गुल्फ संधीच्या व पावलाच्या बाहेरील आंगचें कातडें, ह्यांस वांटली जाते.

सिंपथेतिक् मज्जातंतु हा कण्याच्या प्रत्येक बाजूस जी ग्यांग्लियनची ओळ आहे, तिच्या योगानें घटित झाला आहे. ह्या ओळीचे ग्यांग्लियन त्यांच्यामध्यें असणाऱ्या रज्जूंनीं परस्परांशीं जुळले आहेत, व मस्तकाच्या बुडापासून काक्सिक्स पर्यंत हे पसरले आहेत. जेथें करटीच्या व मुखाच्या अस्थींच्या मधील स्थानांत ग्यांग्लियन आहेत, तेथें मस्तकांतही सिंपथेतिक् मज्जातंतूचा थांग लागतो.

ग्यांग्लियांची संख्या मणक्यांपेक्षां कमी आहे, म्हणजे मानेंत फक्त ३, पाठींत १२, कमरेंत ४, सेक्रल्देशांत ५, आणि काक्सिजियल् देशांत १, ह्याप्रमाणें आहेत.

ग्यांग्लियन हा ज्यास अथवा ज्यापासून शाखा जातात, असा एक मध्य मानतां येतो. शाखा,—

१ ग्यांग्लियांचा परस्परांशीं संयोग करविणाऱ्या शाखा.

२ मस्तकाच्या अथवा कण्याच्या मज्जातंतूंचा व ग्यांग्लियांचा संयोग करविणाऱ्या शाखा.

३ मूळ शाखा ग्यांग्लियांच्या शेजारच्या धमन्यांस व इंद्रियांस वांटल्या जातात, अथवा पिंजर पोट अथवा पेल्विस ह्या ठिकाणीं असणाऱ्या दुसऱ्या ग्यांग्लियांशीं जुळतात.

सिंपथेतिक् मज्जातंतूचा मानेंतला भाग.

हा भाग तीन ग्यांग्लियांनीं झाला आहे, ह्या ग्यांग्लियांस त्यांच्या स्थानावरून वरचा सर्वैकल् ग्यांग्लियन, मधला सर्वैकल् ग्यांग्लियन, व खालचा सर्वैकल् ग्यांग्लियन अशीं नांवें आहेत. मानेंत प्रत्येक बाजूस हे तीन ग्यांग्लिया असतात.

वरचा सर्वैकल् ग्यांग्लियन सर्वांत मोठा आहे. हा मानेच्या दुसऱ्या व तिसऱ्या मणक्यांवर टेकलेला असतो, आणि कधींकधीं चवथ्या किंवा पांचव्या मणक्या पर्यंत ही खालीं येतो. ह्याची आकृति चातीच्या दांड्या सारखी, व वर्ण तांबूस धूसर आहे. पुढें, ह्यास आंतल्या करातिद् धमनीचें वेष्टन, व

आंतली जुग्युलर शीर, ह्यांचा संबंध आहे; मागें हा रेक्तस क्यापितिस् अंतैकस मेजर स्नायूवर टेकतो.

ह्याच्या शाखांचे विभाग,— वरच्या शाखा, खालच्या शाखा, बाहेरच्या शाखा, आंतल्या शाखा, आणि पुढच्या शाखा.

वरची शाखा आंतल्या करातिद् धमनीसह करातिद् नळांत जाते, आणि एथें हिच्या दोन शाखा होतात, त्यां पैकीं बाहेरची शाखा करातिद् धमनीच्या बाहेरच्या आंगास असते; हिच्या योगानें करातिद् प्लेक्सस होतें; व हिच्या कांहीं शाखा धमनीस जातात. आंतल्या शाखेनें क्यावर्नस प्लेक्सस होतें. आंतल्या शाखे पासूनही करातिद् धमनीस शाखा जातात.

करातिद् प्लेक्सस.

करातिद् प्लेक्सस हें करातिद् नळांत, आंतल्या करातिद् धमनीच्या बाहेर असतें. ह्याच्या तंतूंचा कधींकधीं ग्यांग्लियन सारखा फुगारा होतो, त्यास करातिद ग्यांग्लियन म्हणतात. पांचव्या मज्जातंतूचा कसीरियन ग्यांग्लियन , सहावा मज्जातंतु, आणि स्फीनोप्यालेतैन ग्यांग्लियन, ह्यांशीं करातिद् प्लेक्सस हें शाखांच्या योगानें जुळतें. स्फीनोप्यालेतैन ग्यांग्लियनशीं विदियन मज्जातंतूच्या द्वारें करातिद् शाखेनें संयोग होतो.

क्यावर्नस प्लेक्सस.

क्यावर्नस प्लेक्सस हें आंतल्या करातिद् धमनीच्या क्यावर्नस भागाच्या खालीं व आंत असतें; आणि हें वरच्या सर्वैकल् ग्यांग्लियनच्या चढत्या शाखेच्या आंतल्या विभागाच्या योगानें मुख्यत्वें होतें. तिसरा, चवथा, पांचवा, व सहावा मज्जातंतु, आणि आफ्थ्याल्मिक् ग्यांग्लियन, ह्यांशीं शाखांनीं ह्या प्लेक्ससचा संयोग होतो.

करातिद् प्लेक्सस, व क्यावर्नस प्लेक्सस, ह्यांच्या शेवटील शाखा आंतल्या करातिद् धमनीस वेष्टितात, आणि ह्यांची जाळीं होतात तीं, सेरीब्रल् व आफ्थ्याल्मिक् धमन्या सभोवतीं असतात. हीं जाळीं ह्या धमन्यांच्या शाखांस ही वेष्टितात.

वरच्या सर्वैकल् ग्यांग्लियनची **खालची** अथवा **उतरती शाखा**, मधल्या सर्वैकल् ग्यांग्लियनशीं संयोग पावते.

चार मज्जातंतु ह्यांशीं ह्या शाखांचा संयोग होतो. मस्तकाच्या मज्जातंतूंस जाणाऱ्या शाखा न्यूमोग्यास्त्रिक्‌च्या दोहों ग्यांग्लियांशीं, ग्लासोफ्यारिंजियल्‌च्या पित्रोजल् ग्यांग्लियनशीं, आणि नवव्या मज्जातंतूशीं संयोग पावतात.

आंतल्या शाखा तीन आहेत त्या; फ्यारिंजियल्, ल्यारिंजियल्, व कार्दियाक् ह्या होत. फ्यारिंजियल् शाखा फेरिंक्सच्या बाजूला जाऊन, न्यूमोग्यास्त्रिक्, ग्लासोफ्यारिंजियल्, व बाहेरील ल्यारिंजियल्, ह्या मज्जातंतूंशीं संयोग पावतात, व ह्यांच्यानें फ्यारिंजियल् प्लेक्सस होतें. ल्यारिंजियल् शाखा वरच्या ल्यारिंजियल् मज्जातंतूशीं, व त्याच्या शाखांशी संयोग पावतात.

वरच्या कार्दियाक् मज्जातंतू विषयीं इतर कार्दियाक् मज्जातंतूंसह वर्णन दिलें जाईल.

पुढच्याशाखा बाहेरील करातिद् धमनीवर व तिच्या शाखांवर वाटल्या जातात. ह्यांचीं सूक्ष्म प्लेक्ससें होतात, आणि हीं प्लेक्ससें ज्यांनीं घटित आहेत त्या मज्जातंतूंवर कधींकधीं लहान ग्यांग्लिया असतात. ह्या धमन्यांपैकीं कित्येकांसह जाणारीं प्लेक्ससेस कित्येक महत्वाच्या मज्जातंतूंशीं संयोग पावतात. बाहेरील करातिद् धमनीस वेष्टणारें प्लेक्सस फेशियल्‌च्या दैग्यास्त्रिक् शाखेशीं संयोग पावतें; फेशियल् धमनीचें प्लेक्सस सब्‌म्याक्सिलरी ग्यांग्लियनशीं संयोग पावतें; आणि मधल्या मेनिंजियल् धमनीचें प्लेक्सस आतिक् ग्यांग्लियनशीं व फेशियल् मज्जातंतूच्या प्रसृत झालेल्या भागाशीं संयोग पावतें. ह्या प्रसृत झालेल्या भागास इन्तुमिसेन्शिया ग्यांग्लिफार्मिस म्हणतात.

मधला सर्वैकल् ग्यांग्लिअन सर्वांत लहान आहे, व कधींकधीं मुळींच नसतो. हा मानेच्या पांचव्या मणक्या जवळ खालच्या थैरैद धमनी वर असतो, त्यामुळें ह्यास थैरैद ग्यांग्लियनही म्हणतात.

ह्याची वरची शाखा वरच्या सर्वैकल् ग्यांग्लियनशीं जुळते.

खालची शाखा, खालच्या सर्वैकल् ग्यांग्लियनशीं जुळते.

बाहेरील शाखा मानेच्या पांचव्या व सहाव्या मज्जातंतूंशीं जुळतात.

आंतल्या शाखा थैरैद व मधली कार्दियाक् ह्या होत.

थैरैद शाखा खालच्या थैरैद धमनीसह थैरैद ग्यांद्दास जातात. वरचा

कार्दियाक् व ल्यारिंजियल् ह्या मज्जातंतूंशीं थैरैद शाखांचा संयोग होतो.

मधला कार्दियाक् मज्जातंतु इतर कार्दियाक् मज्जातंतूंसह वर्णिला आहे.

खालचा सर्वैकल् ग्यांग्लियन हा मानेच्या सातव्या मणक्याच्या पक्षतुल्य भागाचें बूड, व पहिल्या फासळीची मान, ह्यांच्या मध्यें व वरच्या इन्तर कास्तल् धमनीच्या आंतल्या आंगास असतो. हा वरच्या पेक्षां मोठा असतो, ह्याची आकृति वांकडीतिकडी असते, आणि हा बहुधा पहिल्या थोऱ्यासिक् ग्यांग्लियनशीं जुळतो.

ह्याच्या **वरच्या शाखा,** मधल्या सर्वैकल् ग्यांग्लियनशीं जुळतात. खालच्या शाखां पैकीं कित्येक सब्क्लेवियन धमनीच्या पुढून, व कित्येक तिच्या मागून जाऊन, पहिल्या थोऱ्यासिक् ग्यांग्लियनशीं जुळतात. खालची कार्दियाक् शाखा सर्वांत महत्वाची आहे. तिचें वर्णन लागलेंच दिलें जाईल.

बाहेरील शाखां पैकीं कित्येक, मानेच्या सातव्या व आठव्या मज्जातंतूंशीं संयोग पावतात, बाकीच्या शाखा वर्तिब्रल् धमनीसह जातात, व त्यांचें प्लेक्सस होतें.

कार्दियाक् मज्जातंतु.

कार्दियाक् मज्जातंतु, वरचा, मधला, व खालचा, असे तीन आहेत.

वरचा कार्दियाक् मज्जातंतु वरच्या सर्वैकल् ग्यांग्लियन पासून निघून, कामन करातिद् धमनीच्या मागून व लांगस कोलै स्नायूच्या पुढून खालीं उतरतो. नंतर हा खालची थैरैद धमनी, व खालचा ल्यारिंजियल् मज्जातंतु, ह्यांच्या पुढून जातो. एथून पुढें दोहों बाजूंच्या मज्जातंतूंचें गमन सारखें होत नाहीं.

उजवा वरचा कार्दियाक् मज्जातंतु सब्क्लेवियन धमनीच्या पुढून अथवा मागून, इन्नामिनेत धमनीच्या जवळून पिंजरांत उतरतो, आणि एयोर्ता-च्या मागें जाऊन, खोल कार्दियाक् प्लेक्सस मध्यें संपतो. सिंपथेतिक् व सेरीब्रोस्पैनल् मज्जातंतूंशीं ह्याचा संयोग होतो.

डावा वरचा कार्दियाक् मज्जातंतु हा डाव्या करातिद् धमनीच्या बाजूनें, एयोर्ताच्या कमानीच्या पुढल्या आंगास येतो, व उथळ कार्दियाक् प्लेक्सस

क्सस मध्यें संपतो.

मधला कार्दियाक् मज्जातंतु हा मधल्या सर्वैकल् ग्यांग्लियन पासून, किंवा हा ग्यांग्लियन व खालचा ग्यांग्लियन ह्यांच्या मध्यंतरीं असणाऱ्या रज्जू पासून निघतो. उजवीकडे हा कामन करातिद् धमनीच्या मागून उतरतो, मग सब्क्लेवियन धमनीच्या पुढून किंवा मागून पिंजरांत जाऊन त्रकीया वर उतरतो, आणि खोल कार्दियाक् प्लेक्सस मध्यें संपतो. डावीकडे हकरातिद् व सब्क्लेवियन ह्या धमन्यांच्या मधून पिंजरांत जाऊन, खोल कार्दियाक् प्लेक्सस मध्यें संपतो. ह्या मज्जातंतूचा रिकरंतल्यारिंजियल् व वरचा कार्दियाक् ह्या मज्जातंतूंशीं संयोग होतो.

खालचा कार्दियाक् मज्जातंतु हा खालच्या सर्वैकल् ग्यांग्लियन पासून किंवा पहिल्या थोऱ्यासिक् ग्यांग्लियन पासून निघून, सब्क्लेवियन धमनीच्या मागून व त्रकियाच्या पुढून जाऊन, खोल कार्दियाक् प्लेक्सस मध्यें संपतो.

मोठें अथवा खोल कार्दियाक् प्लेक्सस त्रकीयाच्या पुढल्या आंगास दुभाग स्थानीं, पल्मनरी धमनीच्या दुभागाच्या वर, व एयोर्तांच्या मागें असतें. हें प्लेक्सस कार्दियाक् मज्जातंतु, आणि न्यूमोग्यास्त्रिक् व रिकरंत ल्यारिंजियल् मज्जातंतूंच्या कार्दियाक् शाखा, ह्यांनीं होतें. डावा वरचा कार्दियाक्, व न्यूमोग्यास्त्रिक् मज्जातंतूची डावी खालची कार्दियाक् शाखा, हे कार्दियाक् मज्जातंतु मात्र हें प्लेक्सस पूर्ण करण्यांत सहायभूत नाहींत. ह्या प्लेक्ससच्या शाखांच्या योगानें मागचें कारोनरी प्लेक्सस, पुढच्या कारोनरी प्लेक्ससचा कांहीं भाग, व पल्मनरी प्लेक्ससचा कांहीं भाग, हे पूर्ण होण्यास शाखा जातात. आणि कांहीं शाखा हृदाचीं आरिकल्स ह्यांस जातात.

उथळ किंवा **पुढचें कार्दियाक् प्लेक्सस,** उजव्या पल्मनरी धमनीच्या पुढें, व एयोर्ताच्या कमानीच्या खालीं असतें. हें प्लेक्सस, डावा वरचा कार्दियाक् मज्जातंतु, न्यूमोग्यास्त्रिक्ची डावी खालची कार्दियाक् शाखा, आणि खोल कार्दियाक् प्लेक्ससच्या शाखा, ह्यांनीं होतें.

मागचें कारोनरी प्लेक्सस हें कारोनरी धमन्यांच्या शाखां सभोंवतीं हृदाच्या मागल्या आंगास असतें. हें मुख्यत्वें खोल कार्दियाक् प्लेक्ससच्या

डाव्या बाजू पासून निघणाऱ्या शाखांनीं, व कांहीं अंशीं उजव्या बाजू पासून निघणाऱ्या शाखांनीं होतें. वेंत्रिकल्सच्या स्नायुयुक्त द्रव्यास ह्याच्या शाखा जातात.

पुढचें कारोनरी प्लेक्सस हें उथळ कार्दियाक् प्लेक्ससच्या शाखांनीं होतें. ह्यास खोल कार्दियाक् प्लेक्ससच्या कांहीं शाखा मिळतात. हें प्लेक्सस कारोनरी धमन्यांच्या शाखांसह हृदाच्या पुढच्या आंगास पसरतें.

सिंपथेतिक् मज्जातंतूंचा पिंजर संबंधी (थोऱ्यासिक्) किंवा पाठीचा भाग.

सिंपथेतिक् मज्जातंतूचा पिंजरांतला भाग ग्यांग्लियांच्या ओळीनें झाला आहे. ह्या ग्यांग्लियांची संख्या पाठीच्या मणक्यांच्या संख्ये बरोबर असते, परंतु कधींकधीं दोन ग्यांग्लियां जुळून एक ग्यांग्लियन होतो, त्या मुळें ह्यां ग्यांग्लियांची संख्या कमी होते. हे ग्यांग्लिया लहान असतात, ह्यांचा वर्ण धूसर असतो, आणि हे ह्यांच्या द्रव्याच्या रज्वाकार भागांनीं परस्परांशीं जुळलेले असतात. पहिला थोऱ्यासिक् ग्यांग्लियन इतरांपेक्षां मोठा असून लांबट आहे. हे ग्यांग्लिया फासळ्यांच्या डोक्यांवर टेकलेले असून, प्लूरानें आच्छादिले असतात.

प्रत्येक ग्यांग्लियन पासून दोन **बाहेरील शाखा** निघतात, त्या कण्याच्या प्रत्येक दार्सल् मज्जातंतूशीं संयोग पावतात.

वरच्या सहा ग्यांग्लियांच्या आंतील शाखा फार लहान असतात. ह्या शाखा थोऱ्यासिक् एयोर्तावर व त्याच्या शाखांवर वांटल्या जातात; आणि ह्यापैकीं कित्येक शाखा मणक्यांस व मणक्यांच्या बंधनांस जातात.

तिसऱ्या व चवथ्या ग्यांग्लियांच्या शाखांच्या योगानें, मागचें पल्मनरी प्लेक्सस होतें.

खालच्या सहा ग्यांग्लियांच्या शाखा मोठ्या व श्वेत वर्ण असतात. ह्यांपासून एयोर्तास शाखा जातात, आणि ह्यांच्या शाखांच्या संयोगानें तीन स्प्लयांक्निक् मज्जातंतु होतात. ह्यां शेवटील मज्जातंतूंस मोठा स्प्लयांक्निक्, लहान स्प्लयांक्निक्, व अत्यंत लहान स्प्लयांक्निक् किंवा रीनल् स्प्लयांक्निक् हीं नांवें आहेत.

मोठा स्प्लयांक्निक् मज्जातंतु हा श्वेत वर्ण व दृढ आहे. हा मज्जातंतु

ज्या सर्व ग्यांग्लियांपासून शाखा निघतात, त्यांच्या संयोगानें होतो; आणि सहाव्याच्या वर असणाऱ्या सर्व ग्यांग्लियांपासूनही (मी. बेक ह्याच्या मता प्रमाणें) ह्यास शाखा मिळतात. अशा प्रकारें हा बराच मोठा होतो. हा मागच्या मीदियस्तैनम् मधून, मणक्यांच्या पुढून तिरपा खालीं व आंत उतरतो, आणि दैफ्रम्च्या स्तंभाचें विंधन करून सेमिल्यूनर ग्यांग्लियन मध्यें संपतो. ह्याच्या शाखा रीनल् प्लेक्ससला व सुप्रारीनल् ग्ल्यांदला जातात.

लहान स्प्लयांक्निक् मज्जातंतु हा, दहावा व अकरावा ग्यांग्लियन, आणि त्यांस जुळविणारा मज्जातंतु, ह्यांच्या शाखांच्या संयोगानें होतो. नंतर हा वर सांगितलेल्या मज्जातंतूंसह दैफ्रम्चें विंधन करून, सिलियाक् प्लेक्सस मध्यें संपतो.

अत्यंत लहान स्प्लयांक्निक् मज्जातंतु किंवा रीनल् स्प्लयांक्निक् मज्जातंतु, हा शेवटच्या थोऱ्यासिक् ग्यांग्लियन पासून निघतो, दैफ्रम्चें विंधन करतो, आणि रीनल् प्लेक्सस मध्यें व सिलियाक् प्लेक्ससच्या खालच्या भागा मध्यें जाऊन संपतो.

स्प्लयांक्निक् मज्जातंतु व कार्दियाक् मज्जातंतु ह्यांच्या मध्यें विलक्षण साम्य आहे. कार्दियाक् मज्जातंतु तीन आहेत, हे तीन सर्वैकल् ग्यांग्लियांपासून निघून पिंजरांतल्या मोठ्या व महत्वाच्या इंद्रियांस वाटले जातात. स्प्लयांक्निक् मज्जातंतुही तीन आहेत, हे सर्व दार्सल् ग्यांग्लियांशीं संयोग पावतात, आणि ह्यांच्या शाखा पोटांतील मुख्य मुख्य इंद्रियांस जातात.

एपिग्यास्त्रिक् किंवा सोलर प्लेक्सस पासून पोटांतील सर्व अवयवांस शाखा जातात. हें प्लेक्सस ग्यांग्लिया व मज्जातंतु, ह्यांच्या दाट जाळ्यानें झालें आहे. हें पक्वाशयाच्या मागें, आणि दैफ्रमचे स्तंभ व एयोर्ता ह्यांच्या पुढें असतें. सिलियाक् धमनी, व वरच्या मेजेंतेरिक् धमनीचा आरंभींचा भाग, ह्यांच्या सभोवतीं हें प्लेक्सस असतें. हें प्यांक्रीज पर्यंत खालीं, आणि सुप्रारीनल क्यापूस्थूलपर्यंत बाहेर पसरलेलें असतें. हें प्लेक्सस व ह्याचे ग्यांग्लिया ह्यांमध्यें, मोठे स्प्लयांक्निक् मज्जातंतु, लहान स्प्लयांक्निक्चा थोडा भाग, व उजव्या व्यूमोग्यास्त्रिक्चा शेवटचा भाग, हे मज्जातंतु संपतात.

च्या पुढच्या भागा पासून निघणाऱ्या शाखांसह जातात.

सेमिल्यूनर ग्यांग्लिया दोन आहेत, आणि हे शरीरांतल्या सर्व ग्यांग्लिः यांपेक्षां मोठे असतात. हे अनेक ग्यांग्लियांच्या जुळणीनें होतात. डावा सेमिल्यूनर ग्यांग्लियन सिलियाक् आक्सिस व वरची मेजेंतेरिक् ह्या धमन्यांच्या डाव्या बाजूस असतो, आणि हा सुप्रारीनल् क्यापस्यूलच्या जवळ असतो. उजवा सेमिल्यूनर ग्यांग्लियन खालच्या वीना केवाच्या मागें असतो. प्रत्येक ग्यांग्लियनच्या वरच्या भागास मोठा स्प्लयांक्निक्, व लहान स्प्लयांक्निक् हे मज्जातंतु जुळतात; आणि आंतल्या आंगास सोलर प्लेक्ससच्या शाखा जुळतात.

सोलर प्लेक्सस पासून खालीं लिहिलेलीं प्लेक्ससें निघतात;—

फ्रेनिक् प्लेक्सस हें फ्रेनिक् धमनीसह दैफ्रमला जातें. ह्याच्या शाखा दैफ्रम् व सुप्रारीनल् ग्ल्यांद ह्यांस जातात. दैफ्रम्च्या खालच्या आंगास फ्रेनिक् मज्जातंतु ह्या प्लेक्ससशीं संयोग पावतो, आणि संयोग स्थानीं एक ग्यांग्लियन असतो.

सुप्रारीनल् प्लेक्सस हें सोलर प्लेक्सस, सेमिल्यूनर ग्यांग्लियन, आणि स्प्लयांक्निक् व फ्रेनिक् मज्जातंतु ह्यांच्या शाखांनीं होतें. ह्या प्लेक्ससच्या शाखा सुप्रारीनल् क्यापस्यूलला जातात.

रीनल् प्लेक्सस हें सोलरप्लेक्सस, सेमिल्यूनर ग्यांग्लियन, व एयोर्तिक् प्लेक्सस, ह्यांच्या शाखांनीं होतें. ह्या प्लेक्ससच्या शाखा रीनल् धमनीसह मूत्र पिंडांत शिरतात. शाखांवर अनेक ग्यांग्लिया असतात.

स्पर्म्यातिक् प्लेक्सस हें रीनल् व एयोर्तिक् प्लेक्ससच्या शाखांनीं होतें, हें स्पर्म्यातिक् वाहिन्यांसह अंडास जातें. स्त्रियांत **ओवेरियन प्लेक्सस** असतें, तें गर्भाशय व अंडाशय (ओवरी) ह्यांस जातें.

सिलियाक्प्लेक्सस हें मोठें आहे. हें सोलर प्लेक्ससचा चालू भाग होय. विभागून ह्या पासून ग्यास्त्रिक्, हिप्यातिक् व स्प्लेनिक् प्लेक्ससें होतात.

ग्यास्त्रिक् प्लेक्सस हें ग्यास्त्रिक् धमनीसह पक्काशयाच्या लहान वाकणानें जांऊन, डाव्या न्यूमोग्यास्त्रिक् मज्जातंतूशीं संयोग पावतें. ह्याच्या शाखा पक्काशयास जातात.

तें, आणि ही धमनी व पोटल् शीर ह्यांच्या शाखांसह जाते. डावा न्यूमो-
गॅस्ट्रिक् व उजवा फ्रेनिक् ह्या मज्जातंतूंशीं ह्याचा संयोग होतो. हिप्पा-
तिक् धमनीच्या प्रत्येक शाखेवर ह्या प्लेक्ससच्या शाखा जाऊन प्लेक्ससें होता-
त, त्यांस त्या शाखांचीं नांवें दिलीं आहेत.

स्प्लेनिक् प्लेक्सस हें सेमिल्यूनर ग्यांग्लिया, व उजवा न्यूमोग्यास्त्रिक् म-
ज्जातंतु, ह्यांच्या शाखांनीं होतें; आणि स्प्लेनिक् धमनीसह प्लीहाच्या द्रव्यांत
वाटलें जातें.

वरचें मेजेंतेरिक् प्लेक्सस हें सोलर प्लेक्ससच्या खालच्या भागाचा चा-
लू भाग होय. हें वरच्या मेजेंतेरिक् धमनी सभोवतीं असतें, नंतर धमनीच्या
शाखांसह ज्या ज्या भागांस त्या शाखा जातात, त्या त्या भागांस वाटलें जातें.

एयोर्तिक् प्लेक्सस हें वरची मेजेंतेरिक् व खालची मेजेंतेरिक ह्या धम-
न्यांच्या मध्यें जो एयोर्ताचा भाग असतो, त्याच्या पुढें असतें. हें, सेमि-
ल्यूनर ग्यांग्लिया व रीनल प्लेक्सस ह्यांच्या शाखांनीं होतें, आणि लंबर ग्यां-
ग्लियांच्या कांहीं शाखा ह्याशीं संयोग पावतात. खालच्या वीनाकेवा शि-
रेस ह्याच्या शाखा जातात.

खालचें मेजेंतेरिक् प्लेक्सस हें मुख्यत्वें एयोर्तिक् प्लेक्ससच्या डाव्या
बाजू पासून निघतें. हें खालच्या मेजेंतेरिक् धमनीस वेष्टितें, नंतर वि-
भागून ह्याचीं अनेक प्लेक्ससें होतात, तीं ह्या धमनीच्या शाखांसह निरनिरा-
ळ्या भागांस वाटलीं जातात.

सिंपथेतिक् मज्जातंतूंचा कमरेचा भाग.

सिंपथेतिक् मज्जातंतूंचा कमरेचा भाग कण्याच्या पुढच्या आंगास, व सो-
असम्याग्रस स्नायूच्या आंतल्या कांठास असतो. ह्यांत सामान्यतः चार ग्यां-
ग्लिया असतात, ते शाखांनीं परस्परांशीं जुळलेले असतात. लंबर ग्यांग्लिया
लहान व धूसर असतात, आणि थोऱ्यासिक् ग्यांग्लियांपेक्षां मध्यरेषेस जव-
ळ असतात.

लंबर ग्यांग्लियांच्या वरच्या व खालच्या शाखा श्वेतवर्ण असून, सामान्य-

पावतात.

बाहेरील शाखा प्रत्येक ग्यांग्लियां पासून दोन दोन अशा निघतात, आणि ग्यांग्लियांस कण्याच्या लंबर मज्जातंतूंशीं जुळवितात.

आंतल्या शाखा एयोर्ताच्या पुढून आंतल्या आंगास जातात, आणि ह्यांच्यानें एयोर्तिक् प्लेक्सस होतें. कित्येक शाखा कामन इलियाक् धमन्यांच्या पुढून, सेक्रम्च्या प्रामंतरी जवळ येऊन संयोग पावतात, आणि ह्यांच्यानें हैपोग्यास्त्रिक् प्लेक्सस होतें.

सिंपथेतिक् मज्जातंतूंचा पेल्विस मधला भाग.

हा भाग सेक्रम्च्या पुढल्या आंगास, पुढील सेक्रल् छिद्रांच्या आंतल्या बाजूस असतो. प्रत्येक बाजूस ह्याचे चार किंवा पांच ग्यांग्लिया असतात, ते परस्परांशीं शाखांनीं जुळतात. खालीं हे दोहों बाजूंचे ग्यांग्लिया परस्परांच्या जवळ जवळ येत जातात, आणि काक्सिक्सच्या पुढच्या आंगास एका लहान ग्यांग्लियन्च्या योगानें त्यांची जुळणी होते. ह्या शेवटील ग्यांग्लियन्ला ग्यांग्लियन् इंपार म्हणतात.

ग्यांग्लियांच्या **वरच्या** व **खालच्या शाखांनीं** त्यांची प्रत्येक बाजूस परस्पर जुळणी होते.

बाहेरील शाखा प्रत्येक ग्यांग्लियन्ला दोन दोन असतात. ह्या शाखा ग्यांग्लियांस कण्याच्या सेक्रल् मज्जातंतूंशीं जुळवितात.

आंतल्या शाखा सेक्रम्च्या पुढच्या आंगास समोरच्या बाजूच्या ग्यांग्लियांच्या आंतल्या शाखांशीं संयोग पावतात. पहिल्या दोन ग्यांग्लियांच्या आंतल्या शाखां पैकीं कांहीं पेल्विक् प्लेक्ससला जातात, आणि कांहींच्या संयोगा पासून मधल्या सेक्रल् धमनीसह जाणारें प्लेक्सस होतें.

खालचें हैपोग्यास्त्रिक् अथवा पेल्विक् प्लेक्सस.

हें प्लेक्सस पुरुषांत रेक्तम्, व मूत्राशय ह्यांच्या बाजूस, आणि स्त्रियांत रेक्तम्, योनी, व मूत्राशय, ह्यांच्या बाजूस असतें. हैपोग्यास्त्रिक् प्लेक्ससचा चालू भाग, दुसऱ्या, तिसऱ्या, व चवथ्या सेक्रल् मज्जातंतूंच्या शाखा, व सेक्रल् ग्यांग्लियांच्या कांहीं शाखा, ह्यांनीं हें प्लेक्सस होतें. ह्या मज्जातंतूंच्या सं-

अवयवांस अनेक शाखा जातात, त्या आंतल्या इलियाक् धमनीच्या शाखांसह जातात.

खालचें हेमरैदल् प्लेक्सस हें पेल्विक् प्लेक्ससच्या मागल्या भागा पासून निघतें, ह्याच्या शाखा रेक्तमूला जातात.

विसैकूल् प्लेक्सस हें पेल्विक् प्लेक्ससच्या पुढल्या भागा पासून निघतें, ह्याच्या शाखा विसैकूल् धमन्यांसह मूत्राशयाची बाजू, व बूड ह्यांस जातात. विसिक्युली सेमिनेलीज व वास देफरन्स ह्यांस अनेक शाखा जातात.

प्रोस्त्यातिक् प्लेक्सस हें पेल्विक् प्लेक्ससच्या खालच्या भागापासून निघतें, ह्याच्या शाखा प्रास्तेत ग्ल्यांद, विसिक्युली सेमिनेलीज, व शिश्नाची उत्थापक त्वचा, ह्यांस जातात.

वेजायनल् प्लेक्सस हें पेल्विक् प्लेक्ससच्या खालच्या भागापासून निघतें, ह्याच्या शाखा योनीस जातात.

युतरैन मज्जातंतु हे पेल्विक् प्लेक्ससच्या खालच्या भागापासून निघतात. हे मज्जातंतु युतरैन धमन्यांसह ब्राद लिगमेंतच्या दोहों थरांच्या मधून गर्भाशयाच्या बाजूस जातात, आणि त्या आशयाच्या आंगाचा खालचा भाग व मान (सार्विक्स) ह्यांस वाटले जातात.

ह्या खेरीज आणखी कित्येक शाखा निघतात, त्या स्वतंत्रत्वें गर्भाशयास व फेलोपियन नळीस जातात.

हैपोग्यास्त्रिक् प्लेक्ससच्या कित्येक शाखा युतरैन धमन्यांसह गर्भाशयाच्या द्रव्यांत शिरतात. ह्या शाखांवर ग्यांग्लिया सारखे जाड भाग असतात.

B4

भाग सहावा.

ज्ञानेंद्रियें.

ज्या इंद्रियांच्या योगानें मनास बाह्य वस्तूंचा बोध होतो, त्यांस ज्ञानेंद्रियें म्हणतात; तीं त्वगिंद्रिय, घ्राणेंद्रिय, रसनेंद्रिय, कर्णेंद्रिय, व चक्षुरिंद्रिय, अशीं पांच आहेत.

त्वगिंद्रिय. चर्म.

चर्म हें त्वगिंद्रियाचें मुख्यस्थान, शरीराच्या बाहेरील आंगाचें रक्षण, आणि उत्सर्जक इंद्रिय होय. हें दोन थरांनीं युक्त आहे. एकास **दर्मा** म्हणजे खरें चर्म म्हणतात; व दुसऱ्यास **एपिदर्मिस** अथवा **क्यूतिकल्** म्हणतात.

दर्मा म्हणजे खरें चर्म हें दृढ व निरनिराळ्या परिमाणानें पिंवळ्या स्थितिस्थापक तंतूंनीं मिश्र, असें पांढऱ्या फैब्रस त्वचेच्या जुडग्यांचें जाळेंच होय. हें उथळ व खोल अशा दोन थरांनीं युक्त आहे.

खोल थर अथवा **कोरियम्** हा बहुत रक्तवाहिन्यांनीं युक्त व एक अथवा दीड लैन जाड असून, पांढऱ्या फैब्रस त्वचेच्या जुडग्यांच्या जाळ्यानें घटित आहे. ह्या पासून फार सुक्ष्म स्पर्शज्ञान होतें. जाळ्यांतील रिकाम्या स्थानांत वसा, केशाचे ग्ल्यांद (हेरफालिकल्स), आणि घर्म व तेलकट पदार्थ उत्पन्न करणारे ग्ल्यांद आहेत. कोरियम्च्या उथळ थरांत मांसतंतु असतात.

खऱ्या चर्माचा उथळ थर कोरियम्च्या उथळ आंगावर असतो, व हा रक्तवाहिन्यांनीं युक्त अशा कित्येक शंकाकार उंचवट्यांनीं झाला आहे. ह्या उंचवटयां मध्यें ज्ञानजनक मज्जातंतूंचे शेवट असल्या मुळें हे त्वगिंद्रियाचे मुख्य तत्व होत. ह्यांस प्यापिली म्हणजे कंटक म्हणतात. ह्यांच्याच योगानें हातपायांच्या बोटांच्या तळव्या कडच्या आंगावरच्या शिंखा होतात.

एपिदर्मिस अथवा **क्यूतिकल्** हा स्पर्शज्ञान व रक्तवाहिन्यांनींरहित थर आहे. ह्यावर रेषाकार खांचण्यांचें जाळें आहे. हा कंटक विशिष्ट ख-

द मध्यें नलिकाकार लांबलेले भाग जातात. ह्यांत त्वचेस वर्ण देणारा प-दार्थ असतो. रेषाकार खांचण्या चतुष्कोण किंवा बहु बाजूंनीं युक्त असतात.

चर्मास रक्तवाहिन्या, शोषकवाहिन्या, व मज्जातंतु, ह्यांचा पुरवा आहे. हें सर्व ठिकाणां पेक्षां हातपायांच्या तळव्यांत व ज्या भागांस घर्षण फार घडतें, त्यांत इतर भागां पेक्षां जाड असतें.

चर्माचे अनुषंगिक भाग.

नखें, केश, आणि **सुदोरिफरस** म्हणजे **घर्मोत्पादक** व **सिबेशियस** म्हणजे **स्नेहोत्पादक** ग्ल्यांद व त्यांच्या **वाहिन्या** हे चर्माचे अनुषंगिक भाग होत.

नखें हीं चापट, स्थितिस्थापक, व शृंगवत् असून, हातपायांच्या बोटांच्या शेवटच्या पेऱ्यांच्या पाठीकडच्या बाजूस असतात. प्रत्येक नख बाहेरून गोलबाह्य व आंतून गोलांतर आहे, व ह्याची मुळी चर्मांतल्या खांचणींत गढून गेली असते. नखाच्या बाहेर दिसणाऱ्या भागास आंग, व पुढल्या शेंड्यास मोकळा कांठ असें म्हणतात. नखाच्या खालीं असणाऱ्या त्वचेच्या भागास मेत्रिक्स म्हणतात. नखाच्या मुळीवर व आंगाच्या खालीं अनुक्रमानें नव्या सेल्सचा म्हणजे आशयाचा आविर्भाव झाल्यामुळें नख वाढून पुढें येतें, व आपला जाडीपणा राखतें.

केश हे एपिदर्मिसचें विशेष रूपांतरच होत, व ह्यांचें घटक द्रव्यही तद्वतच आहे. हे हातपायांचे तळवे निराळे करून शरीराच्या सर्व भागांत आढळतात. निरनिराळ्या भागांत ह्यांची जाडी, लांबी, व वर्ण, हीं निरनिराळीं असतात. केशास मुळी, नळी, व शेंडा, असे तीन भाग असतात. मुळी एपिदर्मिसच्या लपेटींत गच्च बसलेली असते. ह्या लपेटीस हेअरफालिकल् म्हणतात, व ती आंतील अथवा एपिदर्मिसचा, व बाहेरील अथवा दर्माचा अशा दोन थरांनीं झाली आहे, आणि तींत एक अथवा अनेक सिबेशियस ग्ल्यांद सुटतात. ह्या लपेटीच्या बुडाशीं रक्तवाहिन्यांनीं युक्त कंटक असतो, तो चर्माच्या पृष्ठ भागावरील कंटका सारखाच असतो; ह्या कंटकांत मज्जातंतूंचे सूक्ष्म तंतु असतात, व ह्या पासूनच केशाच्या उत्पत्तीस व वृद्धीस द्रव्य प्राप्त होतें.

केशाच्या नळीस एक मधला भाग असतो, त्यास मेदल्ला म्हणतात, व तो रंगानें भरलेले सूक्ष्म आशय व वसेचे कण ह्यांनीं झालेला असतो. त्याच्या बाहेर तंतूंनीं घटित थर असतो, त्यांत लांबलांब व चापट तंतु असतात, आणि सर्वांच्या बाहेरून केशाचें कार्तेक्स म्हणजे चर्मवत् वेष्टन असतें.

सिबोशियस ग्ल्यांद हीं लहान व साशय इंद्रियें शरीराच्या सर्व ठिकाणच्या चर्मांत आढळतात. हीं मुख व घर्षणास पात्र जीं स्थानें त्यांत पुष्कळ असतात. प्रत्येक ग्ल्यांदला एकच वाहिनी असते, तिचा शेंडा साशय व गड्या सारखा असतो. ह्या ग्ल्यांदचा आशय व वाहिनी ह्यांस घटित करणारी त्वचा, आशयांनीं म्हणजे स्नेहानें भरलेल्या सूक्ष्म एपिथीलियल् सेल्स ह्यांनीं मढलेली आहे. हे आशय ग्ल्यांदच्या मुख्य आशयांत जमा होतात. जमा झालेल्या पदार्थास ग्ल्यांदचा वियोजित पदार्थ म्हणतात. वाहिनीच्या संबंधानें असणारे गड्डे २ पासून २० पर्यंत असतात, ह्या वाहिन्या हेअरफालिकल्स ह्यांमध्यें सुटतात, व कधींकधीं सामान्य चर्मावर सुटतात.

सुदोरिफरस अथवा **घर्मोत्पादक ग्ल्यांद** सर्व ठिकाणच्या चर्मांत असतात. ते कोरियम्च्या खोल भागांतल्या लहान खळग्यांत, अथवा चर्माच्या खालीं असणाऱ्या अरियोलर त्वचेंत वसेनें वेष्ठिलेले असतात. हे एक अथवा अनेक वेटाळलेल्या नळ्यांनीं घटित असून, लहान, तांबूस, व गोलाकार असतात. ह्या नळ्यां पासून वाहिनी निघते, ती नागमोड होऊन कोरियम् मधून जाऊन लागलींच चर्मावर सुटते. ग्ल्यांदची संख्या तळ हातांत विशेष असते, व एथें ह्यांचीं छिद्रें अथवा तोंडें एका चौरस इंचांत २८०० असतात. ग्ल्यांदची नळी ग्ल्यांद मध्यें तशीच त्याच्या वाहिनीमध्यें दोन थरांनीं युक्त असते, त्यांत बाहेरील थर अरियोलर त्वचेचा, व आंतील एपिथीलियल् त्वचेचा असे असतात.

लहान घर्मोत्पादक ग्ल्यांदांतला पदार्थ केवळ द्रव असतो, आणि मोठ्या ग्ल्यांदांत कांहीं अंशीं द्रव व कांहीं अंशीं अप्रवाही व अपारदर्शक पदार्थ असतो, त्यांत रंगाचे कण व एपिथीलियल् सेल्स ह्या प्रमाणें आशय असतात.

जिव्हा. रसनेंद्रिय.

जिव्हा हें रुचिसंबंधी विशेष इंद्रिय होय. हें खालच्या दाभाडाच्या बा-

मागें झुकलें असून, हैयैद अस्थीशीं कित्येक स्नायूंनीं, एपिग्लातिसशीं म्यूकस त्वचेच्या तीन पडद्यांनीं, व तालू आणि फेरिंक्स ह्यांशीं फेरिंक्सच्या मागल्या आणि पुढल्या स्तंभांनीं जुळलें आहे. जिव्हेचा शेंडा पुढें झुकला असून छेदक दंतांस लागला आहे. खालचें आंग गिनियो हायोग्लाससस स्नायूच्या योगानें खालच्या दाभाडाच्या अस्थीशीं जुळलें आहे, ह्या ठिकाणीं म्यूकस त्वचा वाजूनें दुमडून हिरड्यांचें आंतलें आंग आच्छादिते, व पुढें हिचा एक ठळक पडदा होतो, त्यास फ्रीनम् लिंग्वी म्हणजे जिव्हेची सेवनी म्हणतात. जिव्हेचा शेंडा, बाजू, पाठ, व खालच्या आंगाचा कांहीं भाग, हीं सर्व मोकळीं आहेत.

जिव्हेचें पाठीकडचें म्हणजे बरचें आंग एका शिवणीनें विभागलें जाऊन, त्याचे दोन सारखे भाग होतात. ही शिवण मधोमध बुडा पर्यंत जाऊन, तेथें म्यूकस त्वचेच्या एका फालिकल् मध्यें म्हणजे ग्ल्यांद मध्यें संपते. त्या फालिकल्ला, फोरेमन सीकम् म्हणतात.

जिव्हेचा **म्यूकस पडदा** तिच्या मोकळ्या भागांस वेष्ठितो, व सब्म्याक्सिलरी ग्ल्यांद व सब्लिंग्वल ग्ल्यांद म्हणून लालोत्पादक पिंड आहेत, त्यांच्या वाहिन्यांसही मढवितो.

जिव्हेचे **प्यापिली** म्हणजे कंटक तीन प्रकारचे आहेत; ते **प्यापिली म्याक्सिमी** म्हणजे सर्वांत मोठें, **प्यापिलीमिदी** म्हणजे मध्यम, व **प्यापिली मिनिमी** म्हणजे सर्वांत लहान हे होत.

प्यापिली म्याक्सिमी जिव्हेच्या वरच्या आंगास बुडाजवळ असतात, ह्यांच्या योगानें प्रत्येक बाजूस एक ओळ होते. ह्या ओळी मागें जाऊन मध्यरेषेंत फोरेमनसीकम् ह्या जवळ जुळतात. हे कंटक मोठे असून १५ पासून २० पर्यंत असतात. दर एक कंटक उरफाट्या शंकु प्रमाणें दिसतो, व म्यूकस त्वचेंत असणाऱ्या प्याल्या सारख्या खळग्यांत ह्याचा शेंडा बद्ध असतो, व बूड पृष्ठ भागावर उघडें पडलेलें असतें.

प्यापिली मिदी म्हणजे मध्यम आकाराचे कंटक हे वरच्यांपेक्षां अधिक असून, बहुत करून जिव्हेच्या बाजूस व शेंडयास असतात. जेथें ह्यांचा

रुंद असून त्यांचा रंग तांबडा असतो.

प्यापिली मिनिमी म्हणजे सर्वांहून लहान कंटक, हे सूक्ष्म असून ह्यांचा रंग पांढुरका असतो. हे प्यापिली म्याक्सिमींच्या दोन्ही ओळींशीं लागले असतात.

कंटकांची रचना. ह्यांची रचना चर्माच्या कंटकांप्रमाणें असते. सजातीय म्हणजे हे एक सारख्या त्वचेचे व शंक्वाकृति उंचवटे असून एपिथीलियम् त्वचेनें आच्छादिले आहेत. त्यांत केशाकार वाहिन्या व पुष्कळ मज्जातंतु असतात.

कंटकां खेरीज रसनेंद्रियाच्या म्यूकस त्वचेच्या खालीं कांहीं ग्ल्यांद असतात, त्यांस म्यूकस ग्ल्यांद म्हणतात. ह्यांच्या वाहिन्या कंटकांच्या बुडाशीं किंवा म्यूकस त्वचेच्या मोकळ्या अंगावर सुटतात.

एक फैब्रस त्वचेचा उभा पडदा रसनेंद्रियाच्या बुडापासून शेंड्यापर्यंत मधोमध गेलेला असतो.

रसनेंद्रियाचे घटक स्नायु. म्यूकस त्वचेखालीं शेंड्यापासून बुडापर्यंत जाणारे वरचे लांबलांब तंतु; लिंग्वेलिस स्नायु घटित करणारे खालचे लांबलांब तंतु; व ह्या दोहोंच्या मध्यें असणारे आडवे तंतु; ह्यांनीं रसनेंद्रियाचे घटक स्नायु झाले आहेत.

फेशियल् धमनीच्या लिंग्वल् व इतर शाखा रसनेंद्रियास पोषितात.

रसनेंद्रियाच्या प्रत्येक अर्ध भागांत तीन मज्जातंतु आहेत ते, कंटकांस वांटलेली पांचव्याची गस्तेतरी म्हणजे रुचि देणारी शाखा, ग्लासो फ्यारिंजियल् ह्याची म्यूकस त्वचेस वांटलेली लिंग्वल् शाखा, व जिव्हेच्या स्नायूंस वांटले. ला हैपोग्लासल् मज्जातंतु हे होत.

नासिक. नोज.

नासिक हें गंधज्ञानसंबंधी विशेष इंद्रिय होय. ह्याच्या मज्जातंतूंच्या अंगीं कांहीं विशेष धर्म असल्या मुळें, ते प्राणनाशक ग्यास फुप्फुसांत जाऊं देत नाहींत, व त्याच्याच योगानें जिव्हेस अन्नाचा स्वाद ओळखण्यास साहाय्य होतें.

आंतील अथवा **नाकाचें विवर** किंवा **खाच.**

मुखाच्या मध्यभागीं व वरच्या ओठाच्या वरच्या आंगास पुढें आलेल्या त्रिकोणाकार भागास नाक म्हणतात. ह्याची मुळी कपाळास जुळली आहे, ह्याच्या बुडास जी दोन वर्तुळाकार छिद्रें आहेत, त्यांस नाकपुड्या म्हणतात. दोहों नाकपुड्यांच्या मध्यें एक उभा पडदा आहे, व नाकपुड्यांच्या आंतल्या आंगास कांठावर कित्येक रांठ केश असतात.

अस्थीचा एक सांगाडा व पांच कूर्चा मिळून नाक होतें, त्यांत कूर्चांवर कांहीं स्नायूंचा व्यापार घडतो, व पेरिकांड्रियम् नामक चिवट त्वचेनें त्यांचा परस्परांशीं संयोग होतो.

नाकाचा अस्थियुक्त सांगाडा वरच्या भागांत असतो, आणि हा नेजूल् व वरच्या म्याक्सिलरीचा नाकाचा भाग ह्यांनीं झाला आहे.

कूर्चांचा सांगाडा पांच तुकड्यांनीं झाला आहे, त्यांत दोन वरच्या बाजूच्या कूर्चा, दोन खालच्या बाजूच्या कूर्चा, आणि मधल्या पडद्याची कूर्चा अशा आहेत.

वरच्या बाजूच्या कूर्चा त्रिकोणाकार व लवचीक असतात, प्रत्येक कूर्चेचा पुढचा कांठ मधल्या पडद्यास, मागचा कांठ नेजूल् अस्थीच्या खालच्या कांठास व वरच्या म्याक्सिलरी अस्थीच्या नाकाच्या भागास, आणि खालचा कांठ खालच्या बाजूच्या कूर्चेस असे बद्ध आहेत.

खालच्या बाजूच्या कूर्चांच्या योगानें प्रत्येक नाकपुडीची आंतली व बाहेरली भिंत पूर्ण होते, आणि ह्या वरच्यांच्या खालीं असतात. नाकपुडीची बाहेरची भिंत पूर्ण करणारा भाग मागें अरुंद असून, फैब्रस त्वचेच्या योगानें नेजूल् प्रोसेसशीं जुळतो. ह्या त्वचेंत कूर्चेचे तीन चार तुकडे असतात; वर ही कूर्चा वरच्या कूर्चेशीं व मधल्या पडद्याच्या कूर्चेशीं जुळते; पुढें हिच्यानें नाकाच्या शेंड्याचा उंचवटा होतो.

मधल्या पडद्याची कूर्चा कांहींशी त्रिकोणाकार असून, मध्यभागीं पातळ आहे. हिचा पुढचा कांठ वरतीं जाड आहे, आणि हा वरून खालीं, नेजूल् अस्थि, वरच्या बाजूच्या कूर्चांचा पुढचा भाग, व खालच्या बाजूच्या कूर्चांचा

आंतला भाग, ह्यांस बद्ध आहे; मागचा कांठ एथमैदच्या उभ्या पडद्यास आणि खालचा कांठ वोमर व वरच्या म्याक्सिलरी अस्थींचे तालूचे भाग ह्यांस बद्ध आहे.

ह्या निरनिराळ्या कूर्चा परस्परांशीं व अस्थींशीं पेरिकांड्रियम् त्वचेनें जुळल्या आहेत, आणि त्यांत विपुल चलन घडतें.

नाकाचें चर्म पातळ असून त्यांत पुष्कळ सिबेशियस ग्ल्यांद म्हणजे स्नेहोत्पादक पिंड आहेत.

नाकास मढविणारी म्यूकस त्वचा बाहेर कातडयाशीं, व आंत नाकाच्या खांचेस मढविणाऱ्या म्यूकस त्वचेशीं सलग्न आहे. फेशियल् धमनीच्या शाखा नाकास पोषितात.

नाकाचे मज्जातंतु हे फेशियल् व पांचवा ह्या मज्जातंतूं पासून येतात.

नाकाची खांच. नेज़ल् फासा.

नाकाच्या खांचा हीं मुखाच्या मध्यभागीं असणारीं, व पुढून मागें जाणारीं दोन उंचनीच विवरें होत. ह्या खांचा नाकाच्या पुढील दोन छिद्रां मधून पुढें सुटतात, व नाकाच्या मागल्या दोन छिद्रांमधून फेरिंक्स मध्यें संपतात.

नाकाच्या आंत जी म्यूकस त्वचा आहे, तिजपासून उत्पन्न होणाऱ्या पदार्थाच्या स्वभावा वरून तिला **पित्युतरी मेंब्रेन** म्हणजे **कफोत्पादक त्वचा** म्हणतात. ही त्वचा नाकाच्या खाचेच्या पुढील छिद्रांमधून कातडयाशीं सलग्न होते; व नेज़ल् दक्त मधून कांजंक्तैवाशीं सलग्न होते; म्यास्वेदसेल्स व तिंपनम् ह्यांच्या त्वचेशीं कर्णेंद्रियाच्या नळींतून हिचा संबंध असतो; फ्रांतूल्, स्फीनैदल्, व एथमैदल् हीं सेल्स, आणि आंत्रम्, ह्यांशीं नाकाच्या मियेतसांच्या निरनिराळ्या छिद्रांतून हिची सलग्नता आहे. हिच्या जाडीपणा मुळें मियेतसांचीं अनेक छिद्रें आकुंचित अथवा अगदीं बंद होतात, व ही त्वचा एपिथीलियल् सेल्सनीं मढली आहे.

नाकाच्या खांचेच्या धमन्या आफ्थाल्मिक् व आंतली म्याक्सिलरी ह्या धमन्यां पासून येतात.

घ्राणेंद्रियसंबंधी मज्जातंतु होत.

नेत्र.

नेत्रपिंड अक्षिकोशांत आहे. ह्या ठिकाणीं तो अपघाता पासून सुरक्षित असतो, व ह्याची ठेवण अशी आहे कीं, तिच्या योगानें दृष्टीची पोहोंच अत्यंत विस्तीर्ण होते. ह्यास स्नायू असतात त्यांच्या योगानें हा हवा तिकडे चलन पावतो. ह्यास रक्तवाहिन्या व मज्जातंतु ह्यांचा पुरावा आहे. ह्याच्या पुढल्या बाजूस असणाऱ्या भिंवया, पांपण्या इत्यादि अनुषंगिक भागांनीं ह्याचें रक्षण होतें.

नेत्रपिंडाचा आकार गोल असून पुढल्या आंगास लहान गोलाचा खंड असल्या मुळें, ह्याचा पुढून मागें व्यास आडव्या व्यासा पेक्षां अधिक आहे. मोठ्या गोलाचा खंड नेत्रपिंडाचा पांचषष्ठांश होतो, व हा स्क्लेरातिक्‌नें झाला आहे; लहान खंड नेत्रपिंडाचा बाकी एक षष्ठांश होतो, व हा कार्नियानें घटित आहे. नेत्रपिंडाचे आंस बहुत करून परस्परांशीं समांतर असतात, व ते अक्षिकोशांच्या आसांशीं मिळत नाहींत, कारण हे बाहेर झुकले असतात. आप्तिक् मज्जातंतु व अक्षिकोश ह्यांच्या आंसांची दिशा एकच असते, व ते नेत्रपिंडांत किंचित् आंतल्या अथवा नाकाकडच्या बाजूनें शिरतात. नेत्रपिंडामध्यें कित्येक वेष्टणारे पडदे, व किरणांचें वक्रीभवन करणारे प्रवाही व अप्रवाही मीदिया म्हणजे मध्यस्थ पदार्थ असतात. ह्या मध्यस्थ पदार्थांस ह्यूमर्स म्हणतात.

नेत्रपिंडाचे पडदे तीन आहेत,—१ ला. स्क्लेरातिक् व कार्निया. २ रा. कोराइड, ऐरिस, व सिलियरी प्रासेसेस. ३ रा. रेतिना व सस्पेन्सरी लिगमेंत.

वक्रीभवन करणारे मीदिया अथवा ह्यूमर्स म्हणजे रस हेही तीन आहेत,—१ एक्वियस ह्यूमर म्हणजे जलवत्‌रस. २ क्रिस्तलैन लेन्स म्हणजे स्फटिकवत् रस. ३ विट्रियस ह्यूमर म्हणजे कांचवत् रस.

पहिला पडदा. स्क्लेरातिक् आणि **कार्निया** मिळून नेत्रपिंडाचा बाहेरील पडदा होतो. **स्क्लेरातिक्** हें नांव त्यास त्याच्या कठिणपणा मुळें दिलें आहे. हा फैब्रस त्वचेचा बळकट व न लवणारा पांढरा पडदा नेत्रपिंडाचा आकार जसाचातसाच

राखितो. हा पुढल्या पेक्षां मागल्या आंगास अधिक जाड आहे; बाहेरील आंग कांजेंक्तैवानें आच्छादिलें असून साफ व गुळगुळीत आहे; आंतील आंग सेल्युलर त्वचेच्या योगानें कोराइदच्या बाहेरील आंगास लागलें आहे; मागलें आंग आप्तिक् मज्जातंतूनें विंधिलें आहे, व त्याच्या वेष्टनाशीं सलग्न होतें, ह्या ठिकाणीं मज्जातंतु व रक्तवाहिन्या जाण्यासाठीं कित्येक छिद्रें आहेत. अक्षिकोशाचे स्नायु स्क्लेरातिक् वर बद्ध आहेत.

रचना. स्क्लेरातिक् हा पडदा फैब्रस त्वचेच्या लांब लांब तंतूंनीं झाला आहे. ह्यांत स्थितिस्थापक तंतु व सेल्स हीं मिसळलीं आहेत. ह्यांत वाहिन्या पुष्कळ नाहींत, व मज्जातंतू विषयीं तर संशयच आहे.

बाहेरील पडद्याच्या पुढें आलेल्या पारदर्शक भागास **कार्निया** म्हणतात, व हा सर्व नेत्रपिंडाचा एक षष्ठांश होतो. घड्याळाची कांच जशी त्याच्या घरावर आलेली असते, त्याप्रमाणें हा भाग स्क्लेरातिक् वर आलेला असतो. हा पुढील आंगास गोलबाह्य, व मागील आंगास गोलांतर आहे. ह्याचा आडवा व्यास आधिक लांब असल्या मुळें, हा अगदीं वर्तुळाकार नाहीं. ज्याप्रमाणें कार्नियाची गोलबाह्यता कमी किंवा ज्यास्ती असते, त्याप्रमाणें नेत्राची वक्रीभवन शक्ति कमी किंवा ज्यास्ती असते, आणि निरनिराळ्या पुरुषांस दीर्घ व लघु दृष्टि असण्याचें हेंच कारण होय.

रचना. कार्नियास पांच थर आहेत. पहिला जाड, चिवट, व पारदर्शक, फैब्रस त्वचेचा थर कार्नियाचा मुख्य भाग होय; ह्याच्या पुढल्या आंगास पुढील स्थितिस्थापक पडदा म्हणून एक पारदर्शक व सजातीय त्वचेनें युक्त थर असतो; ह्यावर कांजेंक्तैवाचें आच्छादन असतें; मुख्य भागाच्या मागल्या आंगास मागला स्थितिस्थापक पडदा आहे, व ह्यास एक्विथस चेंबर ह्यास मढविणाऱ्या एपिथीलियल् त्वचेचें आच्छादन आहे. पुढील व मागील स्थितिस्थापक पडद्यांची रचना सारखीच आहे.

कार्निया मध्यें रक्तवाहिन्या मुळींच नाहींत, परंतु मज्जातंतु पुष्कळ आहेत.

दुसरा पडदा. हा मागल्या आंगास कोराइद्र, पुढल्या आंगास ऐरिस व सिलियरी प्रोसेसेस, आणि स्क्लेरातिक् व कार्निया ह्यांच्या संयोगापाशीं सिलियरी स्नायु ह्यांनीं पूर्ण झाला आहे.

दी रंगाचा पडदा नेत्रपिंडाचा मागील पांचषष्ठांश भाग व्यापितो, व मागील आंगास आप्तिक् मज्जातंतूनें विंधिला आहे. पुढल्या आंगास सिलियरी लिगमेंतपाशीं ह्याचा शेवट होतो, व हा एथें आंत मुरडला जाऊन कित्येक चुण्या होतात, त्यांस सिलियरी प्रोसेसेस म्हणतात. हा बाहेरच्या आंगानें स्क्लरातिक्शीं, व आंतल्या आंगानें रेतिनाशीं जुळला आहे. ह्यांत तीन थर असतात, त्यांपैकीं बाहेरला व मधला रक्तवाहिन्यांच्या केशाकार जाळ्यांनीं, व आंतला रंगाच्या कणांनीं भरलेलीं सेल्स ह्यांनीं, असे झाले आहेत.

कोराइद्चा आंतील व मधील थर आंतल्या आंगास दुमडून सिलियरी प्रोसेसेस होतात, व हे लेन्सच्या सस्पेन्सरी लिगमेंतच्या असल्याच चुण्यांत बसतात. हे साठ पासून ऐंशी असतात, आणि लेन्सच्या कांठा भोंवतीं ऐरिसच्या मागल्या आंगास वर्तुलाकार लागले असतात. जे सर्वांत मोठे असतात, त्यांची लांबी $\frac{1}{10}$ इंच असते. त्यांचें पुढील आंग ऐरिसच्या परिघाशीं मागल्या बाजूनें सलग्न असतें, आणि मागील आंग लेन्सच्या सस्पेन्सरी लिगमेंतशीं दृढ जुळलें असतें. त्यांचा बाहेरील कांठ सिलियरी लिगमेंतास लागलेला असतो, व आंतील मोकळा असून लेन्सच्या परिघावर टेकतो. ह्यांची रचना कोराइद्च्या रचने प्रमाणेंच असते.

ऐरिस हें निरनिराळ्या मनुष्यांत निरानिराळ्या रंगाचें असतें. हें कार्नियाच्या मागल्या व लेन्सच्या पुढल्या बाजूस एक्वियस ह्यूमर ह्यामध्यें टांगलेला पातळ वाटोळा, व आकुंचन पावणारा पडदाच झाला आहे. उजेड आंत जाण्या साठीं ह्याला एक वाटोळें छिद्र आहे, त्याला प्यूपिल म्हणजे कनीनिका म्हणतात. ह्याचा घेर आंतल्या बाजूनें कोराइदशीं, व बाहेरल्या बाजूनें सिलियरी लिगमेंतच्या योगानें स्क्लरातिक् व कार्निया ह्यांशीं जुळला आहे. ह्याची आंतील कड व कनीनिकेची कड एकच आहे. ह्याचीं आंगें चापट आहेत, पुढील कार्नियाच्या बाजूस पुढें आलेलें दिसतें, व मागील सिलियरी प्रोसेसेस व लेन्स ह्यांकडे मागें झुकलेलें आहे. ह्याचें पुढील आंग निरनिराळ्या रंगानें युक्त असतें, व ह्यावर केंद्रापासून नीट जाणाऱ्या रेषा असतात, त्या सर्व कनीनिके कडे वळतात. ह्याचा मागील भाग अगदीं जांभळ्या रंगाचा असतो.

नेत्रपिंडाचा उभा छेद.

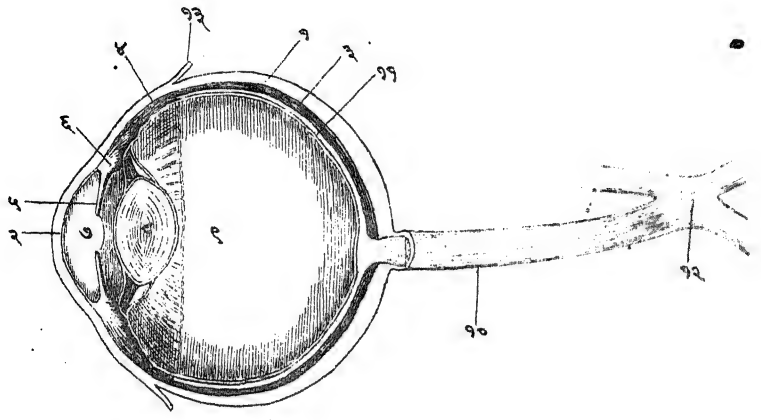

१ स्क्लेरातिक् पडदा. २ कार्निया. ३ कोरॅड. ४ सिलियरी प्रोसेसेस. ५ ऐरिस. ६ सिलियरी स्नायु. ७ जलवत् रसानें भरलेलें विवर; ह्याचे, पुढचा व मागचा असे दोन आश्रय होतात. ८ स्फटिकवत् रस किंवा लेन्स, हा त्याच्या वेष्टनांत आहे. ९ कांचवत् रसानें भरलेलें विवर; ह्यास एका पडद्याचें वेष्टन आहे. तो पडदा पुढें लेन्सच्या वेष्टनास व सिलियरी प्रोसेसेस ह्यांस लागला आहेसा दिसतो. १० आप्तिक् मज्जातंतु, ह्याच्या प्रसरणानें. ११ हा रेतिना किंवा नेत्रपिंडाचा आंतला पडदा होतो. १२ आप्तिक् मज्जातंतूचें संयोगस्थान. १३ स्क्लेरातिक् ह्यास जेथें रेक्ते स्नायु बद्ध होतात तें स्थान.

सेल्स, ह्यांनीं झाला आहे.

स्त्रोमा हा फैब्रस त्वचेच्या सूक्ष्म जुडग्यांनीं घटित आहे, व हे जुडगे परस्परांत गुंतले जाऊन एक जाळें होतें, त्यांतील फटींत रंगाचीं सेल्स, रक्तवाहिन्या, व मज्जातंतु, हीं असतात.

स्नायूचे तंतु इन्वालंतरी अथवा स्वेच्छानधीन असतात, हे वर्तुलाकार व समकेंद्रक आहेत. वर्तुलाकार तंतु आकुंचन करणारा स्नायु घटित करतात, व हे ऐरिसच्या मागल्या आंगास कनीनिकेच्या कांठा भोंवतीं लागले असतात. केंद्रा पासून नीट जाणारे तंतु जे कनीनिकेचें प्रसरण करणारे स्नायु घटित करतात, ते परिघा कडून आंत वळून कनीनिकेच्या कांठा जवळ वर्तुलाकार तंतूंशीं जुळतात. वर्तुलाकार तंतूंच्या योगानें कनीनिका आकुंचित होते, व केंद्रा पासून नीट जाणाऱ्या तंतूंनीं ती प्रसरण पावते.

रंगाचीं सेल्स ऐरिसच्या स्त्रोमामध्यें असतात.

गर्भावस्थेंत कनीनिकेवर एका पारदर्शक व रक्तवाहिन्यांनीं युक्त अशा त्वचेचें आच्छादन असतें, तें जन्मतांच नाहींसें होतें.

सिलियरीलिगमेंत म्हणून वर्तुलाकार तंतूंची एक लहानशी अंगठी असते. ती $\frac{9}{10}$ इंच जाड असून कोराइड, कार्निया, व स्क्लेरातिकचा बाहेरील थर, आणि ऐरिसचा परिघ, ह्यांच्या संयोगस्थानीं असते.

कोराइदच्या पुढल्या बाजूच्या बाहेरील अंगास सुमारें $\frac{9}{10}$ इंच रुंद बंद असतो, त्यास **सिलियरी स्नायु** म्हणतात, व हा पट्ट्यांनीं रहित लांबलांब तंतूंनीं घटित आहे. हे तंतु कार्निया आणि स्क्लेरातिक् ह्यांच्या संधीपासून निघून, मागल्या बाजूस जाऊन रेतिनाच्या पुढल्या बाजूस कोराइदवर बद्ध होतात; ह्या स्नायूंच्या योगानें जवळचे पदार्थ पाहण्यास नेत्राचा झोंक जसा पाहिजे तसा होतो.

रेतिना हा मज्जेनें झालेला पडदा आहे, व ह्याच्या पृष्ठभागावर बाहेरील पदार्थांच्या प्रतिमा उठतात. ह्याचें बाहेरील आंग कोराइदशीं, व आंतील विट्रियस ह्यूमर ह्याशीं लागलें आहे. मागें हा आप्तिक् मज्जातंतूशीं सलग्न आहे. पुढल्या आंगास सिलियरी लिगमेंतपर्यंत पुढें जाऊन ह्याचा शेवट

पारदर्शक, व तांबूस धूसर रंगाचा असून, मागल्या बाजूस कांहींसा जाड आहे.

नेत्र पिंडाच्या मागल्या बाजूच्या मध्यभागीं रेतिनावर पिवळ्या रंगाचा वाटोळा **ठिपका** असतो. तो मध्यभागीं $\frac{1}{50}$ इंच खोल असतो, व ह्याच्या आंत आप्तिक् मज्जातंतूचें द्वार असतें. अर्तिरिया सेंत्रोलिस रेतिना ही धमनी त्या मज्जातंतूच्या मध्यभागीं शिरते. तिजपासून चार पांच शाखा निघतात, त्या मज्जायुक्त थर व हैलैद त्वचा ह्यांच्या मधून जाऊन, हैलैद त्वचेवर वांटल्या जातात. वरील ठिपक्यास यलोस्पात आफ्सामरिंग म्हणतात, ह्या ठिकाणीं रेतिना फार पातळ असल्यामुळें ठिपका छिद्रवत् दिसतो.

रचना. रेतिनास तीन थर आहेत. बाहेरील अथवा कालमूनर म्हणजे स्तंभयुक्त, मधील ग्रयान्युलर म्हणजे कणयुक्त, आणि आंतील नर्वस म्हणजे मज्जायुक्त आहे, त्यांत पुष्कळ रक्तवाहिन्या, मज्जेचे तंतु, व मज्जेचीं सेल्स, आहेत.

बाहेरील थरास **जेकबूचीत्वचा** म्हणतात, ही अत्यंत पातळ असून मागल्या आंगास विशेष जाड आहे. ह्या पडद्यांत दोन जातीचे स्तंभ असतात,—१ सजातीय घनस्तंभ असतात ते, उभे लागलेले असतात. २ शंकु असतात, ते नियमित अंतरावर वरील स्तंभांच्या मध्यें लागलेले असतात. हे घन नसून द्रव पदार्थानें भरले असतात, ह्यांची रुंद शेवटें कणयुक्त थरावर आणि अरुंद शेवटें कोरैदवर टेकतात.

कणयुक्त थरानें रेतिनाचा $\frac{1}{3}$ होतो, हा थर वर्तुळाकार किंवा अंडाकार न्यूक्लियैनीं झाला असतो; ह्याचे दोन थर असतात, ते परस्परांशीं एका पातळ त्वचेनें जुळले असतात.

आंतला थर किंवा **मज्जायुक्त थर** मज्जेचे तंतु व मज्जेचीं सेल्स ह्यांनीं होतो. हा आप्तिक् मज्जातंतूचा प्रसृत भाग होय, आणि मागें विशेष जाड आहे. ह्यांत जे मज्जेचे तंतु असतात, त्यांस आप्तिक् मज्जातंतूच्या तंतूं सारखी काळसर रूपरेषा नसते, फुगण्याचा कल नसतो, आणि ह्यांत फक्त आक्सिस सिलिंदर मात्र असतें. हे तंतु परस्परांशीं जुळून जुडगे व जाळीं होतात. आंतल्या थरांत जीं मज्जेचीं सेल्स असतात त्यांस अंकुर असतात,

आणि ह्या अंकुरांशीं मज्जेचे तंतु सलग्न असतात, असें कित्येकांचें मत आहे.

रेतिनास हायलैद पडद्या पासून सोडविणाऱ्या सूक्ष्म, सजातीय, व रचनाशून्य, थरास **मेंब्रेना लिमितान्स** म्हणतात.

म्यूलर ह्यानें शोधून काढलेले सूक्ष्म तंतु, बाहेर रेतिनाच्या बाहेरील थराच्या स्तभांशीं सलग्न आहेत, आणि आंत मेंब्रेनालिमितान्स ह्याशीं सलग्न होतात.

नेत्ररस म्हणजे ह्यूमर्स ह्यां विषयीं.

नेत्राचे पुढले व मागले **चेंबर** म्हणजे ऐरिसच्या पुढले व मागले **आशय**, जलवत् रसानें पूर्ण भरले आहेत. ह्या रसास **एक्वियस ह्यूमर** म्हणतात. हा रस पाण्या सारखा असून, ह्याच्या आंगीं अल्कलीचे धर्म आहेत. ह्यांत शेंकडा दोन भाग अप्रवाही पदार्थ असतो, त्यांत मुख्यत्वें क्लोरिद् आफ् सोदियम् म्हणजे मीठ असतें.

नेत्राच्या **पुढल्या आशयाच्या** पुढें कार्निया म्हणजे काळें बुबूळ आहे, आणि मागें ऐरिस व सिलियरी लिगमेंत, हे भाग आहेत.

मागला आशय पुढल्या पेक्षां लहान आहे. ह्याच्या पुढें ऐरिस, आणि मागें लेन्सचें क्याप्सूल म्हणजे आच्छादन, व त्यास अधांतरीं राखणारें बंधन अथवा सस्पेन्सरी लिगमेंत, आणि सिलियरी प्रोसेसेस हीं आहेत.

प्रौढावस्थेच्या मनुष्यांत ह्या दोन्ही आशयांचा परस्पर संबंध असतो; परंतु गर्भावस्थेंत सात महिन्याच्या आंत, ह्या दोहों आशयांच्या मध्यें **मेंब्रेना प्यूपिलेरिस** म्हणून एक बारीक पडदा असतो.

हे दोन्ही आशय एपिथीलियम् त्वचेनें मढविले आहेत. ही त्वचा सीरस त्वचे सारखी असून, वर सांगितलेला रस उत्पन्न करते.

कांचवत्‌रस. विट्रियस ह्यूमर.

विट्रियस ह्यूमर हा रस नेत्र पिंडाचे चारपंचमांश घटित करतो. मागें हा रेतिनाच्या खोलग्यांत बसतो, आणि लेन्स व त्याचें आच्छादन ह्यांचें ग्रहण करण्यासाठीं पुढें हा खोलगट झाला आहे. हा रस पारदर्शक व आल्ब्यूमन सारखा असतो. हा हैलैद नामक सूक्ष्म व पारदर्शक पडद्यानें वेष्टिला

स्फटिकवत् रस. लेन्स व त्याचें **क्याप्सूल** म्हणजे **आच्छादन.**

लेन्स लागलेंच कनीनिकेच्या मागें, व वित्रियस ह्यूमरच्या पुढें आहे. ह्याच्या सभोंवतीं सिलियरी प्रोसेसेस आहेत, ते ह्यास किंचित् आच्छादितात.

लेन्सचें आच्छादन म्हणजे **क्याप्सूल** हें पारदर्शक, व अत्यंत स्थितिस्थापक त्वचेनें घटित असून, लेन्सच्या सभोंवतीं अगदीं लागून आहे. मागें ही त्वचा वित्रियस ह्यूमरवर खळगा आहे त्यांत बसते; पुढें हिच्या योगानें मागला आशय पूर्ण होतो. ही लेन्सच्या सस्पेन्सरी लिगमेंतनें जागच्या जागीं राहते.

लेन्स हा पारदर्शक आणि दोन्ही आंगास गोलबाह्य असा एक पिंड आहे, त्याची गोलबाह्यता मागील अंगास अंमळ अधिक आहे. ह्याची रुंदी म्हणजे एका बाजू पासून दुसऱ्या बाजू पर्यंत अंतर सुमारें $\frac{9}{3}$ इंच, व लांबी म्हणजे पुढून मागें अंतर सुमारें $\frac{9}{8}$ इंच आहे. ह्यांत समकेंद्रक थर आहेत, त्यांपैकीं केंद्राजवळचे फार कठीण आहेत. ह्याचे थर समांतर तंतूंचे असून, त्यांची व्यवस्था अशी आहे कीं, एका तंतूचें गोलबाह्य आंग दुसऱ्याच्या गोलांतरांत बसतें. लेन्समध्यें वय परत्वें फेरफार घडतात ते,— प्राणी गर्भावस्थेंत असतांनां हें गोलाकार व मृदु असतें.

प्रौढावस्थेंत मागील आंग पुढल्या पेक्षां विशेष गोलबाह्य असतें. हें पारदर्शक, स्वच्छ म्हणजे रंग रहित, व दृढ असतें.

वृद्धपणीं दोन्ही आंगें चापट होतात, रंग पिवळा अंबर म्हणजे तृणस्फटिक ह्या सारखा असतो, व हा अपार दर्शक व घट्ट होतो.

सस्पेन्सरी लिगमेंत ही बारीक व पारदर्शक त्वचा, कोराइद्च्या सिलियरी प्रासेसेस व वित्रियस बादी ह्यांच्या मध्यें असते, आणि तिच्या योगानें ते तिनाची पुढली कड, लेन्सच्या पुढल्या भागास जुळते. हिच्या योगानें लेन्स जागच्या जागीं राहतें. हिच्या बाहेरील आंगास पुष्कळ चुण्या आहेत, त्यां मध्यें सिलियरी प्रोसेसेस ह्यांच्या आंतल्या चुण्या बसतात. ह्या चुण्या लेन्स भोंवतीं समकेंद्रक त्रिज्यां प्रमाणें लागल्या आहेत, आणि मध्यें मध्यें सिलियरी प्रोसेसेस ह्यांच्या रंगाचे छट्टे आहेत. सस्पेन्सरी लिगमेंतास बाहेरील व आंतील असे दोन थर आहेत. बाहेरील थर सिलियरी प्रोसेसेस ह्यांचें

B4

आंतील आंग आच्छादून त्यांच्या मोकळ्या शेंड्या पर्यंत पोहोंचतो; आंतील थर लेन्सच्या आच्छादनाच्या पुढील आंगाच्या घेरा पर्यंत पोहोंचतो. सस्पेन्सरी लिगमेंतच्या मागें हैलैद त्वचा आहे, व हे दोन्ही भाग पेनीत ह्याच्या नळानें परस्परां पासून सोडविले आहेत.

नेत्रपिंडाच्या धमन्या लहान, लांब, व पुढील सिलियरी, व आर्तिरिया सेंत्रेलिस रेतिना ह्या होत. ह्या सर्वांचें वर्णन आफ्थाल्मिक् धमनीच्या वर्णनांत केलें आहे.

नेत्राचे अनुषंगिक भाग.

ह्यांत भंवया, कांजेंक्तैवा, व ल्याक्रिमल् अपरेतस म्हणजे अश्रुसामग्री, हे भाग आहेत. ही सामग्री ल्याक्रिमल् ग्ल्यांद, म्हणजे अश्रुपिंड, ल्याक्रिमल् स्याक् म्हणजे अश्रुआशय, व नेजल् दक्त म्हणजे नाकांतील आश्रुवाहिनी, अथवा नळ, इतके मिळून होते.

प्रत्येक आश्रुकोशाच्या वरच्या बाजूस जे कातड्याचे कमानी सारख्या आकाराचे भाग दिसतात, त्यांस **भंवया** म्हणतात. ह्यांवर पुष्कळ अखूड आणि दाट केश वाकडे उगवलेले असतात. भंवयांस कांहीं स्नायु आहेत, त्यांच्या साहाय्यानें त्या नेत्रांत जाणाऱ्या उजेडाचे कांहीं अंशीं आकलन करतात, किंवा त्यास आवरतात.

नेत्राच्या पुढल्या बाजूस चलन पावणारे दोन पडदे आहेत, त्यांस **पापण्या** म्हणतात. दोहों पापण्यांपैकीं वरची लांब असून ज्यास्ती चलन पावण्या जोगी आहे, तिला उचलणारा लेवेतरप्याल्पिब्री नामक स्वतंत्र स्नायु आहे. पापण्या नेत्राचें संरक्षण करतात, व ते उघडले असतां जें दीर्घ वर्तुलाकार स्थान रिकामें पडतें, त्याच्या कोणांस त्यांच्या ठिकाणा वरून आंतील, व वाहेरील क्यांथै, म्हणतात. आंतल्या **क्यांथस** जवळ **लेकस् ल्याक्रिमेलिस्** म्हणून त्रिकोणाकार स्थान असतें. त्याच्या आरंभीं प्रत्येक पापणीच्या काठावर एक प्यापिला म्हणजे कंटक अथवा शंकूच्या आकाराचा ग्रंथि असतो, त्याच्या शेंड्यावर एक सूक्ष्म छिद्र असतें, त्यांस **पंक्ता ल्याक्रिमेलिस्** म्हणतात, व त्यापासून **ल्याक्रिमल् कनाल्** ह्याचा आरंभ होतो.

पापण्यांची रचना. पापण्या बाहेरून आंत पातळ चर्म, त्या खालची

चांस अक्षिकोशाच्या कांठांशीं जुळविणारा फैब्रस त्वचेचा पडदा, मैबोमियन ग्ल्यांद, आणि कांजेंक्तैवा म्हणजे म्यूकस त्वचा, ह्या भागांनीं घटित आहेत. **मैबोमियन ग्ल्यांद** हे कूर्चा व कांजेंक्तैवा ह्यांच्या मध्यें असतात; हे वरच्या कूर्चेंत सुमारें तीस असतात, व खालचींत कांहीं कमी असतात. हे कातडग्यांतल्या सिबेशियस ग्ल्यांदचीच एक जाति आहेत. हे नळ्यांनीं घटित आहेत, त्या नळ्या ओळीनेंच लागल्या असून त्यांची लांबी कूर्चेच्या रुंदी इतकी असते. हे ग्ल्यांद एक जातीचा स्नेहयुक्त पदार्थ उत्पन्न करतात, त्याच्या योगानें पापण्या चिकटत नाहींत.

कांजेंक्तैवा ही नेत्राची म्यूकस त्वचा होय. हिचे दोन भाग असतात, एक भाग पापण्यांचें आंतलें आंग मढवितो, आणि दुसरा दुमडला जाऊन स्क्लेरातिक् व कार्निया ह्यांनां मढवितो.

कांजेंक्तैवाचा पापण्यां संबंधी भाग जाड व अपारदर्शक असून, त्यांत रक्तवाहिन्या फार आहेत. पापण्यांस मढविणारी त्वचा त्यांच्या कांठांपाशीं मैबोमियन ग्ल्यांदच्या नळास मढविणाऱ्या म्यूकस त्वचेशीं, व ल्याक्रिमल् कनाल् मधून ल्याक्रिमल् स्याक व नेज्ल् दक्त ह्यांच्या त्वचेशीं सलग्न असते.

स्क्लेरातिक् ह्यास वेष्टणारी कांजेंक्तैवा पातळ व पारदर्शक आहे. हिजमध्यें पापण्यांच्या कांजेंक्तैवा पेक्षां रक्तवाहिन्या कमी आहेत. कार्नियास मढविणारी कांजेक्तैवा स्क्लेरातिक्च्या कांजेंक्तैवा पेक्षां पातळ आहे, व तिजमध्यें रक्तवाहिन्या मुळींच नाहींत.

क्यारंक्युला ल्याक्रिमोलिस हा तांबूस व शंकूच्या आकाराचा पिंड नेत्राच्या आंतल्या कोणापाशीं जें त्रिकोणाकार स्थान आहे त्यांत असतो, ह्यांत मैबोमियन ग्ल्यांद पुष्कळ आहेत, व ह्या पासूनच नेत्राच्या आंतल्या कोणापाशीं जमणारें चिपडें उत्पन्न होतें.

पापण्यांच्या मोकळ्या कांठांवर बद्ध असणाऱ्या आखूड, जाड, व वाकड्या, केशांस पापण्यांचे केश म्हणतात, हे कधीं कधीं एकेरी व कधीं कधीं दुहेरी लागले असतात.

अश्रूंचा संज. ल्याक्रिमल् आपरेतस.

ल्याक्रिमल् ग्ल्यांद म्हणजे अश्रु उत्पन्न करणारे पिंड; अश्रूंस नेत्रपिंडाच्या पृष्ठ भागावर आणणाऱ्या वाहिन्या; ह्या वाहिन्यांतून ल्याक्रिमल् स्याक म्हणजे अश्रुआशय, ह्या मध्यें अश्रु नेणारे ल्याक्रिमल् कनाल् म्हणजे नळ; आणि स्याक मधून त्यांस नाकाच्या खांचेंत नेऊन सोडणारे नेज़ल् दक्त म्हणजे नाकांतील अश्रुवाहिन्या अथवा नळ;हे सर्व भाग मिळून अश्रूंचा संज होतो.

ल्याक्रिमल् ग्ल्यांद हा फ्रांतल् अस्थीच्या बाहेरील कोणाच्या आंतल्या आंगावर जो खळगा आहे, त्यांत बसतो. हा अंडाकार असून आरुतीनें व आकारमानानें बदामा एवढा आहे. वरील गोलबाह्य आंग कोशाच्या पेरियास्तियमवर म्हणजे अस्थित्वचेवर टेंकतें, आणि खालचें आंग नेत्रपिंडाच्या गोलबाह्य आंगावर, व वरील आणि बाहेरील रेक्तस स्नायूंवर टेंकतें, ह्याची घडण व साधारण आकार हीं लाळ उत्पन्न करणाऱ्या पिंडांसारखीं असतात, व ह्याच्या सात अश्रुवाहिन्या असतात, त्या कांहीं अंतर पावेतों कांजेंक्तेवाच्या खालून गेल्यावर पुष्कळ सूक्ष्म छिद्रांनीं त्याच पडद्याच्या वरील भागावर सुटतात.

क्यारंक्युला ल्याक्रिमेलिस हें लेकस ल्याक्रिमेलिस नामक त्रिकोणाकार स्थानांत असतें. त्या स्थानाच्या बाहेरील टोंकास जीं पंक्ताल्याक्रिमेलिया, ह्या नांवाची दोन सूक्ष्म छिद्रें आहेत, त्यां पासून **ल्याक्रिमल् कनाल्** ह्याचा आरंभ होतो.

नाकाच्या नळाचा वरला फुललेला शेंडा असतो, त्यास **ल्याक्रिमल् स्याक** म्हणतात. हा ल्याक्रिमल् अस्थि व वरच्या म्याक्सिलरीचा नाकाचा भाग, हीं मिळून जी एक खोल खांचणी होते तींत असतो. हा वर गोल असून बंद आहे, आणि खालीं नेज़ल्दक्त ह्याशीं सलग्न होतो. हा म्यूकस त्वचेनें मढलेल्या फैब्रस त्वचेच्या स्थितिस्थापक पडद्यानें झाला आहे. म्यूकस त्वचा खालीं नाकाच्या म्यूकस त्वचेशीं, व वर कनालीक्युलैमधून कांजेंक्तेवाशीं सलग्न आहे.

नेज़ल् दक्त म्हणजे नाकाचा नळ हा त्वचेनें घटित असून $\frac{१}{४}$ इंच लांब असतो. हा ल्याक्रिमल् स्याक ह्याच्या खालच्या भागा पासून नाकाच्या खालच्या मियेतस पर्यंत पोहोंचतो. ह्या ठिकाणीं ह्याचें तोंड पसरलेलें असून,

म्याक्सिलरी, ल्याक्रिमल्, व खालचें तर्बिनेतेद, ह्या अस्थींच्या योगानें झाले ल्या नळांत असतो. हा दोहों टोंकांपेक्षां मध्यें वारीक असून खालीं, मागें, व किंचित् बाहेर, झुकला आहे.

कर्णेंद्रिय.

कर्णेंद्रिय हें, बाहेरील, आंतील, व मधील, अशा तीन भागांनीं झालें आहे.

कर्णेंद्रियाचा **बाहेरील भाग**, हा ज्यास कान म्हणतात तो, व त्या पासून जाणारी नळी जिला कर्णेंद्रियाचें बाहेरलें छिद्र म्हणतात ती, ह्या भागांनीं झाला आहे. कानास **आरिकल्** म्हणतात, व हा कातडयानें आच्छादिलेल्या कूर्चेनें युक्त आहे. हा अंडाकार असून वांकला जाऊन एक खोल खळगा होतो, त्यास **कोंका** असें म्हणतात. वंधनें व स्नायु ह्यांच्या योगानें कान मस्तकाच्या वाजूस जुळला आहे.

कर्णेंद्रियाचा नळ सुमारें १$\frac{1}{4}$ इंच लांव असून पुढें व आंत झुकला आहे, आणि त्याला किंचित् बांक आहे. ह्या नळा मधून हवेच्या लाटा तिंपनम्ला जातात.

ह्या नळाचा कूर्चायुक्त भाग, सुमारें अर्धइंच लांव व अत्यंत हलवया जोगा आहे.

आस्थियुक्त भाग सुमारें $\frac{3}{4}$ इंच लांव आहे.

ह्या नळाच्या छिद्राजवळच्या कातडयावर तेलकट पदार्थ उत्पन्न करणारे ग्ल्यांद, केश, आणि कित्येक सिरूमिनस ग्ल्यांद आहेत, ते विपुल मल उत्पन्न करतात, त्याच्या योगानें बाहेरील पदार्थांस आंत शिरण्यास प्रतिबंध होतो.

कर्णेंद्रियाचा मधला भाग अथवा तिंपनम्.

तिंपनम् हें वांकडें तिकडें विवर बाहेरून आंत दवत गेलें आहे. हें पीत्रस अस्थीमध्यें असतें. ह्याची पुढून मागें लांबी सुमारें पांच लैन, उंची तीन लैन, आणि रुंदी दोन अथवा तीन लैन, ह्या प्रमाणें आहेत. ह्या भागास बाहेर मेंब्रेनातिंपनै नामक पडदा, आंत कर्णेंद्रियाच्या आंतल्या भागाचें बाहेरील आंग, मागें म्यास्तैद अस्थींतलीं छिद्रें, व पुढें कर्णनळी (युस्तेकियनत्यूब), ह्या प्रमाणें मर्यादा आहेत.

कर्णेंद्रियाचा उभा छेद

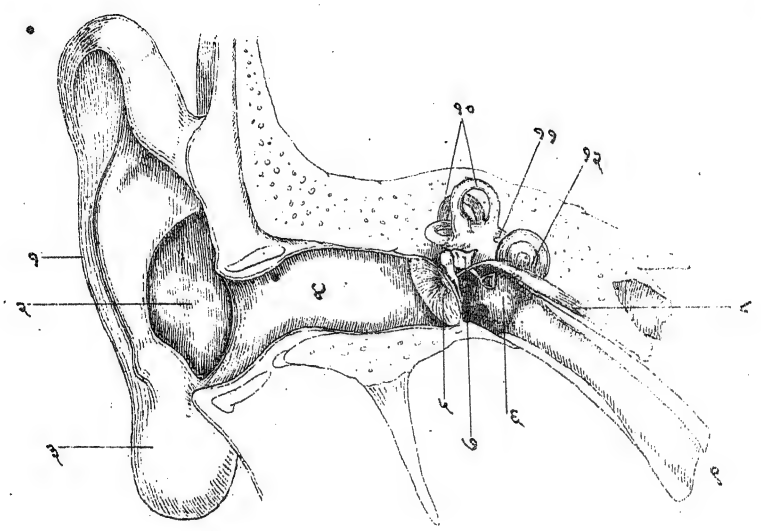

१ आरिकल् किंवा बाहेरचा कर्ण. २ त्याचा कांका नामक भाग. ३ चोपा. ४ बाहेरील कर्णाचा नळ, हा कांहीं अंशी कूर्चायुक्त, व कांहीं अंशीं अस्थियुक्त आहे. ५ तिंपनम्-चा पडदा. ६ तिंपनम्चें विवर किंवा मधला कर्ण. ७ म्याल्लियस् हें कर्णातील लहान अस्थींपैकीं एक होय, ह्याच्या प्रत्येक बाजूस एक एक अशीं दुसरीं दोन अस्थि दिसत आहेत. ८ तेन्सर तिंपनै स्नायु. ९ युस्तेकिचन नळी. १० पीत्रस अस्थीत गडलेले तीन अर्धवर्तुळाकार नळ. ११ आंतील कर्णाचा विस्तिब्युल भाग. १२ काक्लिया.

तिंपनम् मध्यें तीन लहान अस्थींची सांखळी आहे, त्या अस्थींस मागून पुढें **म्यालियस, इंकस,** व **स्तेपीज,** असें म्हणतात. हीं अस्थि तिंपनम् पासून फिनिस्त्रा ओवेलिस नामक पडद्या पर्यंत ध्वनीचे धक्के पोहोंचवितात. हीं बाहेर, **मेंब्रेनातिंपनै** पडद्यास, आणि आंत **फिनिस्त्रा ओवेलिस** पडद्यास बद्ध आहेत. हीं परस्परांशीं बंधनांनीं जुळलीं आहेत, व लहान स्नायूंच्या योगानें गति पावतात, तेणेंकरून वर सांगितलेला पडदा शिथिल अथवा ताठ होतो.

कर्णेंद्रियाचा आंतील भाग.

हा भाग कर्णेंद्रियाच्या सर्व भागांमध्यें अत्यंत महत्वाचा आहे. हा तेंपरल् अस्थीच्या पीत्रस भागांतल्या कित्येक लहान पोखरलेल्या विवरांनीं घटित असून, बाहेर **फिनिस्त्रा ओवेलिस** व **फिनिस्त्रारोतंदा** ह्या छिद्रांतून तिंपनम्शीं, आणि आंत आदितरी मज्जातंतु ज्या नळांत असतो, त्या नळाशीं ह्याचा संयोग आहे. ह्यास ह्याच्या बिकट रचने वरून **ल्याबरिंथ** म्हणजे घोटाळ्याचें स्थळ म्हणतात. ह्याचे मुख्य तीन भाग मानले आहेत. एक मधलें विवर, अथवा **विस्तिब्यूल्**, ह्याच्या पुढें, **काक्लिया** म्हणून गोगलगायीच्या कवची सारखें नागमोड इंद्रिय आहे, आणि मागें, विस्तिब्यूल्मध्यें तीन **अर्धवर्तुलाकार** नळ ज्यांस **सेमिसर्क्युलर कनाल्स** म्हणतात, ते येऊन सुटतात. काक्लियास मज्जातंतु जातात, व त्यामध्यें प्रवाही पदार्थ असतो मेंब्रेनस म्हणजे त्वचेचें ल्याबरिंथ अस्थीच्या ल्याबरिंथच्या आंत असतें, व त्या अस्थीच्या ल्याबरिंथांत प्रवाही पदार्थ असतो. त्वचेच्या ल्याबरिंथावर आदितरी मज्जातंतूच्या शेवटील शाखा वांटल्या जातात, व त्याच्या आंतही प्रवाही पदार्थ असतो. ह्याच्या विस्तिब्यूल् कडल्या भागांत थोडासा चुनखडया सारखा पदार्थ असतो, तोच इतर जातीच्या प्राण्यांच्या कर्णांत लहानदगडा सारखा असतो.

ध्वनि उत्पन्न करणाऱ्या हवेच्या लाटा पूर्वी वर्णिलेल्या कर्ण संबंधी भागांपासून, कर्णेंद्रियाच्या आंतील भागांस जातात, व तेथें त्यांचा आदितरी मज्जातंतूशीं संबंध झाला म्हणजे ध्वनीचें ज्ञान होतें.

भाग सातवा.

अंतरवयव. विसरा.

पचनेंद्रियें.

अन्न पचनाचा संज हा अन्न मार्ग, व दुसरीं किती एक सहायकारी इंद्रियें, ह्यांनीं झाला आहे.

अन्नमार्ग सुमारें तीस फूट लांब असून, तोंडा पासून गुदा पर्यंत पोहोंचतो. हा म्यूकस त्वचेनें मढविलेला स्नायुयुक्त व त्वचायुक्त भाग होय. अन्नापासून धातुप उत्पन्न करणें, व धातुपाचें रक्तांत शोषण झालें म्हणजे मल विसर्जन करणें, हाच अन्न मार्गाचा व त्याच्या सहायकारी इंद्रियांचा उपयोग जाणावा.

अन्नमार्ग. अलिमेंतरी कनाल्.

माथ .... तोंड.

फेरिंक्स .. सप्तपथ. { लहान आंतडें. } { दूओदीनम्. जजूनम्. इलियम्. } मोठें आंतडें { सीकम् कोलन रेक्तम्

इसाफगस. . गलमार्ग.

स्तमक् .. पक्वाशय.

सहायकारी इंद्रियें.

तीथ .... दंत.

स्यालिवरी ग्ल्यांद् म्हणजे लालोत्पादक पिंड } परातिद. सब्म्याक्सिलरी सब्लिंग्वल्. लिवर .... काळिज. प्यांक्रिज. स्प्लीन .... प्लीहा.

तोंड ही अंडाकार खांच अन्नमार्गाच्या आरंभीं आहे. ही गुलाबी रंगा-

च्या म्यूकस त्वचेनें मढलेली आहे, ती त्वचा पुढें ओठांच्या, व मागें घशाच्या म्यूकस त्वचेशीं सलग्न आहे. तोंडास पुढें ओंठ; मागें तालूचा नरम भाग व घसा; वर तालूचा कठिण भाग व वरील दांत; खालीं जीभ आणि खालचे दांत; ह्या मर्यादा आहेत. तोंडामध्यें चर्वण व अन्नाशीं लाळेचें मिश्रण होतें.

ओंठ हे दोन मांसवत् पडदे तोंडाचें छिद्र वेष्टितात. हे बाहेरून चर्मानें, आंतून म्यूकस त्वचेनें, आणि मध्यें आर्बिक्युलेरिस स्नायूनें घटित असून, म्यूकस त्वचेच्या एका पडद्यानें हिरड्यांशीं जुळले आहेत. ओठाचे ग्ल्यांद गोल व लहान वांटाण्या एवढे आहेत. ह्यांची रचना लाळ उत्पन्न करणाऱ्या ग्ल्यांद सारखी आहे, व हे म्यूकस त्वचेच्या खालीं असून तिजवर सुटतात.

गाल. गालांनीं मुखाच्या बाजू पूर्ण होतात; ह्यांची रचना ओठां सारखी आहे, ह्यांवर वरच्या दुसऱ्या दाढे जवळ एक कंटक असतो, त्याच्या शेंडयावर परोतिद्च्या लाळ वाहिनीचें सूक्ष्म छिद्र आहे. बक्सिनेतर व दुसरे कांहीं स्नायु मिळून गाल झाले आहेत. गालाचे ग्ल्यांद ज्यांस बक्ल् ग्ल्यांद म्हणतात ते, ओठांच्या ग्ल्यांद सारखे आहेत.

हिरड्या. ह्या म्यूकस त्वचेनें आच्छादिलेल्या दृढ फैब्रस त्वचेनें घटित असून, अल्वियोलर भागांस आच्छादणाऱ्या अस्थित्वचेशीं जुळल्या आहेत. ह्या दंताच्या मानेस वेष्टितात.

दंत. तीथ.

मनुष्यास दोन जातीचे दांत येतात, त्यांत **कच्चे** अथवा दुधाचे दांत, चार छेदक, दोन शूल, आणि चार दाढा, असे प्रत्येक दाभाडांत दहा, व दोन्ही दाभाडांतले धरून एकंदर वीस असतात. **पक्के** अथवा अन्नाचे दांत प्रत्येक दाभाडांत सोळा ह्या प्रमाणें बत्तीस असतात. ते, ४ छेदक, दोन शूल, चार द्व्यग्र, आणि सहा दाढा, हे होत.

प्रत्येक दांतास तीन भाग असतात. एक हिरडीच्या वरतीं वाढून आलेला भाग अथवा **शेंडा,** दुसरा दांताच्या खळींत झांकलेला भाग अथवा **मुळी,** आणि ह्या दोहोंच्या मधला आकुंचित् झालेला भाग अथवा **मान,** असे आहेत. ख-

ळींत झांकलेला भाग त्या ठिकाणच्या अस्थित्वचेनें मढला आहे. वरचे दांत खालच्यां पेक्षां मोठे असून, त्यांच्या पुढें वाढून आले असतात.

कच्चेदांत पक्क्या दांतां सारखेच असतात. ते पुढील अनुक्रमा प्रमाणें निघतात, त्यांत खालचे अधीं निघतात,–७ व्या महिन्यांत मधले छेदक; ७ व्या पासून १० व्या महिन्या पर्यंत बाजूचे छेदक; १२ व्या पासून १४ व्या महिन्या पर्यंत पुढील दाढा; १४ व्या पासून २० व्या महिन्या पर्यंत शूलदंत; आणि १८ व्या पासून ३६ व्या महिन्या पर्यंत मागील दाढा.

पक्के दांत. छेदक (इन्सैजर)दंत पुढल्या आंगास मध्येरेषे जवळ असतात. ह्यांनां एकच मुळी असते, व ह्यांचा शेंडा अन्नादि पदार्थांचें छेदन करावया जोगा तीक्ष्ण असतो. **शूलदंत** (कनैन) अथवा नेत्रदंत हे श्वान जातीच्या प्राण्यांत जे दंत अत्यंत पूर्णस्थितींत आसतात, त्यां सारखेच आहेत. हे मांसादि पदार्थ कुरतुडण्यास व फाडण्यास उपयोगी आहेत; हे मोठे व त्रिकोणाकार असून छेदक दंतांच्या पलीकडे असतात. **द्व्यग्रदंत.** (बैकस्पिद) शूल दंतांच्या मागें असतात. ह्यांच्या शेंडयावर दोन ग्रंथि असतात, व बहुधा एकच मुळी असते, तिजवर दुभागण्याचें चिन्ह असतें. ह्यांच्या पलीकडे **दाढा** (मोलर्स) असतात, आणि त्या सर्व दंतांपेक्षां मोठ्या असतात. ह्यांचा शेंडा रुंद असून त्यावर ४ अथवा ५ ग्रंथि असतात, आणि मुळींचे २ पासून ६ पर्यंत विभाग असतात, दाढा व द्व्यग्रदंत ह्यांचे शेंडे रुंद असल्या मुळें, हे दंत अन्नाचें चर्वण करण्यास अत्यंत उपयोगी आहेत.

पक्के दांत खालीं लिहिलेल्या वेळेस निघतात. खालचे वरल्यांच्या अधीं निघतात. ६ $\frac{1}{2}$ वर्षांनीं पुढल्या दाढा; ७ पासून ८ वर्षांपर्यंत छेदक दंत; ९ पासून १० वर्षांपर्यंत द्व्यग्रदंत; ११ पासून १२ वर्षांपर्यंत शूलदंत; १२ पासून १३ वर्षांपर्यंत मागल्या दाढा; १७ पासून २१ वर्षां पर्यंत अक्कल दाढा. अक्कल दाढा कधींकधीं सांठ वर्षांपर्यंत येत नाहींत.

दांतांची रचना. दांतांचा उभा छेद केला तर, त्यांत रक्तवाहिन्यांनीं अत्यंत व्याप्त आणि अत्यंत तीव्र स्पर्शज्ञानविशिष्ट अशा गीरियुक्त मांसल पदार्थांनें भरलेली खांच आहेशी दिसते. गीरियुक्त पदार्थांस दांताच्या मुळीच्या

शेंडयावरल्या छिद्रांतून रक्तवाहिन्या येतात, व ह्या पदार्थास **पल्प** म्हणतात. ज्या खाचेंत हा पदार्थ असतो, तिला **पल्पक्याविती** म्हणतात. दांताचें मुख्य द्रव्य सूक्ष्म व समांतर नळ्यांनीं युक्त असून, खांचेच्या सभोंवतीं लागलेलें आहे, त्या नळ्या खांचेंत जाऊन सुटतात. हा भाग खनिज व प्राणिज अंशांनीं घटित आहे. खनिज अंशांत कार्बोनेत आफ्लैम्, फासफेत् आफ्लैम्, फासफेत् आफ् म्याग्नीशिया, आणि फ्लोरैद आफ् क्याल्सियम् हे पदार्थ असतात. ह्या कठिण भागास **ऐवरी** किंवा **देंतीन** म्हणतात. देंतीनमध्यें शेंकडा २८ भाग प्राणिजांश, आणि ७२ भाग पार्थिवांश असतो. दंत उकळले असतां देंतीनच्या प्राणिजांशाचें जेलतीन होतें.

दांताचा मोकळा भाग अथवा **शेंडा** एका पातळ पापोद्न्यानें आच्छादिला आहे, व तो पापोदरा सूक्ष्म समांतर व षट्कोण छडयांनीं घटित आहे. ह्या पापोद्न्यास **इन्यामल्** म्हणतात. ह्याचे घटक पदार्थ देंतीन ह्याच्या घटक पदार्था सारखेच असतात, इतकेंच कीं, ह्यांत प्राणिजांश कमी असतो. ह्यांत शेंकडा ९६.५ भाग पार्थिवांश, आणि ३.५ भाग प्राणिजांश असतो, ह्यामुळें इन्यामल् हा दंताच्या सर्व भागांपेक्षां कठिण आहे.

दांतांच्या शेंडयावर पातळ अस्थिवत् आच्छादन असतें, त्यास **क्रस्तापिट्रोजा** म्हणतात. ह्याची रचना व घटना ह्या, अस्थींप्रमाणें असतात.

दंतांचा आविर्भाव किंवा उत्पत्ति.

गर्भाच्या दाभाडाच्या कमानीच्या कांठांस मढविणाऱ्या म्यूकस त्वचेपासून दंतांचा आविर्भाव होतो, असें अरनोल्द व गुदसर ह्यांच्या शोधा वरून सिद्ध झालें आहे. ह्यां कमानींस म्याक्सिलरी आर्चेस म्हणतात. गर्भ सहा आठवडयांचा झाला म्हणजे, वरच्या दाभाडाच्या काठांस मढविणाऱ्या म्यूकस त्वचेंत एक अर्धवर्तुलाकार खांचणी दिसते, तिला **प्रिमितिव देंतल् ग्रूव** म्हणतात. ह्या खांचणीच्या जमीनी पासून दुधाच्या दहा दांतांचीं बीजें निर्माण होतात. प्रत्येक दांताचें बीज म्यूकस त्वचेच्या शंक्वाकृति उंचवट्यानें किंवा कंटकानें होतें; हें बीज दुधाच्या दांताच्या मांसल भागाचें मूळबीज होय. दुधाच्या दांतांचीं बीजें पुढें लिहिलेल्या क्रमानें निर्माण होतात,— सातव्या आठवडयांत वरच्या दाभाडाच्या पहिल्या दाढेचें बीज; आठव्या आठ-

ह्यांत मधल्याची बाजूच्याच्या आधी निर्माण होतात; आणि दहाव्या आठवड्यांत पहिलीच्या मागें दुसऱ्या दाढेचें बीज; अशीं निर्माण होतात. खालच्या दाभाडाचे दांत कांहींसे मागाहून निघतात, सातव्या महिन्यांत पहिल्या दाढेचा कंटक फक्त दिसूं लागतो, आणि दहावा कंटक अकराव्या आठवड्याच्या अधीं निघत नाहीं. ह्या फेरफारांस **प्यापिलरी स्टेज** म्हणजे कंटक उत्पत्तीचे फेरफार म्हणतात.

आतां वर सांगितलेली खंचणी आकुंचित होते, तिचें कांठ घट्ट व ठळक होतात, आणि हे कांठ एक प्रकारच्या त्वचेच्या पडद्याच्या योगानें परस्परांशीं जुळून कंटकां साठीं फालिकल्स म्हणजे आशय होतात. हे आशय दांत राहण्याच्या अल्वियोलै म्हणजे खाचा होत, ह्यांच्या आंतल्या आंगास पेरियोस्तियमचें आच्छादन असतें. पहिल्या दाढेचा आशय दाहाव्या आठवड्याच्या सुमारास पूर्ण होतो, नंतर शूलदंतांचे आशय होतात, ह्यांच्या मागून व अकराव्या किंवा बाराव्या आठवड्याच्या सुमारास छेदक दंतांचे आशय निर्माण होतात, शेवटीं, चवदाव्या आठवड्याच्या सुमारास दुसऱ्या किंवा मागच्या दाढेचा आशय पूर्ण होतो. ह्या फेरफारांस **फालिक्युलर स्टेज** म्हणजे दांतांच्या खाचा किंवा आशय उत्पन्न होण्याचे फेरफार म्हणतात.

तेराव्या आठवड्याच्या सुमारास कंटक लवकर वाढूं लागतात, विशेष ठळक होतात, आणि त्यांस पुढें निर्माण होणारे जे दांत त्यांची आकृति येते. आशयही लवकरच विशेष खोल होतात, आणि त्यांच्या कांठां पासून त्वचेचे अंकुर वाढून येऊन व ते एकत्र जुळून आशय बंद होतात. ह्या अंकुरांस अपकर्युला म्हणतात, आणि ह्यांच्या संयोगानें जो पडदा होतो, तो त्या आशयांवर झाकणा सारखा बसलेला असतो. ह्या अंकुरांची आकृति पुढें होणाऱ्या दांताच्या शेंड्याच्या आकृति सारखी असते. आणि अंकुरांची संख्या दांताच्या शेंड्या वरच्या ग्रंथींच्या संख्ये बरोबर असते. अशा प्रकारें हे आशय बंद होतात व दांताचें विवर होतें, आणि कंटका पासून विवरांतलें मांसल द्रव्य होतें. आतां प्रथम सांगितलेल्या अर्धवर्तुळाकार खंचणीचे कांठ उत्तरोत्तर परस्परांच्या जवळ जवळ येऊं लागतात, आणि शेवटीं संयोग पाव.

तात, तेणें करून ती खंचणी बंद होते म्हणजे नाहींशी होते. हे फेरफार पंधराव्या आठवड्याच्या शेवटास घडतात, आणि ह्यांस **स्याक्युलर स्टेज** म्हणतात. हे फेरफार खंचणीच्या खालच्या भागांत चालू असतात, आणि खंचणीचा वरचा भाग कांहीं अशीं मोकळाच असतो.

मुळच्या खंचणीचा खालचा भाग आतां बंद झालेला असतो, परंतु वरचा किंवा उथळ भाग मोकळा असतो, आणि ह्या शेवटील भागा पासून पुढच्या दहा पक्कया दांतांचा आविर्भाव होतो. मूळबीज स्थितींत असणारे जे दुधाचे दांत त्या प्रत्येकाच्या आशयाच्या मागें, चवदाव्या आठवड्याच्या सुमारास अर्धचंद्राकार खाचण्या निर्माण होतात. प्रत्येक दाभाडांत अशा दहा खाचण्या होतात, ह्यां पासून दहा पक्कया दांतांचे आशय पूर्ण होतात. हे आशय पुढून मागें आविर्भूत होतात ते असे,—प्रथम चार छेदक दंतांचे, नंतर दोन शूल दंतांचे, आणि शेवटीं चार ह्यग्र दंतांचे आशय पूर्ण होतात. मूळच्या खंचणीचा वरचा भाग बंद झाला म्हणजे, दुधाच्या दांताच्या आशया प्रमाणें हे आशयही अगदीं बंद होतात, आणि ह्यांच्या बुडा पासून एक कंटक निघतो. हा कंटक पक्कया दांताचें बीज होय.

प्रत्येक दाभाडांतले पक्के सहा दांत म्हणजे प्रत्येक बाजूचे तीन तीन दांत हे मुळच्या खंचणीचा मागें प्रसार होऊन निर्माण होतात.

दंतांची वृद्धि. दंतांचे आशय निर्माण झाले म्हणजे, ते आशय त्यांतल्या कंटकांसह मोठे होऊं लागतात. आशय दोन थरांनीं झालेले असतात; आंतला थर रक्तवाहिन्यांनीं झालेला असतो, आणि बाहेरला अरियोलर फेब्रस त्वचेचा असतो.

कंटकांस आतां देंतूल् पल्प्स म्हणतात, आणि ह्यांची आकृति पुढें निर्माण होणाऱ्या दांतां सारखी होते. कंटकांचीं बुडें खालीं दांतांच्या आशयास बद्ध असतात, आणि ह्या बुडां पासून दांतांच्या मुळ्या निर्माण होतात. जितक्या मुळ्या होणें असतील, तितकेच कंटकांच्या खालच्या भागाचे विभाग होतात. गर्भ चार किंवा पांच महिन्याचा झाला म्हणजे दुधाच्या सर्व दांतांच्या कंटकांच्या ठळक भागावर देंतीनचा पातळ थर निर्माण होतो. छेदक व शूल ह्या दंतांच्या थरांची आकृति पोकळ शंकु सारखी असते, दाढां-

ण होतात. जसजशी दांताची वृद्धि होऊ लागते तसतसे कटकाचे द्रव्य कमी कमी होत जातें, आणि शेवटीं तें अगदीं नाहींसें होतें. ही वृद्धि बाहेरून आंत होत जाते, आणि ती होत असतां कंटकाचें द्रव्य मध्यभागीं आकुंचित होतें, तेणें करून दांताची मान होते.

दंतीनच्या उत्पत्तीस आरंभ झाला म्हणजे, दांताच्या आशयाच्या आंतल्या आंगून मृदु व मांसल द्रव्याचा आविर्भाव होतो. ह्या द्रव्यास इन्यामल् आर्गन म्हणतात, आणि ह्या पासून इन्यामल् उत्पन्न होतें. हें द्रव्य दंतीनच्या बाहेरून लागलें असतें.

क्रस्ता पित्रोजा ह्याची उत्पत्तिही अशीच होते. हा भाग इतरांच्या मागून निर्माण होतो.

दंतांचा स्फोट. दंतांचे निरनिराळे भाग दृढ होऊन त्यांस घर्षण व दाब सहन करण्याचें सामर्थ्य आलें म्हणजे दंतांचा स्फोट होऊं लागतो, किंवा ते बाहेर पडूं लागतात. दंत हे हिरड्यांतून बाहेर पडतात. दांताच्या शेंड्याच्या दाबानें हिरडीचें शोषण होतें, आणि मुळीचें आकारमान वाढल्या मुळें शेंडा वर ढकलला जातो. ह्याच वेळेस दांतांच्या आशयांच्या मध्यें जे फैब्रस त्वचेचे पडदे असतात, त्यांचें अस्थिभवन होतें, आणि अशा प्रकारें दांतांच्या खाचा होतात. ह्या खाचा दांतांच्या मानेस गच्च लागलेल्या असतात, आणि ह्यांच्या योगानेंच दांतांस दृढत्व येतें. दांत बाहेर पडण्याचा क्रम पूर्वी सांगितलाच आहे.

तालू. प्यालेत.

तालू तोंडाचें छत होतें, ती दोन भागांनीं घटित आहे. तालूचा कठिण भाग पुढें व बाजूस दांतांच्या कमानींनीं मर्यादिला आहे. हा अस्थित्वचा व म्यूकसत्वचा ह्यांनीं मढविला असून ह्याच्या मध्यावर एक सेवनी किंवा शिवण आहे. म्यूकसत्वचा सुरकुतलेली असून तिच्या खालीं कित्येक ग्ल्यांद आहेत.

तालूच्या कठिण भागाच्या मागल्या कांठा पासून टांगलेला फिरता पडदा जो तोंड व घसा ह्यांच्यामध्यें अपूर्ता पडदा होतो, तोच **तालूचा नरम भाग**

होय. हा म्यूकस त्वचेनें घटित आहे, आणि ह्यांत स्नायूचे तंतु, रक्तवाहिन्या, मज्जातंतु, व कित्येक ग्ल्यांद आहेत. ह्याच्या खालच्या कांठाच्या मध्यापासून प्रतिजिव्हा टांगली आहे, व हिच्या प्रत्येक बाजूस नरम भागाचे स्तंभ आहेत, त्यांस पिलर्स म्हणतात. **पुढचा स्तंभ** कमानी सारखा आहे, आणि पुढें व खालीं उतरतो. हा प्यालेतोग्लाससस स्नायूनें घटित आहे, व स्नायूवर म्यूकस त्वचेचें आच्छादन आहे. **मागला स्तंभ** खालीं व मागें कमानी सारखा उतरतो; हा प्यालेतोफ्यारिंजियस स्नायूनें घटित आहे, व स्नायूवर म्यूकस त्वचेचें आच्छादन आहे.

तान्सिल्. हे वदामा एवढाले दोन ग्ल्यांद तालूच्या नरम भागाच्या पुढल्या व मागल्या स्तंभांच्या मध्यें आहेत, बाहेरील आंगानें आंतल्या करातिद धमनीस हे लागले आहेत, आंतल्या आंगावर कित्येक छिद्रें आहेत, त्यांतून ह्यांत उत्पन्न झालेला पदार्थ म्यूकस त्वचेवर येतो.

लालोत्पादकपिंड. स्यालिवरीग्ल्यांद.

परातिद्, सब्म्याक्सिलरी, व सब्लिंग्वल्, हे लाळ उत्पन्न करणारे मुख्य ग्ल्यांद होत. ह्यांत निर्माण झालेली लाळ तोंडांत येते.

ह्यांपैकीं **परातिद** सर्वांत मोठा आहे, ह्याचें वजन $\frac{1}{2}$ पासून १ औंस असतें, ह्याचें स्थान कानाच्या पुढें मुखाच्या बाजूवर आहे. बाहेरील करातिद्, आंतली म्याक्सिलरी, मागची आरिक्युलर, त्रान्सवर्स फेशियल्, (आंतली करातिद ही ग्ल्यांदच्या खोल आंगास लागली आहे) व तेंपरल् ह्या धमन्या, फेशियल् मज्जातंतु, आणि आंतल्या करातिद् धमनी जवळ आंतली जुग्युलरशिर, हे भाग ह्याच्या द्रव्यांत गढले असतात. परातिदची वाहिनी किंवा नळ पुढें जाऊन बक्सिनेतर स्नायूस विंधितो, व वरल्या दुसऱ्या दाढे जवळ म्यूकस त्वचेवर सुटतो, ह्याला **स्तीनोचादक्त** म्हणतात. हा नळ सुमारें अडीच इंच लांब असतो. कानाच्या लागलींच खालून व जिगोमा पासून एक बोट खालतीं मुखावरून आडवी रेषा काढून ती, वरचा ओंठ व नाकपुडी ह्यांच्या मधोमध आणली असतां ह्या नळाचा मार्गदर्शक होते. ह्याचा व्यास सुमारें कावळ्याच्या पराच्या व्यासा बरोबर आहे. परातिद ग्ल्यांदला वर, जिगोमाची मर्यादा आहे; खालीं, खालच्या म्याक्सिलरी अस्थीचा कोण व

ह्या कोणा पासून स्तर्नोम्यास्तैद स्नायूस जाणारी कल्पितरेषा; पुढें, हा म्यासितर स्नायूवर थोडा फार पसरलेला असतो; मागें ह्यास कर्णाचें छिद्र, म्यास्तैद भाग, व स्तर्नोम्यास्तैद स्नायु, ह्या मर्यादा असतात. ग्ल्यांदच्या बाहेरील आंगास कातडें फाशिया व प्लातिज्मा ह्यांचें आच्छादन आहे, आणि ह्यावर एक दोन लिंफ्यातिक ग्ल्यांद टेकतात; आंतलें आंग रेमसच्या मागच्या भागापासून म्यास्तैद भागापर्यंत पोहोंचतें. ग्लांद चा आंतला भाग फार खोल आहे. हा वर ग्लीनैद खाचेच्या मागच्या भागांत बसतो; मागें व खालीं, ह्या स्तैलैद भाग व स्तैलैद स्नायु ह्यां वर टेकतो; आणि पुढें, हा रेमसच्या खालून दोहों तेरिगैद स्नायूंच्या मध्यें येतो.

सब्म्याक्सिलरी ग्ल्यांदचा आकार वांकडातिकडा असून ह्याचें वजन सुमारें २ ग्राम आहे. हा खालच्या दाभाडाच्या अस्थीच्या आंगाखालीं झांकला जातो, मैलोहैयैद व ह्यायोग्लासस स्नायूंवर टेंकतो, व प्लातिज्मा व फाशिया ह्यांनीं आच्छादला आहे. ह्याची लालवाहिनी सुमारें दोन इंच लांब आहे, ती वर व आंत वळून जिन्हेला सिंफिसिसशीं जुळविणाऱ्या म्यूकस त्वचेच्या पडद्याच्या बाजूवर सुटते. हिला **व्हार्तनचादक्त** म्हणतात.

सब्लिंग्वल् हा सर्वांत लहान ग्ल्यांद मैलोहैयैद स्नायूच्या वरतीं सिंफिसिसच्या बाजूवर जो खळगा आहे, त्यांत बसतो. ह्याच्या वाहिन्या ७ पासून २० पर्यंत असतात, त्या जिभे पासून सिंफिसिसला गेलेल्या पडद्याच्या प्रत्येक बाजूवर सुटतात. ह्यांस **दक्तसरिविनिय नै** म्हणतात.

रचना. लाळ उत्पन्न करणारे ग्ल्यांद अरियोलर त्वचेनें एकत्र जुळलेल्या गड्यांनीं घटित आहेत, ह्या कारणा वरून त्यांस कंग्लामरेत ग्ल्यांद म्हणतात. प्रत्येक गड्डा अनेक लहान गड्यांनीं झालेला असतो. लहान गड्डा बंद आशयांनीं झालेला असतो. आणि हे आशय एका सामान्य वाहिनींत सुटतात.

सप्तपथ. फेरिंक्स.

फेरिंक्स ही स्नाययुक्त व त्वचायुक्त सुमारें चार इंच लांब थैली, मस्तकाच्या बुडा पासून मानेच्या पांचव्या मणक्या ज वळ क्रैकैद कूर्चे पर्यंत पोहोंचते. फेरिंक्स हें नासिक, तोंड, व लेरिंक्स, ह्यांच्या मागें आहे. ह्याचें बूड वर व शेंडा खालीं अशीं झुकलेलीं आहेत. आडवा व्यास सर्वांत अधिक आहे. वर

मस्तकाचा उभा छेद; ह्यांत नाक, फेरिंक्स इत्यादि भाग दिसत आहेत.

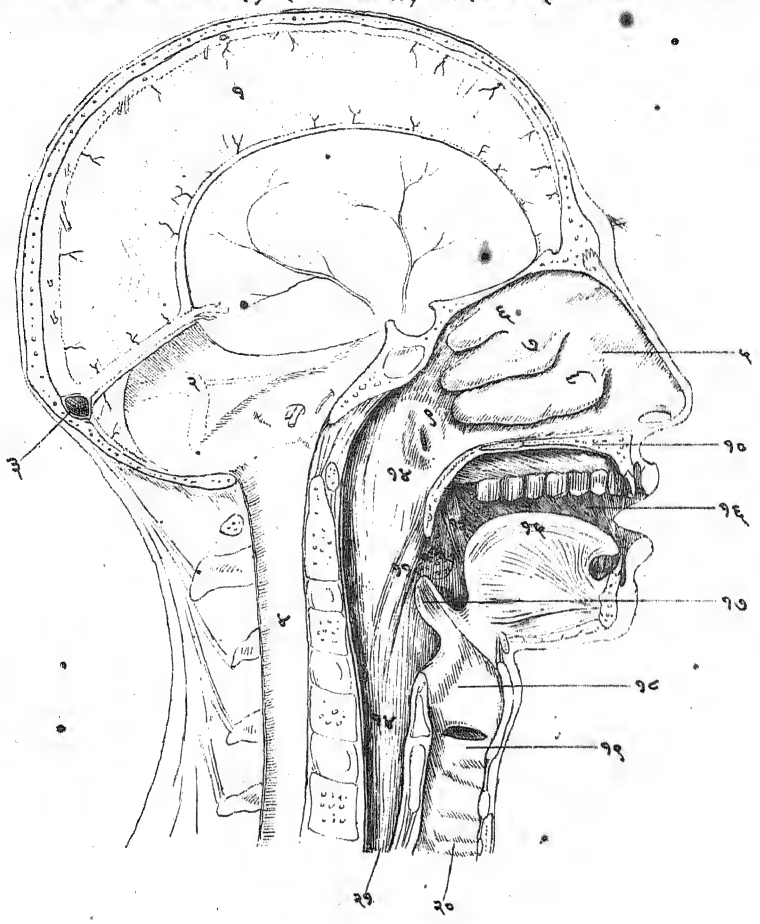

१ फ्याल्क्स सेरीब्रै. २ तिंतोरियम् सेरिबेलै. ३ आरंभाज वळ ल्या तरल् सेनस चा छेद. ४ कण्याचा नळ. ५ नासिकाचें विवर, ६, ७, ८, तीन तर्बिनेत हाड अस्थि, ह्यांच्या मध्यें तीन मीचेतस आहेत. ९ युस्ते कियन नळीचें छिद्र. १० तालूचा कठिण भाग, नरम भाग ह्यास लागून आहे. ११ घशाचे मागचे स्तंभ. १२ पुढचे स्तंभ. १३ तान्सिल्. १४. १४ फेरिंक्सचें विवर. १५ जिव्हा. १६ तोंडाचें विवर. १७ लेरिंक्सचें छिद्र. रक्षणारा एपिग्लातिस पडदा. १८ लेरिंक्सचें विवर. १९ रैमा ग्लाति दिस. २० त्रकीया. २१ इसाफगस.

ह्यास आक्सिपतच्या ब्याजिलर भागाची मर्यादा आहे; खालीं हें इसाफगसशीं सलग्न आहे; मागें हें कण्यावर टेंकतें; आणि पुढें हें अनुक्रमें करून आंतला तेरिगैद पडदा, तेरिगोम्याक्सिलरी बंधन, खालचें दाभाड, जिव्हा, हैयैद अस्थि, आणि लेरिंक्स, ह्या भागांस बद्ध आहे; बाजूनें हें स्तैलैद भाग व त्यापासून निघणारे स्नायु ह्या भागांस जुळलें असून, कामन करातिद व आंतली करातिद ह्या धमन्या, आंतली जुग्युलरशीर, आणि ८वा, ९वा, आणि सिंपथेतिक् मज्जातंतु, ह्या भागांस लागलें आहे.

फेरिंक्समध्यें सात छिद्रें येऊन मिळतात,—दोन नासिकाचीं मागील छिद्रें, २ कर्णेंद्रियाच्या नळीचीं, १ तोंडाचें, १ लेरिंक्सचें, व १ इसाफगसचें.

रचना. फेरिंक्सला आंतला म्यूकस त्वचेचा, मधला फैब्रस त्वचेचा, आणि बाहेरचा स्नायुयुक्त त्वचेचा, असे तीन पडदे आहेत. ह्याच्या म्यूकस त्वचेच्या पडद्याच्या खालीं कित्येक लहान ग्ल्यांद आहेत.

सप्तपथा पासून पक्काशया पर्यंत जाणारी नळी. इसाफगस.

ही त्वचायुक्त व स्नायुयुक्त नलिका सुमारें ९ इंच लांब आहे, व फेरिंक्स पासून पक्काशया पर्यंत पोहोंचते. ही मानेच्या पांचव्या मणक्या समोर क्रैकैद कूर्चेच्या खालच्या कांठा पासून चालू होऊन, मागच्या मीदियस्तैनम् मधून जाऊन दैफ्रम् मधल्या छिद्रांतून पक्काशयाच्या कार्दियाकु शेंडय जवळ संपते. हिचा साधारण झोंक उभा आहे, परंतु मार्गांत हिला एक दोन बाक आहेत. मानेच्या मुळा जवळ ही डावीकडे झुकलेली असते, ह्याच्या वरतीं व खालतीं ही नीट असते, शेवटीं पुनः डावीकडे वळते.

संबंध. मानेंत हिला पुढें त्रकीया; मागें कणा; व प्रत्येक बाजूस कामन करातिद धमनी व थैरैद ग्ल्यांद; ह्यांचा संबंध आहे. पिंजरामध्यें ती एयोर्ताच्या उजव्या आंगानें दैफ्रम्च्या छिद्रा पर्यंत उतरते. एथें पुढें त्रकीया, एयोर्ताची कमान, व पेरिकार्दियम्; मागें लांगसकोलै स्नायु, कणा, आणि खालीं किंवा दैफ्रम् जवळ एयोर्ताचा पुढचा भाग, ह्यांवर टेंकते; प्रत्येक बाजूस फूराचें आच्छादन आहे.

रचना. इसाफगसला तीन पडदे आहेत, बाहेरचा स्नायूचा, मधला सेल्युलर त्वचेचा, व आंतला म्यूकस त्वचेचा असे आहेत. स्नायूच्या पडद्या-

चे दोन थर आहेत, बाहेरील लांब लांब तंतूंनीं व आंतील चक्राकार किंवा आडव्या तंतूंनीं घटित आहे. वरील भागांतले तंतु आरक्त वर्ण असून त्यांवर आडवे पट्टे असतात, परंतु खालच्या भागांतल्यांवर ते नसतात.

म्यूकस त्वचेच्या पडद्याच्या खालीं इसाफगसचे ग्ल्यांद आहेत, ते पडद्याच्या मोकळ्या आंगावर सुटतात.

पोट, अब्दोमन्.

पोट शरीरांतल्या सर्व विवरां पेक्षां मोठें आहे, हें अंडाकार असून ह्याचा उभा व्यास मोठा आहे. ह्यास वर दैफ्रम्; खालीं पेल्विसचा कांठ; मागें कणा व सोअस आणि क्वाद्रेतस लंबोरम् स्नायु; आणि वाजूस व पुढें फासळ्या व पोटाचे स्नायु; ह्या मर्यादा आहेत.

कित्येक भाग आंत जाण्या करितां व कित्येक वाहेर येण्या करितां पोटास हीं पुढील छिद्रें आहेत, इसाफगस, एयोर्ता व विनाकेवा, ह्यांसाठीं दैफ्रम्ला तीन छिद्रें आहेत, एक नाभीचें छिद्र, आणि इंग्विनल् व फेमरल् नळ, हीं दोन छिद्रें एकंदर सात मुख्य छिद्रें आहेत. एयोर्ताच्या छिद्रांतून वीना अजिगास मेजर व थोऱ्यासिक्दक्त आणि इसाफगसच्या छिद्रांतून न्यूमोग्यास्त्रिक् मज्जातंतु असे जातात.

ह्या खांचेंत **अन्न मर्गाचा** अर्ध्या पेक्षां अधिक **भाग, काळीज, प्लीहा,** व **प्यांक्रीज,** हीं पचन संबंधी सहायकारी इंद्रियें आहेत. ह्यां खेरीज ह्या खांचेंत **मूत्रपिंड** व **सुप्रारिनल्क्याप्सूल्,** हेही भाग आहेत. ही खांच व तींत असणारीं इंद्रियें **पेरितनियम्** नामक सीरस त्वचेनें मढविलेलीं आहेत. वर्णन सुलभ होण्यास्तव पोटाचे निरनिराळे देश कल्पिले आहेत. आतां शरीरा सभोंवतीं एक नवव्या फासळीच्या कूर्चेशीं समांतर, व दुसरी इलियमच्या शिखेच्या अत्यंत उंच भागाशीं समांतर अशा वर्तुळ रेषा काढल्या तर, पोटाच्या खांचेचा वरला, मधला, व खालचा, असे तीन विभाग होतात. आतां आठव्या फासळीच्या कूर्चेपासून पूपार्तच्या लिंगभेंतच्या मध्यापर्यंत प्रत्येक बाजूस समांतर रेषा काढली तर, प्रत्येक विभागाचे मधला, व बाजूचे **दोन,** असे तीन प्रतिविभाग होतात. वरच्या विभागाच्या मधल्या देशास

आहे.

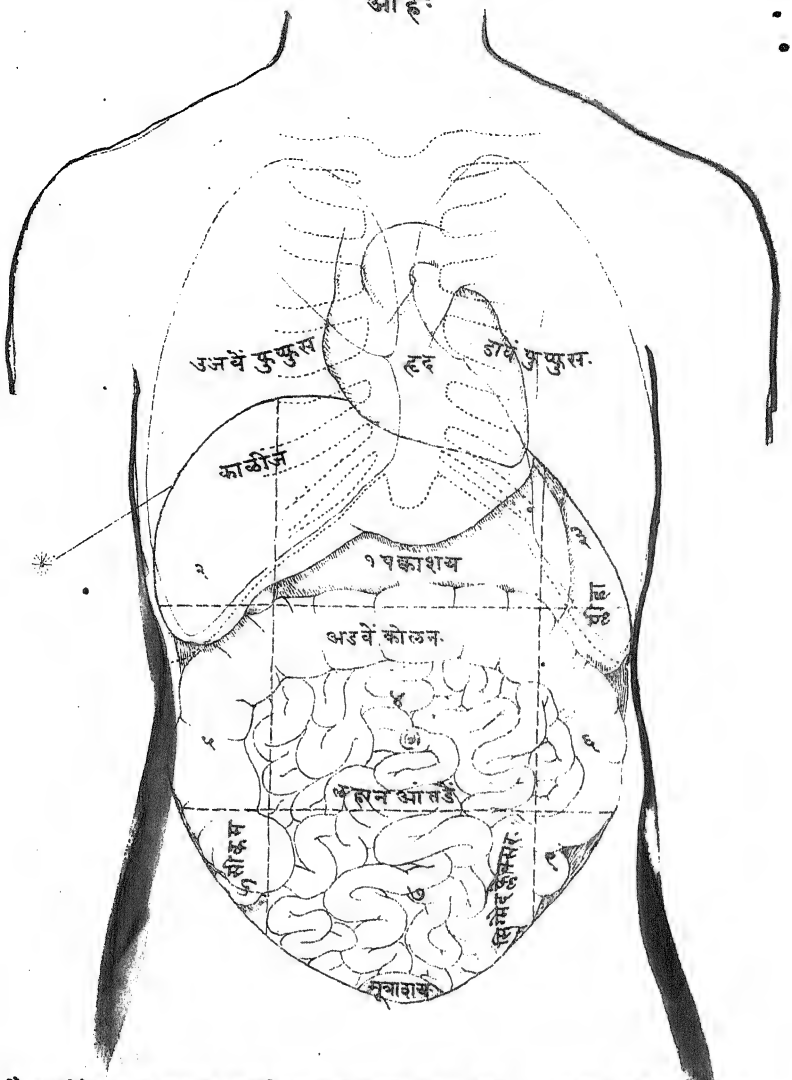

* हे फ्रमचें स्थान दारविणारी रेषा. १ एपिग्यास्त्रिक् देश. २ उजवा हैपोकांड्रियाक्. ३ डावा हैपोकांड्रियाक्. ४ अंबलेकल् देश. ५ उजवा लंबर. ६ डावा लंबर. ७ हैपोग्यास्त्रिक् देश. ८ उजवा इंग्विनल्. ९ डावा इंग्विनल्, मोठें ओमेंतम् काढून टाकलें आहे.

एपिग्यास्त्रिक् म्हणजे पक्काशया वरचा, व बाजूंच्यास उजवा व डावा **हैपोकांद्रियाक्** म्हणजे कूर्चा खालचा देश म्हणतात. मधल्या विभागाच्या मधल्या देशास **अंबलैकल्** म्हणजे नाभीसंबंधी देश, व बाजूंच्यास उजवा व डावा **लंबर** म्हणजे कमरेचा देश म्हणतात. खालच्या विभागाच्या मधल्या देशास **हैपोग्यास्त्रिक्** अथवा **प्यूबिक्**, आणि बाजूंच्यास उजवा व डावा **इलियाक्** अथवा **इंग्विनल्** देश म्हणतात. ह्या निरनिराळ्या देशांत भाग आहेत ते येणें प्रमाणें,—

उजवा हैपोकांद्रियाक् देश. ह्यांत काळजाचा उजवा गडा, पित्ताशय, दूओदिनम्, कोलनाचें काळजा जवळचें वांकण, उजव्या मूत्रपिंडाचा वरचा भाग, व उजवें सुप्रारीनल् क्याप्सूल् हे भाग आहेत.

एपिग्यास्त्रिक् देश. ह्यांत पक्काशयाचा मध्य व पैलोरिक् शेंडा, काळजाचा डावा गडा व लाव्युलस स्पिजिलियै गडा, हिप्यातिक् रक्तवाहिन्या, सिलियाक् आक्सिस, सेमिल्यूनर ग्यांग्लियन, प्यांक्रीज, आणि एयोर्ता, वीनाकेवा, वीना अजिगास, व थोऱ्यासिक् दक्त, ह्यांचे भाग आहेत.

डावा हैपोकांद्रियाक् देश. ह्यामध्यें पक्काशयाचा प्लीहेकडला भाग, प्लीहा, प्यांक्रिजचा शेंडा, कोलनचें प्लीहा जवळचें वाकण, डाव्या मूत्रपिंडाचा वरला अर्ध भाग, आणि डावें सुप्रारीनल् क्याप्सूल्, हे भाग आहेत.

उजवा लंबर देश. ह्या मध्यें चढतें कोलन, उजव्या मूत्रपिंडाचा खालचा भाग, व लहान आंतड्याचीं कांहीं वेटोळीं, हे भाग आहेत.

अंबलैकल् देश. ह्यांत अडवें कोलन, मोठ्या ओमेंतम्चा थोडा भाग, मेजेंतरी, दूओदीनम्चा आडवा भाग, आणि जजूनम् व इलियम् ह्यांचीं कांहीं वेटोळीं, हे भाग आहेत.

डावा लंबरदेश. ह्यामध्यें उतरतें कोलन, डाव्या मूत्रपिंडाचा खालचा भाग, व लहान आंतड्याचीं कांहीं वेंटोळीं, हे भाग आहेत.

उजवा इंग्विनल् देश. ह्या मध्यें सीकम् व त्याचा अनुबंधिक भाग, मूत्रवाहिनी, आणि स्पर्म्यातिक् रक्तवाहिनी, हे भाग आहेत.

हैपोग्यास्त्रिक् देश. ह्या मध्यें लहान आंतड्याचीं वेंटोळीं, मुलांत मूत्रा-

शय व प्रौढांत तो फुगला असतां मात्र, आणि गरोदर स्थितींत गर्भाशय, हे भाग असतात.

डावा इंग्विनल् देश. ह्यामध्यें कोलनची सिगमैद फ्लेक्सर, मूत्रवाहिनी, व स्पर्म्याटिक् रक्तवाहिनी, हे भाग असतात.

पेरितनियम्.

पेरितनियम् हा सीरस त्वचेचा बंद आशय आहे. ही त्वचा पोट व पेल्विस ह्या खांचांमधील अवयव आणि पोटाच्या भिंती, ह्या भागांचें थोडें किंवा फार आच्छादन होतें. अवयवांस आच्छादणाऱ्या थरांस आंतला थर, व भिंतींस आच्छादणाऱ्या थरास बाहेरला थर असें म्हणतात. ह्या दोहों थराच्या मध्यें रक्ताच्या पाण्यासारखा थोडासा पदार्थ (सीरम्) उत्पन्न होतो, त्याच्या योगानें ते भाग बुळबुळीत होतात. खालीं सांगितल्याप्रमाणें पेरितनियमूचा थांग लावतां येतो,—

काळीज वर उचललें असतां त्याच्या आडव्या चिरे पासून पक्वाशयाच्या वरच्या आंगास गेलेला थर दिसतो. हेंच धाकटें ओमेंतम् होय.

धाकट्या ओमेंतमूचा पुढला थर पक्वाशयाचें पुढलें आंग आच्छादून लहान आंतड्याच्या पुढून उतरतो, व पुनः दुमडून आडव्या कोलनचें खालचें आंग आच्छादितो, आणि पोटाच्या मागल्या भागांकडे जातो. नंतर हा दुओदीनम् व एयोर्ता ह्यांच्या पुढून जाऊन लहान आंतड्यास वेष्टितो, व मेजेंतरीस पूर्ण करण्या करितां परत कण्याकडे जातो. नंतर हा पेल्विस मध्यें उतरून रेक्तमूचा वरचा भाग वेष्टितो, आणि पुरुषांत रेक्तम् व मूत्राशय ह्यांच्या मध्यें एक त्याची घडी पडते. स्त्रियांत हा योनि व गर्भाशय ह्यांचे वरचे भाग वेष्टून, गर्भाशयाच्या प्रत्येक बाजूस दुमडला जातो, त्या योगानें गर्भाशयाचीं ब्राद लिगमेंत्स होतात. स्त्रियांमध्यें पेरितनियम् फेलोपियन नळ्यांच्या म्यूकस त्वचेशीं सलग्न असल्या मुळें तो पुरता बंद नाहीं. गर्भाशय व मूत्राशय ह्यांवरून तो पोटाच्या पुढील भिंतीनें दैफ्रमूच्या खालच्या आंगास येतो, व येथून काळजाच्या आडव्या चिरेस जातो.

धाकट्या ओमेंतमूचा मागला थर पक्वाशयाचें मागील आंग आच्छादून लहान आंतड्याच्या पुढें उतरतो, व मोठ्या ओमेंतमास पूर्ण करण्या साठीं

दुमडून, आडव्या कोलनचें वरलें आंग आच्छादितो, व मागें कण्याकडे वळतो. कण्या पासून मग डैफ्रमचें खालचें आंग, व काळजाची आडवी चीर, ह्या ठिकाणां पर्यंत त्याचा थांग लावतां येतो. पेरितनियमचे थर असे दुमडले आहेत कीं, पोट व पेल्विस ह्यांतील अवयव पेरितनियमच्या आशयाच्या बाहेर राहातात.

मागल्या थरानें घटित पोकळीस मोठ्या ओमेंतमची **पोकळी** अथवा **खांच** म्हणतात. ती पेरितनियमच्या खांचेशीं **विन्सलोच्या छिद्रा** मधून संयोग पावते.

मोठें ओमेंतम् चार थरांनीं घटित आहे, पैकीं दोन लहान आंतड्याच्या पुढून उतरतात, व तेच दोन पुनः वर चढतात. धाकटें ओमेंतम् वर सांगितलेंच आहे.

मेजेंतरी ही ६ इंच लांब घडी लहान आंतड्यास आच्छादून त्याला कण्याशीं जुळविते.

मीजोसीकम् व **मीजोरेक्तम्** हे सीकम् व रेक्तम् ह्यांस पोटाच्या भिंतीशीं जुळवितात.

मीजो कोलन हे पेरितनियमचे पडदे कोलनच्या निरनिराळ्या भागांस पोटाच्या भितीशीं जुळवितात. हे कोलनच्या ज्या भागांस पोटाच्या भितीशीं जुळवितात, त्या त्या प्रमाणें त्यांस चढतें, अडवें, व उतरतें मीजोकोलन, अशीं नांवें आहेत.

एक पडदा पक्काशया पासून प्लीहेस जातो, त्यास **ग्यास्त्रोस्प्लेनिक् ओमेंतम्** म्हणतात.

विन्स्लो ह्याच्या छिद्रास पुढें धाकटें ओमेंतम्; मागें खालची वीनाकेवा शीर; वर काळजाचा लाब्युलस स्पिजिलियै गडा; आणि खालीं हिप्पातिक् धमनी; ह्या भागांच्या मर्यादा आहेत.

पक्काशय. स्तमक्.

पक्काशय हा पचन संबंधी मुख्य अवयव अन्नमार्गाचा अत्यंत फुललेला भाग आहे. ह्यांत अन्नाचा रस होऊन तें कमीं होतें. हा आशय डावा हैपोकांड्रियाक्, एपिग्यास्त्रिक्, व कांहीं अंशीं उजवा हैपोकांड्रियाक्, ह्या देशां

मध्यें काळीज व दैफ्रम् ह्यांच्या खालीं, व आडव्या कोलन्च्या वर आहे. ह्याचा आकार शंकूसारखा असून बूड डावीकडे वळलें आहे, व ह्याचें आकारमान निरनिराळ्या मनुष्यांत निरनिराळें असतें, तसेंच हा कमी किंवा ज्यास्ती फुगला असतो, त्याप्रमाणें तें कमी किंवा ज्यास्त होतें. ह्याचा आडवा व्यास सुमारें १२ इंच, व उभा ४ इंच असतो. वजन सुमारें ४½ औंस असतें. ह्याला दोन शेंडे, दोन तोंडें, दोन कांठ, व दोन आंगें, अशीं असतात.

डावा अथवा मोठा शेंडा पक्काशयाच्या सर्व भागांपेक्षां मोठा आहे, हा पेरितनियम्च्या पडद्यानें प्लीहेशीं जुळला आहे. हा इसाफगस शिरण्याच्या स्थानापलीकडे फासळ्यांच्या खालीं आहे.

उजवा अथवा लहान शेंडा काळजाचें खालचें आंग, पित्ताशय, व पोटाच्या भिंती, ह्यांस लागला आहे.

कार्दियाक् छिद्र अथवा तोंड इसाफगसशीं संयोग पावतें, ह्याचा आकार फनेला सारखा आहे. **पैलारिक् तोंड**, दूओदीनम्शीं संयोग पावतें, ह्याला एक **वाल्व** म्हणजे पडदा आहे.

लहान वांकण वरल्या कांठानें पैलारिक् शेंड्याकडून कार्दियाक् शेंड्यापर्यंत जातें; व **मोठें अथवा खालचें वांकण** त्याप्रमाणेंच खालच्या कांठानें जातें.

पुढचें आंग वर व पुढें झुकलें असून, काळजाचें खालचें आंग व दैफ्रम् ह्या भागांशी जुळलें आहे. **मागलें आंग** खालीं व मागें झुकलें असून, प्यांक्रीज, पोटाच्या मोठ्या रक्तवाहिन्या, दैफ्रम्चे स्तंभ, व सोलरप्लेक्सस, ह्या भागांशीं जुळलें आहे. पक्काशयाच्या बैठकींत फार फेरफार घडतो. तो फार फुगला म्हणजे त्याचें पुढचें आंग वर, व मागलें खालीं, अशीं होतात.

धाकट्या ओमेंतम्नें व दैफ्रमूपासून आलेल्या पेरितनियम्च्या एका पड्द्यानें पक्काशय जागचे जागीं राहतो.

रचना. पक्काशयास, सीरस, मस्क्युलर, सेल्यूलर आणि म्यूकस, असे चार पडदे आहेत.

सीरस त्वचेचा पडदा पेरितनियम् पासून येतो.

स्नायूचा पडदा बाहेरील लांब लांब, मधील वर्तुळाकार व आडवे, आणि

आंतील तिरपे, अशा तंतूंनीं घटित आहे. आडव्या तंतूंच्या योगानें पैलारिक् शेंड्या जवळचा **स्फिंक्तर** म्हणजे आकुंचन करणारा स्नायु होतो.

सेल्यूलर त्वचेचा पडदा स्नायूच्या व म्यूकस त्वचेच्या पडद्यांस परस्परांशीं जुळवितो.

म्यूकस त्वचेचा पडदा जाड, गुळगुळीत, व भरदार असून धूसर भस्मी रंगाचा आहे. सर्व ठिकाणांपेक्षां हा पैलोरस जवळ जाड आहे. आकुंचन स्थितींत ह्याला लांब लांब सुरकुत्या पडल्या असतात. ह्याच्या संपूर्ण भागांवर $\frac{1}{100}$ पासून $\frac{1}{200}$ इंच व्यासाचे लहान खळगे आहेत, त्यांस **स्तमक् पिट्स** म्हणजे पक्काशयाचे खळगे म्हणतात. त्यांच्यामध्यें व बुडाशीं सूक्ष्म वाहिन्यांचीं छिद्रें अथवा तोंडें आहेत. त्या वाहिन्या परस्परांस आजूबाजूनें लागल्या असून म्यूकस पडद्यावर उभ्या आहेत. ह्या वाहिन्यांस **ग्यास्त्रिक् फालिकूल्स** म्हणतात.

कार्दियाक् शेंड्याजवळ ह्या वाहिन्या एकाकी व अखूड असतात, परंतु पैलोरस शेंड्याजवळ त्या फुगलेल्या असतात, व त्यांच्या खालच्या भागापासून २ पासून ६ पर्यंत शाखा निघतात. ह्या वाहिन्या सूक्ष्म सेल्स म्हणजे आशय ह्यांनीं मढलेल्या व बेसमेंत त्वचेनें घटित आहेत. दोन्ही शेंड्यांवरचीं सेल्स लक्षणानें परस्परांपासून भिन्न आहेत, व तीं कार्दियाक् शेंड्याजवळ **ग्यास्त्रिक् जूस** म्हणून आंबट पाण्या सारखा पदार्थ उत्पन्न करतात, व पैलोरसजवळ आंबे सारखा पदार्थ उत्पन्न करतात, त्याला इंग्रेजींत **म्यूकस** म्हणतात.

लहान आंतडें. स्माल् इन्तेस्तीन.

अन्नमार्गाच्या ज्या भागांत अन्नाचा धातुप होतो, त्यास **लहान आंतडें** म्हणतात. हें आंतडें पोट व पेल्विस ह्यांच्या खांचांत असणारी सुमारें २० फूट लांब व वेटाळलेली नळी होय. हिला वरतीं व बाजूस मोठ्या आंतड्याचें आच्छादन असून, ही मेजेंतरीच्या योगानें कण्याशीं जुळली आहे. आंतड्याचे **दूओदिनम्, जजूनम्, व इलियम्,** असे तीन विभाग केले आहेत.

दूओदीनम् हा भाग तिहींत अखूड असून सुमारें ८ किंवा १० इंच लांब आहे. ह्याची लांबी १२ बोटें असल्या मुळें ह्यास हें नांव दिलें आहे. हा लहान आं-

तंडयाचा अत्यंत अखूड व रुंद भाग आहे, ह्यास पेरितनीयम्‌चें अपूर्ते आच्छादन आहे, आणि मेजेंतरी नाहीं. ह्याच्या गतीमध्यें ह्यास चमत्कारिक बांक आहे, त्याची गोलबाह्यता उजवीकडे व गोलांतरता डावीकडे झुकली आहे; तींत प्यांक्रिजचें डोकें बसतें. दूओदिनम्‌चे तीन भाग केले आहेत; पहिला किंवा चढता भाग पैलोरस पासून काळजाच्या खालच्या आंगापर्यंत जातो, व त्यास आणि पित्ताशयास लागला आहे. ह्यास वर व पुढें काळीज व पित्ताशयाची मान, आणि मागें धाकट्या ओमेंतम्‌चा उजवा कांठ, हिप्यातिक्‌ धमनी, पित्तवाहिनी, व पोर्तल्‌शीर, ह्या मर्यादा आहेत. दुसरा किंवा उतरता भाग उजव्या मूत्रपिंडाच्या पुढून कमरेच्या तिसऱ्या मणक्या पर्यंत उतरतो, ह्याच्या आंतल्या आंगास प्यांक्रीजचें डोकें आहे, आणि ह्याच आंगास **सामान्य पित्त वाहिनी** व **प्यांक्रियातिक्‌** वाहिनी ह्या ह्यास विंधितात. तिसरा किंवा अडवा भाग कमरेच्या तिसऱ्या मणक्या पासून दुसऱ्या पर्यंत चढतो, व त्याच्या पुढून डाव्या बाजूस जाऊन जजूनम्‌ मध्यें संपतो. ह्यास पुढें अडवें मीजोकोलन व वरच्या मजेंतेरिक्‌ वाहिन्या; मागें एयोर्ता, वीनाकेवा, व दैफ्रम्‌चे क्रूरा; आणि वर प्यांक्रीजचा खालचा कांठ, ह्या मर्यादा आहेत.

जजूनम्‌ हा भाग कमरेच्या दुसऱ्या मणक्याच्या डाव्या बाजू पासून निघून इलियम्‌ मध्यें संपतो, व त्याचीं वेंटोळीं मुख्यत्वें अंबलैकल्‌ व डावा इलियाक्‌ ह्यां देशांत असतात. दूओदिनम्‌ सोडून बाकीच्या लहान आंतड्याचा जजूनम्‌ $\frac{3}{5}$ भाग होय. इलियम्‌ पेक्षां जजूनम्‌ विशेष रुंद आहे, ह्याचे पडदे अधिक घट्ट असून त्यांचा रंग अधिक गहिरा आहे, आणि त्यांत रक्तवाहिन्या ही ज्यास्ती असतात.

इलियम्‌ला वेंटोळीं फार असतात, व हा भाग मोठ्या आंतड्याच्या आंतल्या आंगास संपतो. हा अंबलैकल्‌, हैपोग्यास्त्रिक्‌, व उजवा इलियाक्‌, ह्यां देशांत असतो. दूओदीनम्‌ सोडून जो लहान आंतड्याचा शेष भाग, त्याचा इलियम्‌ $\frac{3}{5}$ होय.

रचना. लहान आंतड्यास चार पडदे आहेत. एक बाहेरील किंवा **सीरस** त्वेचेचा आहे, तो दूओदिनमास अपूर्ते आणि लहान आंतड्याच्या भागांस पूर्ते आच्छादतो.

स्नायूचा पडदा बाहेरील लांब लांब व आंतील वर्तुळाकार किंवा अडव्या तंतूंनीं घटित आहे.

सेल्युलर पडदा स्नायूच्या व म्यूकस त्वचेच्या पडद्यांस जुळवितो. ह्यास सब्म्यूकस पडदाही म्हणतात,

म्यूकस त्वचेचा पडदा सर्वांच्या आंत असतो. हा वरल्या भागांत रक्त वाहिन्यांनीं फार व्याप्त आहे. खालच्या भागांत पातळ व फिकट आहे. म्यूकस त्वचेच्या पडद्यांत हे पुढील भाग आहेत,— पडद्यास संपूर्ण भागीं मढविणारीं एपिथिलियम्सेल्स, हीं कालम्नर म्हणजे स्तंभाकृति असतात.

म्यूकस पडद्याच्या **व्यालव्युलीकानिवेंतीज** नामक कित्येक आडव्या घड्या आहेत, त्या शोषण करणाऱ्या स्थानास विस्तीर्ण करतात, व अन्नास मार्गांत प्रतिबंध करितात, तेणें करून धातुपोत्पत्तीच्या क्रियेस सहाय होतें

विली हे बहुत रक्तवाहिन्यांनीं युक्त त्रिकोणाकार, शंक्वाकार, अथवा दीर्घ वर्तुळाकार भाग, म्यूकस त्वचेच्या पडद्या वर वाढून आले आहेत. हे रक्तवाहिन्या व शोषकवाहिन्या ह्यांच्या जाळ्यांनीं घटित असून, त्या जाळ्यांस एपिथीलियम्नें मढलेल्या म्यूकस त्वचेचें आच्छादन आहे. एका चौरस लैनींत हे ५० असतात, व एकंदर सुमारें ४०,००,००० चाळीस लक्ष आहेत. हे सूक्ष्म दर्शक यंत्रा वांचून सरासरी दिसतात, व ह्यांच्या योगानें म्यूकस त्वचा मखमली सारखी दिसते.

लैबरक्यून फालिक्ल्स म्हणून लहान ग्ल्यांद असतात, ते म्यूकस त्वचेंत असून लहान छिद्रांनीं तीजवर सुटतात.

ब्रनर ह्याचे ग्ल्यांद दूओदीनम् मध्यें मात्र असतात, हे कणा सारखे पिंड, म्यूकस पडद्या खालीं असून त्यावर सूक्ष्म वाहिन्यां मधून सुटतात, ह्या पिंडांची रचना लालोत्पादक पिंड व प्यांक्रीज ह्यांच्या रचने सारखी असते.

सालितरी ग्ल्यांद हे गोल व मोहरी एवढे पिंड वाहिनी शिवाय असतात, व ह्यांत पांढुरका सद्रव पदार्थ असतो.

पेयर ह्याचे ग्ल्यांद सूक्ष्म असून म्यूकस पड्द्यांत गढलेले असतात. हे सुमारें टांचणीच्या डोक्या एवढे आहेत, व म्यूकस त्वचेंत किंचित् चढून येतात, ह्यांस कणयुक्त द्रवानें भरलेलें वर्तुळाकार विवर आहे, पण वाहिनी ना-

हीं. हे मूळा पासूनच आंतड्यांत ठिकठिकाणीं पृथक् पृथक् पसरलेले असतात, अथवा एकत्र जमून ह्यांची अर्धं इंच पासून चार इंच पर्यंत लांब अशीं ठिगळें होतात, तीं सुमारें वीस असतात. त्यांची संख्या इलियम्च्या मोकळ्या कांठावर विशेष असते.

मोठें आंतडें. लार्ज इन्तेस्तीन.

मोठें आंतडें इलियम्च्या शेवटा पासून गुदा पर्यंत पोहोंचतें, व सुमारें पांच फूट लांब आहे. हें लहान आंतड्या पेक्षां मोठें असून अनुक्रमानें आकुंचित व प्रसृत होत गेलें आहे. ह्याचे हे पुढील विभाग मानले आहेत.

सीकम् हा ह्या नळीचा अत्यंत फुगलेला भाग उजव्या इलियाक् खांचेत आहे, व हा सुमारें २½ इंच लांब असतो. ह्याच्या खालच्या व मागल्या आंगास एक ३ पासून ६ इंच पर्यंत लांब व कावळ्याच्या परा एवढा अपेन्दिक्स म्हणजे अनुषंगिक भाग असतो. सीकम् व कोलन ह्यांच्या संयोगस्थाना जवळ मोठ्या आंतड्याच्या आंतल्या व मागल्या आंगास इलियम्चा खालचा शेंडा संपतो. ह्या ठिकाणीं म्यूकस पडद्याच्या दोन घड्या होतात त्या, सीकम् हा भाग फुगला म्हणजे त्याचें छिद्र बंद करून अन्न माघारें उलटूं देत नाहींत. सीकमला पेरितनियम् त्वचेचें अपूर्तें आच्छादन आहे. वर सांगीतलेल्या दोन घड्यांस **इलियोसीकल् वाल्व** म्हणतात.

ह्या वाल्वच्या दोन अर्ध चंद्राकार घड्या असतात, त्यांचे मोकळे कांठ मोठ्या आंतड्याच्या विवराकडे वळलेले असतात, व दोहों घड्याच्या मध्यें लांबट चीर असते, तिच्या योगानें दोहों आंतड्यांचा संयोग होतो. वरची घडी इलियम् व कोलन ह्यांच्या संयोगस्थानीं आणि खालची घडी इलियम् व सीकम् ह्यांच्या संयोगस्थानीं असते.

चढतें कोलन सीकमपेक्षां लहान असून उजव्या इलियाक् खांचेपासून काळजाच्या खालच्या आंगापर्यंत चढतें, व एथें लागलींच डाव्या बाजूस वळतें, त्यामुळें त्याचें काळजा जवळचें वांकण होतें. चढतें कोलन मागें उजवा मूत्रपिंड व क्रांद्रेतस लंबोरम् स्नायु ह्या भागांवर टेंकतें, व ह्यास पेरितनियम्चें अपूर्तें आच्छादन आहे. पुढच्या व बाजूच्या आंगास पेरितनीयमचें आच्छादन असतें, मागच्या आंगास सामान्यतः पेरितनीयमचें आच्छादन नसतें.

आडवें कोलन अंबलैकल् व एपिग्यास्त्रिक् ह्या देशांच्या सीमे जवळून उजवी कडून डावीकडे डाव्या हैपोकांड्रियाक् देशांत जातें. एथें प्लीहेच्या खालच्या शेंडयाखालीं तें मुरडून प्लीहेकडचें वांकण पूर्ण होतें. ह्यास पेरितनीयम्चें पूर्ण आच्छादन असतें. ह्याच्या वरच्या आंगास काळीज, पित्ताशय, पक्वाशयाचें मोठें वांकण, व प्लीहेचें खालचें शेवट, ह्यांचा संबंध आहे; खालच्या आंगास लहान आंतडयाचा संबंध आहे; पुढच्या आंगास मोठ्या ओमेंतम्चें पुढचे थर व पोटाच्या भिंती; आणि मागच्या आंगास अडवे मांजोकोलन; ह्यांचा संबंध आहे.

उतरतें कोलन डावा हैपोकांड्रियाक् व लंबर ह्या देशांमधून डाव्या इलियाक् खाचेंत खालीं येतें, व एथें सिग्मैद फ्लेक्सरमध्यें संपतें. हें मागें डावा मूत्रपिंड व क्वाद्रेतस लंबोरम् स्नायु ह्या भागांस जुळलें आहे, आणि पुढें व बाजूस मात्र ह्यास पेरितनीयम्चें आच्छादन आहे. ह्याचें आकारमान चढत्या कोलनापेक्षां लहान आहे, आणि त्यापेक्षां हें अधिक खोल आहे.

सिग्मैद फ्लेक्सर इलियम्च्या शिखेजवळ उतरत्या कोलनच्या शेवटा पासून आरंभ पावून, डाव्या सेक्रोइलियाक् संधीजवळ रेक्तम्मध्यें संपतें. हें S एस् ह्या वर्णाप्रमाणें वांकलें असल्यामुळें ह्यास हें नांव दिलें आहे. ह्यास पेरितनियम्चें सईल आच्छादन आहे. हें डाव्या इलियाक् खाचेंत असतें. ह्याला पुढें लहान आंतडें व पोटाच्या भिंती, आणि मागें इलियाक् खांच, हा मर्यादा आहेत.

रेक्तम् हा मोठ्या आंतडयाचा शेवटचा भाग सिग्मैद फ्लेक्सर ह्यापासून गुदापर्यंत पोहोंचतो, ह्याचे तीन भाग केले आहेत, वरचा भाग डावीकडून तिरपा मध्यरेषेकडे वळतो, मधला भाग सेक्रम् व काक्सिक्स ह्यांचा गोलांतरतेंत मागें वळतो, आणि खालचा अथवा तिसरा भाग पुढें वळतो. वरचा भाग सुमारें ४ इंच लांब असून संपूर्ण भागांत पेरितनियम्नें आच्छादिला आहे, हा डाव्या सेक्रोइलियाक् संधीपासून सेक्रम्च्या तिसऱ्या तुकडयाच्या मध्यापर्यंत पोहोंचतो, आणि डावीकडून तिरपा मध्यरेषेकडे वळतो. मधला भाग सुमारें तीन इंच लांब आहे, व ह्याचा वरला भागमात्र पेरितनियम्नें आच्छादिला आहे. हा वरच्या भागाच्या शेवटापासून काक्सिक्सच्या शेव-

टापर्यंत पोहोंचतो. खालचा भाग सुमारें एक इंच लांब आहे, व ह्याला मुळींच पेरितनियम्‌चें आच्छादन नाहीं. हा भाग काक्सिक्सच्या शेवटापासून निघून प्रोस्तेतग्ल्यांदच्या पुढच्या भागाजवळ मागें वळून गुदाजवळ संपतो.

पहिल्या भागास मागें, पैरिफार्मिस स्नायु, मज्जातंतूचें सेक्रल्‌ प्लेक्सस, व आंतल्या इलियाक्‌ धमनीच्या शाखा, ह्या भागांचा संबंध आहे; पुढें, हा पुरुषांत मूत्राशयाच्या मागल्या आंगापासून व स्त्रियांत गर्भाशयाच्या मागल्या आंगापासून लहान आंतड्याच्या कांहीं वेटोळ्यांनीं सोडविला आहे. मधल्या भागास पुढें मूत्राशयाच्या बुडाचा त्रिकोणाकार भाग, रेताशय, रेतवाहिनी, व प्रोस्तेतग्ल्यांदचें खालचें आंग, ह्या भागांचा संबंध आहे. स्त्रियांमध्यें हा योनीच्या मागल्या आंगास दृढ बद्ध आहे. खालचा भाग लेवेतोरीज एनै स्नायूच्या योगानें अधांतरीं धरला जाऊन, आंतून आंतल्या स्फिक्तर स्नायूनें व बाहेरून बाहेरल्या स्फिक्तर स्नायूनें वेष्टिला आहे. पुरुषांत हा युरिथ्राच्या बल्ब भागा पासून एका त्रिकोणाकार स्थानानें निराळा झाला आहे; स्त्रियांमध्यें तसलेंच स्थान ह्याच्या व योनीच्या मध्यें आहे. ह्या स्थानाचें बूड तेंच पेरिनियम्‌ होय.

रचना. लहान आंतड्या प्रमाणें मोठ्यासही चार पडदे आहेत, परंतु स्नायूच्या पडद्याचे बाहेरले लांब लांब तंतु, सीकम्‌ व कोलन ह्या भागांत एकत्र जुळून तीन बंद होतात, ते आंतड्या पेक्षां अखूड असल्या मुळें आंतडें अनुक्रमानेंच आकुंचित व प्रसृत होतें. म्यूकस पडदा कांहींसा धूसर अथवा फिक्कट पिवळा आहे, त्यास विले नाहींत, व त्यावर कित्येक अर्धचंद्राकार घड्या आहेत. ह्या पडद्यावर **एपिथीलियम्‌, लैबरक्यून ह्याचे ग्ल्यांद, व सालितरि ग्ल्यांद,** हे आहेत.

यकृत. काळीज. लिवर.

काळीज हें घट्ट इंद्रिय पित्त उत्पन्न करण्या करितां योजिलें आहे. हें शरीरांतल्या सर्व ग्ल्यांद पेक्षां मोठें आहे. हें उजव्या हैपोकांड्रियाक्‌ देशांत असून, एपिग्यास्त्रिक्‌ मधून डाव्या हैपोकांड्रियाक्‌ देशांत जातें. ह्याचें व-

जन ३ पासून ४ पौंदपर्यंत आहे. आडवा व्यास १० पासून १२ इंच पर्यंत आहे. पुढून मागें लांबी ६ पासून ७ इंच पर्यंत, व अत्यंत जाड भागांत जाडी सुमारें ३ इंच आहे. हें दैफ्रम्च्या खालीं; पक्वाशय, ड्यूओदिनम् व कोलन ह्यांच्या वर; फांसळ्यांच्या कूर्चांच्या मागें; व खालच्या वीनाकेवा शिरेच्या पुढें आहे.

ह्याचें **वरचें आंग** गोलबाह्य, वर व पुढें झुकलें असून दैफ्रम्च्या गोलांतरतेंत बसतें.

खालचें आंग चापट व विषम आहे.

उजवा शेंडा जाड व गोल आणि **डावा** पातळ व चापट असे आहेत.

काळजास **पांच** लिगमेंत्स म्हणजे **बंधनें** आहेत, त्यांच्या योगानें तें अधांतरीं टांगलें आहे. ह्यांपैकीं चार बंधनें पेरितनियम्नें घटित असून, दैफ्रम् पासून काळजाच्या वरल्या आंगास बद्ध होण्यास्तव जातात. पांचवें फैब्रस त्वचेचें गोल रज्जू सारखें असून, नाभी पासून काळजाच्या पुढच्या कांठांच्या खांचणी पर्यंत पोहोंचतें. हें बंधन अंबलैकल् शीर बंद पडल्यावर तिज पासून होतें. ह्याला **रौंदलिगमेंत्** म्हणतात.

दैफ्रम् पासून जाणारीं **बंधनें** पेरितनियम्च्या दोहों थरांनीं घटित आहेत.

लांजित्यूदिनल् अथवा **व्राद** (म्हणजे रुंद) अथवा **सस्पेन्सरी लिगमेंत** हें दैफ्रमचें खालचें आंग, व उजव्या रेक्तस स्नायूच्या वेष्टनाचें मागलें आंग, ह्या भागां पासून काळजा पर्यंत जाऊन त्याच्या पुढल्या कांठा वरल्या खांचणी पासून मागल्या कांठा पर्यंत बद्ध होतें.

बाजूचीं बंधनें हीं दोन त्रिकोणाकार पडद्यांनीं घटित आहेत, व ते पडदे दैफ्रम्च्या खालच्या आंगाच्या बाजू पासून निघून, काळजाच्या लगतच्या मागल्या कांठावर बद्ध होतात. डावें उजव्यापेक्षां लांब आहे.

कारोनरी लिगमेंत दैफ्रम्च्या खालच्या आंगा पासून निघून, काळजाच्या मागल्या कांठाच्या वरच्या व खालच्या कडांस बद्ध होतें. रौंद लिगमेंत विषयीं वर्णन केलेंच आहे.

चिरा. काळजाच्या खालच्या आंगावर **पांच चिरा** आहेत. त्यांच्या योगानें तें विभागून त्याचे पांच गड्डे होतात.

लांब चीर काळजाच्या पुढच्या कांठावरच्या खांचणी पासून मागल्या कांठा पर्यंत पोहोंचते. हिच्या पुढल्या अर्ध भागांत गर्भांत अंबलैकल् शीर, व प्रौढावस्थेंत रौंद लिगमेंत असतें, हिला अंबलैकल् म्हणजे नाभीसंबंधी चीर म्हणतात. २ **दक्तस वीनोजसची चीर** लांब चिरेच्या मागल्या भागांत आहे. ३ **आडवी अथवा पोर्तलचीर** सुमारें दोन इंच लांब आहे. ही उजव्या गडग्याच्या खालच्या आंगा वरून आडवी जाऊन काटकोणानें लांब चिरेशीं जुळते. ४ **पित्ताशयाची चीर** काळजाच्या पुढच्या कांठा पासून ती आडव्या चिरेच्या उजव्या शेंड्या पर्यंत पोहोंचते. ५ **वीनाकेवाची चीर** आडव्या चिरेच्या उजव्या शेंडग्याच्या किंचित् मागें सुरू होऊन, काळजाच्या मागल्या कांठावर जाऊन संपते, व कधींकधीं हिचा नळ होतो.

काळजाचे गडेही पांच आहेत. **उजवा** सर्वांहून मोठा आहे. **डावा** उजव्या पेक्षां लहान आहे. **लाब्युलस क्राद्रेतस** हा आडव्या चिरेच्या पुढें असतो. **लाब्युलस स्पिजिलीये** गडा चिरेच्या मागें असतो. **कादेत** म्हणजे पुच्छवत् गडा लाब्युलस स्पिजिलियेच्या बुडापासून उजव्या गडग्याच्या खालच्या आंगा पर्यंत जातो.

वाहिन्या. काळजास **हिप्यातिक् धमनी, पोर्तल् शीर, हिप्यातिक् शीर, पित्त वाहिन्या,** व **शोषक वाहिन्या** अशा वाहिन्या ही पांच आहेत. हिप्यातिक् धमनी, पोर्तल् शीर, हिप्यातिक् दक्त म्हणजे पित्त वाहिनी, व कित्येक शोषक वाहिन्या, ह्या सर्व लहान ओमेंतम्च्या दोहों थरांच्या मधून आडव्या चिरेकडे जातात. त्यांत पित्तवाहिनी उजवीकडे, हिप्यातिक् धमनी डावीकडे, आणि पोर्तल् शीर दोहोंच्या मध्यें व मागें आहे. ह्या वाहिन्या ग्लिसन ह्याच्या वेष्टनांत आच्छादिल्या आहेत, व ह्या वेष्टनानें झालेल्या पोर्तल् नळांमधून जातात.

हिप्यातिक् शिरा काळजाच्या घेरावर आरंभ पावून कित्येक शाखांनीं खालच्या वीनाकेवांत सुटतात.

रचना. काळजास पेरितिनियम् पासून **सीरस त्वचेचें आच्छादन** आलें आहे. काळजास ज्या ठिकाणीं बंधनें बद्ध असतात, व ज्या ठिकाणीं तें

खोलगट होऊन चिरा होतात, तीं ठिकाणें सोडून बाकी सर्व भागांस ह्या वेष्टनाचें पूर्ण आच्छादन असतें.

फैब्रस त्वचेचा पडदा काळजास वेष्टून आडव्या चिरे जवळ ग्लिसन ह्याच्या वेष्टनाशीं सलग्न होतो. काळजाच्या द्रव्यांत जे ह्या पडद्याचे विभाग व प्रतिविभाग असतात त्यांसच **ग्लिसनचें आच्छादन** (ग्लिसन्स क्याप्स्यूल्) म्हणतात, आणि ह्यांतच पोर्तल् नळ असतात. $\frac{१}{१०}$ पासून $\frac{१}{२०}$ इंच पर्यंत व्यासाचे मोहरी एवढे लहान गड्डे, अत्यंत पातळ अरियोलर त्वचेनें एकत्र जुळले आहेत. ते पोर्तल् शीर, पित्तवाहिनी, हिप्यातिक् शीर, शोषक वाहिन्या, आणि मज्जातंतु, ह्या सर्वांच्या शाखा; व $\frac{१}{१०००}$ पासून $\frac{१}{२०००}$ इंच पर्यंत व्यासाची हिप्यातिक् सेल्स ह्यांचा जमाव; ह्यांनीं घटित झाले आहेत. ह्या गड्ड्यांनीं काळजाचें द्रव्य झालें आहे. हे गड्डे काळजाच्या पृष्ठावर किंवा काळजाच्या द्रव्याच्या छेदिलेल्या भागावर दिसतात.

पोर्तल शिरे पासून आडव्या चिरे जवळ शाखा निघतात त्या, पोर्तल् नळां मधून जातात, व विभागल्या जाऊन त्यां पासून नळांत जाळीं होतात, ह्या जाळ्यां पासून, तसेंच प्रत्यक्ष पोर्तल् शिरे पासून ज्या शाखा लहान गड्ड्यांच्या मध्यें जातात, त्यांस **इन्तरल्याब्युलर** शाखा म्हणतात. इन्तरलाब्युलर शाखा गड्ड्यांत गेल्या म्हणजे त्यांचें जाळें होतें, ह्या जाळ्या पासून निघणाऱ्या शाखांच्या संयोगानें एकशीर होते, तिला **इंत्रालाब्युलर** शीर म्हणतात. आतां हिप्यातिक् शिरेचा आरंभ ह्या शिरे पासून होतो किंवा त्या जाळ्या पासून होतो असें कोणतें ही म्हणण्यास चिंता नाहीं.

हिप्यातिक् शिरा प्रत्येक लहान गड्ड्याच्या आंत जाळ्यांनीं आरंभ पावतात. ह्या जाळ्यांच्या शाखा जुळून इंत्रालाब्युलर शीर होते. इंत्रालाब्युलर शिरा गड्ड्यांच्या बुडा जवळ **सब्लाब्युलर** शिरांत सुटतात, आणि सब्लाब्युलर शिरांच्या संयोगानें हिप्यातिक् शिरा होतात. अशा प्रकारें हिप्यातिक् शीर व पोर्तल् शीर ह्यांच्या शाखांची सलग्नता आहे.

हिप्यातिक् धमनी पोर्तल् नळांतून पोर्तल् शिरेसह वर्तमान विभाग पावत जाते, व तिजपासून काळजाच्या द्रव्यास पोषणाऱ्या शाखा जातात. ह्या धमनीचें रक्त शेवटीं पोर्तल् शिरेच्या केशाकार वाहिन्यांत जाऊन, त्यापासून

पित्ताचीं क्रांहीं द्रव्यें निर्माण होतात, आणि पोर्तल् शीर व हिप्यातिक् धमनी ह्या दोन्हींचें रक्त परिणामीं हिप्यातिक् शिरेंतून खालच्या वीनाकेवा शिरेंत जातें

पित्ताशय. गालब्ल्याद्दर.

पित्ताशय ही शंकूच्या आकाराची व निवडंगाच्या फडा सारखी, पित्ताच्या सांठ्याची थैली आहे. पित्ताशय हा सुमारे ४ इंच लांब व अत्यंत रुंद भागांत १ इंच रुंद आहे. हा उजव्या गडग्याच्या खालच्या आंगावर एक खळगा आहे त्यांत बसतो, व आडव्या चिरेच्या उजव्या शेंड्या पासून काळजाच्या पुढल्या मोकळ्या कांठा पर्यंत पोहोंचतो. ह्याला बूड अथवा रुंद शेंडा, आंग अथवा मधला भाग, आणि आकुंचित् झालेला भाग अथवा मान, असे भाग आहेत.

रचना. बाहेरून आंत पित्ताशयास, एक सीरस फैब्रस त्वचेचा, दुसरा स्नायूचा, व तिसरा म्यूकस त्वचेचा, असे पडदे आहेत. त्यांत तिसऱ्यापासून जाड व चिकट आंवेसारखा पदार्थ उत्पन्न होतो.

हिप्यातिकदक्त, सिस्तिकदक्त, व दक्तस कम्यूनिस कोलिदकस, ह्या पित्तवाहिन्या होत. काळजाच्या दोन गडग्यांपासून उजवी व डावी अशा दोन पित्तवाहिन्या येऊन, एकत्र जुळून हिप्यातिक् पित्तवाहिनी होते. ती सुमारें दीड इंच खालीं उतरून सिस्तिक् वाहिनीशीं जुळते, तेणेंकरून सामान्य पित्तवाहिनी होते.

सिस्तिक् पित्तवाहिनी एक इंच लांब आहे, व ती पित्ताशयाच्या मानेपासून निघून हिप्यातिक् पित्तवाहिनीशीं जुळते.

दक्तसकम्युनिस कोलिदकस म्हणजे सामान्य पित्तवाहिनी ही सर्वांत मोठी आहे. ही सुमारें तीन इंच लांब असून कावळ्याच्या परा एवढी आहे. ही दूओदीनम्च्या पहिल्या भागामार्गे उतरते, प्यांक्रियातिक् वाहिनीच्या उजव्या आंगानें प्यांक्रीज व दूओदीनम्चा उतरता भाग ह्यांच्या मधून जाते, आणि दूओदीनम्च्या उतरत्या भागास त्याच्या मध्याच्या किंचित् खालीं विंधून त्याच्या म्युकस पडद्यावर जाऊन सुटते. ही वाहिनी सुटण्याचें छिद्र दूओदीनम्च्या नळाच्या आंतल्या आंगास असतें.

प्यांक्रीज्.

प्यांक्रीज् हें लांबोळें व चापट इंद्रिय एपिग्यास्त्रिक् व दोन्ही हैपोकांद्रियाक् देशांच्या मागल्या भागांत आडवें बसलें आहे. ह्याची लांवी ६ पासून ८ इंच पर्यंत; रुंदी १ इंच; व जाडी $\frac{1}{2}$ पासून एक इंच पर्यंत आहे. उजव्या अथवा रुंद शेवटावर वरून खालीं एक प्रकारचा बांक आहे, व त्या शेवटास **डोकें** म्हणतात; डाव्या अथवा अरुंद शेवटास **शेप**, आणि मधील भागास **आंग** म्हणतात. प्यांक्रीज् कुतऱ्याच्या जिभे सारखें आहे. ह्याचें वजन २ पासून २$\frac{1}{2}$ औंस असतें. प्यांक्रीजचें डोकें दूओदीनम्च्या गोलांतरतेंत बसतें. साधारण पित्तवाहिनी मागल्या आंगानें दूओदिनम् व प्यांक्रीज्, ह्यांच्याभध्यें उतरते.

प्यांक्रीज्ची **शेप** डावीकडे प्लीहे पर्यंत पोहोंचते, व डावा मूत्रपिंड व डावें सुप्रारीनल् क्याप्सूल् ह्या भागांच्या वरतीं असते. प्यांक्रीज्चें आंग पुढें गोलबाह्य असून पेरितनियम् व पक्काशयाचें मागलें आंग ह्यांनीं आच्छादिलें आहे. मागलें आंग गोलांतर आहे, त्याच्या आणि कमरेच्या पहिल्या मणक्याच्या मध्यें हे पुढील भाग आहेत,—

वरची मेजेंतारिक् धमनी, वीनापोर्ता, व वीनाकेवा, ह्या शिरा; आणि एयार्ता, डावा मूत्रपिंड, व त्याचें सुप्रारिनल् क्याप्सूल् व रक्तवाहिन्या. वरचा कांठ जाड आहे, त्यावर सिलियाक् आक्सिस टेकतें; स्प्लेनिक् रक्तवाहिन्या त्याच्या वरच्या आंगावरच्या खांचणींत बसतात, व ह्या कांठाच्या उजव्या बाजूस दूओदीनम् व हिप्यातिक् धमनी ह्यांचा संबंध आहे.

खालचा **कांठ** दूओदीनम्च्या आडव्या भागापासून वरच्या मेजेंतारिक् रक्तवाहिन्यांनीं सोडविला आहे.

प्यांक्रियातिक् वाहिनी कित्येक शाखांनीं आरंभ पावून डावीकडून उजवीकडे आडवी जाते, व मार्गांत प्यांक्रिज्चा खालचा कांठ व पुढचें आंग, ह्या भागांस अधिक जवळ असते. ह्या वाहिनीस **वर्सुंग ह्यांचा नळ** म्हणतात. शेवटीं ही पित्ताच्या सामान्य वाहिनी सहवर्तमान सामान्य छिद्रानें दूओदीन-

मूच्या म्यूकस पडद्यावर सुटते. प्यांक्रीज् रचने विषयीं लालोत्पादक पिंडासारखें आहे.

प्यांक्रिज्च्या धमन्या स्प्लेनिक्, हिप्यातिक्, व सुपीरियर मजेंतेरिक् ह्यांपासून येतात.

प्लीहा. स्प्लीन.

ही लांबोळ्या चापट आकाराची व मृदु आहे. हिचें द्रव्य फार ठिसूळ आहे. हिला पुष्कळ रक्त वाहिन्यांचा पुरावा आहे. ही डाव्या हैपोकांड्रियाक् देशांत पक्का शयाच्या कार्दियाक् शेवटा जवळ आहे, व त्याशीं ग्यास्त्रोस्प्लेनिक् ओमेंतमूनें जुळली आहे. बाहेरील आंग गोलबाह्य आहे, व हें दैफ्रम् स्नायूला लागलें असून त्याच्या योगानें डाव्या बाजूच्या ९ व्या, १० व्या, व ११ व्या, फासळ्यांपासून सोडविलें आहे. ही पेरितनीयमूच्या सस्पेन्सरी लिगमेंत नामक एका पडद्यानें दैफ्रमूला जुळली आहे.

आंतलें आंग गोलांतर असून एका उभ्या चिरेनें विभागलें जाऊन त्याचा पुढला अथवा मोठा, आणि मागला अथवा लहान भाग होतो. ह्या चिरेस **हैलस** म्हणतात व ही प्लीहेंत रक्तवाहिन्या व मज्जातंतु जाण्यायेण्यास योजिली आहे.

वरचें शेवट दैफ्रमूशीं, व **खालचें** आडव्या कोलनच्या प्लीहेकडच्या वांकणाशीं, अशीं जुळलीं आहेत.

पुढचा कांठ गोल व सुटा असून, त्यावर मुख्यत्वें खालच्या आंगास खोबणी आहे. **मागला कांठ**ही गोल असून सेल्युलर त्वेचेनें डाव्यामूत्रपिंडाशीं जुळला आहे. प्रौढावस्थेंत प्लीहा ५ इंच लांब, ३ पासून ४ इंच पावेतों रुंद, व १$\frac{१}{२}$ इंच जाड असते; हिचें वजन सुमारें ७ औंस असतें. वृद्धपणीं शरीराच्या वजनाच्या परिमाणानें हिचें वजन कमी होतें. पचनकाली व त्यानंतर काहीं वेळ पावेतों, हिचें आकारमान वाढतें. शातिज्वरादि रोगांमध्यें ही फार मोठी होते, व कधींकधीं हिचें वजन १८ पासून २० पौंद पावेतों होतें.

रचना प्लीहा दोन पडद्यांनीं वेष्टीली आहे, त्यांत एक बाहेरील किंवा

सीरसत्वचेचा आहे, तो पेरितनियमपासून येतो. दुसरा आंतील आहे, तो स्थितिस्थापक फैब्रस त्वचेनें घटित आहे.

फैब्रस त्वचेचा स्थितिस्थापक पडदा प्लीहेचें बाहेरील आंग वेष्टून हैलस मधून दुमडून आंत जातो, त्याच्या योगानें रक्तवाहिन्यांचीं वेष्टनें होतात. ह्या वेष्टनांपासून तसेंच स्थितिस्थापक पडद्याच्या आंतल्या आंगापासून चहूंकडे जाणारे कित्येक फैब्रस त्वचेचे बंद निघतात, व ते एकत्र जुळून प्लीहेचा अरियोलर त्वचेचा सांगाडा होतो. हा सांगाडा पांढरी फैब्रस त्वचा व पिंवळी स्थितिस्थापक त्वचा ह्यांनीं घटित आहे, व त्यांत पिंवळीचें प्रमाण आधिक आहे.

प्लीहेचें प्रत्यक्ष द्रव्य अरियोलर त्वचेच्या सांगाड्यामध्यें असतें. तें काळसर तांबूस उदीरंगाच्या गुळगुळीत गोळ्यानें, व **म्याल्पिगियन कार्पस्कल्स** म्हणजे म्याल्पिगियन ह्याच्या रव्यासारख्या पिंडांनीं घटित आहे. त्या गोळ्यास **स्प्लेनिक्पल्प** म्हणजे प्लीहेचा मांसल भाग म्हणतात. मांसल भागांत दोन जातींचीं तत्वें आहेत; पैकीं एक रंगरहित आहे, तें कणयुक्त द्रव्यानें आणि न्यूक्लियेतेद सेल्स ह्या आशयांनीं घटित आहे. आणि दुसरें तत्व रंगाचें आहे, तें रक्ताच्या तांबड्या ग्लाब्यूल्सनीं किंवा सेल्सनीं म्हणजे रक्तांतल्या र व्यांनीं घटित आहे.

प्लीहा आरोगावस्थेंत असली म्हणजे, तिच्या छेदावर कधींकधीं कित्येक लहान गोलाकार अथवा अंडाकार अर्धवट अंधक व पांढुरक्या रंगाचे पिंड दिसतात. तेच **म्यालिपगियन ह्याचे कार्पस्कल्स** होत. ह्यांत अर्धवट पातळ पदार्थ असतो, व हे केशाकार धमन्यांच्या जाळ्यांत वेष्टिले आहेत. त्या जाळ्यांत स्प्लेनिक् धमनीच्या शाखा संपतात, व स्प्लेनिक् शिरेच्या शाखा आरंभ पावतात.

स्प्लेनिक् धमनी पासून पांच किंवा सहा शाखा जातात, त्या हैलस मधून आंत शिरून प्लीहेचें द्रव्य पोषितात.

स्प्लेनिक् शीर व स्प्लेनिक् मज्जातंतु हीं दोन्हींही एकच मार्गानें जातात. प्लीहेच्या शिरा धमन्यांपेक्षां संख्येनें अधिक व आकारमानानें मोठ्या आहेत.

पिंजर. थोऱ्याक्स.

पिंजर हा शंकूच्या आकाराचा अस्थींचा सांगाडा आहे, व ह्याचें विवर धडाच्या तिन्ही विवरांत मोठें आहे. पिंजराची खांच पुढें स्तर्नम्, वरल्या सहा फासळ्या व त्यांच्या कूर्चा, आणि इन्तरकास्तल् स्नायु बाजूस, फांसळ्या व इन्तरकास्तल् स्नायु; आणि मागें फासळ्या, इन्तरकास्तल् स्नायु, व कणा; ह्यांनीं मर्यादिली आहे. ही पूरा नामक सीरस त्वचेनें मढविली असून, हिजमध्यें श्वासोच्छ्वास संबंधी व रुधिराभिसरण संबंधी इंद्रियें आहेत.

पिंजराचें **वरचें तोंड** वर व मागें झुकलें असून ह्यास पुढें स्तर्नम्; मागें पाठीचा पहिला मणका; व प्रत्येक बाजूस पहिली फांसळी; ह्या मर्यादा आहेत. ह्या तोंडांतून मानेच्या व ऊर्ध्वशाखेच्या रक्तवाहिन्या, त्रकीया, इसाफगस, थोऱ्यासिकूदक्त, स्नायु, मज्जातंतु, आणि शोषकवाहिन्या हीं जातात; आणि ह्यांमधून प्रत्येक फुप्फुसाचा शेंडा चढून येतो.

खालचें तोंड, हें पुढें एन्सिफार्म कूर्चा, मागें पाठीचा शेवटचा मणका, व प्रत्येक बाजूस शेवटची फासळी, ह्या भागांनीं मर्यादिलें असून डैफ्रम् स्नायूनें बंद झालें आहे.

हृद. हार्त.

हृदय हें पोकळ व स्नायुयुक्त इंद्रिय फुप्फुसांच्या मध्यें असतें, व पेरिकार्दियम् मध्यें म्हणजे हृत्कोशा मध्यें आहे.

हृत्कोश. पेरिकार्दियम्. हा फैब्रोसीरस त्वचेचा कोश बाहेरील फैब्रस व आंतील सीरस ह्या त्वचांच्या थरांनीं घटित आहे. सीरस त्वचेच्या थराने पेरिकार्दियम्चें आंतील आंग मढलें जाऊन, तो थर दुमडून हृदाचें बाहेरील आंग व त्याच्या संबंधानें असणाऱ्या मोठाल्या रक्तवाहिन्याही मढल्या जातात. फैब्रस त्वचेच्या थरानें हृदाचें आच्छादन होऊन, त्यापासून निघणाऱ्या मोठ्या रक्तवाहिन्यांस नलिकाकार आच्छादनें होतात. हृत्कोश हा स्तर्नम्च्या व डाव्या बाजूच्या ४ थ्या, ५ व्या, ६ व्या, व ७ व्या, फासळ्यांच्या कूर्चांच्या मागें व फूरांच्या मध्यें आहे. हा स्तर्नम् पासून थैमस ग्ल्यांड व फुप्फूस ह्यांनीं सोडविला आहे. ह्याचें त्यांस कांहीं अंशीं आच्छादन

आहे. हा मागें त्रकीया, इसाफगस, व उतरती एयोर्ता, ह्यांवर टेंकतो. ह्याचा शेंडा वर, आणि बूड खालीं व विशेषें करून डावीकडे, अशी झुकलीं आहेत. बूड हें दैफ्रम्च्या मधल्या तेंदनास बद्ध आहे.

हृदाचें स्थान. हृद छातीमध्यें तिरपें असतें. त्याचा रुंद **शेंडा** अथवा **बूड** वर, मागें, व उजवीकडे, झुकलें आहे. बुडानें पाठीच्या ५ व्या व ८ व्या मणक्यांच्या मधील स्थान व्यापलें जातें. **शेंडा** खालीं, पुढें, व डावीकडे, झुकला असून पांचव्या व सहाव्या फांसळ्यांच्या कूर्चांच्या मध्यें, स्तनाच्या एक इंच आंत, व दोन इंच खालीं असा आहे. **वरचा कांठ** डाव्या तिसऱ्या फासळीच्या वरच्या कांठा बरोबर, आणि **खालचा** त्याच कूर्चेच्या खालच्या कांठा पासून हृदाच्या शेंडया पर्यंत नेलेल्या रेषे बरोबर आहे. **वरचें आंग** गोलबाह्य आणि वर व पुढें झुकलें आहे; **खालचें आंग** चापट, आहे ते दैफ्रम्वर टेंकतें.

प्रौढावस्थेंत हृद सुमारें ५ इंच लांब, व अत्यंत रुंद भागांत ३$\frac{1}{2}$ इंच रुंद आहे. पुढून मागें ह्याचा व्यास २$\frac{1}{2}$ इंच आहे. ह्याचें वजन पुरुषांत १० पासून १२ औंस पर्यंत, आणि स्त्रियांत ८ पासून १० औंस पर्यंत असतें. शरीराच्या वजनाशीं तुलना केली तर, पुरुषांत ह्याचें वजन १ तर सर्व शरीराचें वजन १६९ आणि स्त्रियांत ह्याचें वजन १ तर सर्व शरीराचें वजन १४९ ह्या प्रमाणें असतें.

स्नायूच्या एका लांब पडद्यानें हृदाचा **डावा** आणि **उजवा** असे दोन भाग होतात. ह्या प्रत्येक भागाचे एका अडव्या आकुंचित झालेल्या भागानें विभाग होऊन दोन खांचा होतात. प्रत्येक बाजूच्या वरच्या **खांचेस आरिकल्** व खालचीस **वेंत्रिकल्** असें म्हणतात.

उजवें आरिकल् हें एक चौकोणाकार विवर म्हणजे खांच व कुत्र्याच्या काना सारखा त्याचा अनुषंगिक भाग (अपेंदिक्स) ह्यांनीं घटित आहे. ह्याचा खालीं उजव्या वेंत्रिकल्शीं, व आंतल्या आंगास डाव्या आरिकल्शीं संबंध आहे. वरची वीनाकेवा शीर ह्याच्या वरच्या व पुढच्या भागांत, आणि खालची वीनाकेवा शीर खालच्या भागांत अशा सुटतात; ज्यांत हृदाची मोठी कार्दियाक् शीर व इतर शिरा सुटतात, तें कारोनरी सैनसहि ह्याच

आरिकलांत सुटतें. आरिकल्‌चें आंतलें आंग पाहणें झाल्यास त्याच्या वेंत्रिकल्‌ कडच्या कांठानें अपेंदिक्स पासून उजव्या कांठा पर्यंत एक छेद करावा, ह्या छेदाच्या मध्या पासून व दोहों बीनाकेवा शिरांच्या आंतल्या आंगून दुसरा छेद खालून वर न्यावा. ह्या विवरांत दोहों बीनाकेवांचीं छिद्रें, आरिक्युलो वेंत्रिक्युलर छिद्र, कारोनरी सैनसचें छिद्र, अनेक लहान शिरांचीं फोऱ्यामिनीथिबिशियै नामक छिद्रें, आणि खालीं वर्णिलेले भाग आहेत.

युस्तेकियन वाल्व म्हणून एक अर्ध चंद्राकार पडदा आहे, हा खालच्या केवा शिरेचा पुढचा कांठ, व आरिक्युलो वेंत्रिक्युलर (म्हणजे आरिकल्‌ व वेंत्रिकल्‌ ह्यांच्या मधील) छिद्र, ह्यांच्या मध्यें असतो. हा गर्भा मध्यें मोठा असून रक्तास खालच्या केवा शिरेंतून ओवेली छिद्रा मधून डाव्या आरिकलांत घालवितो. हा हृदाचें आंतील आंग मढविणाऱ्या त्वचेच्या दुमडीनें झाला आहे. कारोनरी सैनसासही **अर्धवर्तुलाकार पडदा** आहे, तो त्या सैनसांत रक्त परत उतरूं देत नाहीं. **फासा ओवेलिस** हा अंडाकार खळगा गर्भाच्या ओवेली छिद्राच्या स्थानीं असतो. **आन्युलस ओवेलिस** हा ओवेली छिद्राचा अंडाकार व ठळक कांठ होय. उजव्या आरिकलच्या भिंती डाव्या आरिकल्‌च्या भिंतीं पेक्षां पातळ आणि विवर अधिक मोठें असून, त्याचा सांठ दोन औंसाचा आहे.

मस्क्युलै पेक्तिनेते हे स्नायूचे ठळक व आडवे स्तंभ अपेंदिक्सच्या व त्याच्या शेजारच्या आरिकल्‌च्या आंतल्या आंगा वरून जातात. हे स्तंभ फणीच्या दांता सारखे आहेत, म्हणून ह्यांस हें नांव दिलें आहे.

उजवें किंवा पुढचें वेंत्रिकल्‌ कांहींसें त्रिकोणाकार आहे, व उजव्या आरिकल्‌ पासून हृदाच्या शेंड्या पर्यंत पोहचतें. ह्याचा सांठ २ औंस आहे. हें पुढें गोलबाह्य आहे, मागें चापट असून दैफ्रम्‌ला बद्ध आहे, आणि ह्याची आंतली भिंत दोहों वेंत्रिकल्‌च्या मधल्या पडद्यानें झाली आहे. वर ह्याच्या वाढून आलेल्या भागा पासून पल्मनरी धमनी निघते. उजव्या वेंत्रिकल्‌च्या भिंती डाव्याच्या भिंतीं पेक्षां पातळ आहेत. ह्या वेंत्रिकल्‌चें विवर पाहणें झाल्यास वेंत्रिकलांच्या मध्यें असणाऱ्या पुढच्या खंचणीच्या किंचित्‌ उजवी कडून, पल्मनरी धमनी पासून हृदाच्या शेंड्या पर्यंत एक छेद

र छिद्रा पर्यंत वर न्यावा, म्हणजे खाली लिहिलेल्या भाग दाटीने वर येतील.

एक मोठें अंडाकार छिद्र आहे, त्यानें आरिकल् व वेंत्रिकल् ह्यांचा संयोग होतो, व त्यास **आरिक्युलो वेंत्रिक्युलर** छिद्र म्हणतात. ह्याचा व्यास सुमारें १ इंच आहे, हें फैब्रस त्वचेच्या अंगठी सारख्या भागानें वेष्टिलें आहे, आणि ह्या छिद्रावर एक तीन अग्रांनीं युक्त पडदा आहे, त्यास **त्रैकस्पिद वाल्व** म्हणतात. ह्या छिद्रांत तीन बोटांचे शेंडे मावण्या जोगा सांठ आहे.

पल्मनरी धमनीचें **छिद्र** वर्तुळाकार असून वरच्याच्या पुढें व डावीकडे आहे. ह्याला तीन अर्धचंद्राकार पडदे आहेत. हें छिद्र डाव्या तिसऱ्या फांसळीच्या कूर्चेच्या वरच्या कांठास स्तर्नम्च्या जवळ असतें.

त्रैकस्पिद वाल्व ह्यास तीन खंडें आहेत, व तो त्रिकोणाकार असून, त्यदास मढविणाऱ्या त्वचेच्या दुमडीनें झाला आहे. हा फैब्रस त्वचेच्या थरांनीं व स्नायूच्या तंतूंनीं दृढ झाला आहे. ह्या खंडांचीं बुडें आरिक्युलो वेंत्रिक्युलर छिद्रास, वाजू परस्परांस, आणि शेंडे वेंत्रिकल् मधल्या तेंदनयुक्त रज्जूंस बद्ध आहेत, त्या योगें करून उजव्या वेंत्रिकल् मधील रक्त उजव्या आरिकलांत जाऊं शकत नाहीं.

कालम्नीकार्नी हे वेंत्रिकल्च्या आंतल्या आंगावर वाढून आलेले स्नायूचे गोलस्तंभ होत. ह्यांचे तीन वर्ग केले आहेत. १ ले, त्यांच्या संपूर्ण भागांत वेंत्रिकल्च्या आंतल्या आंगास बद्ध आहेत; २ रे, दोहों शेवटांस बद्ध असून मध्यें सुटे आहेत; ३ रे, एका शेवटानें वेंत्रिकल्च्या आंतल्या आंगास बद्ध आहेत, व वाल्वच्या खंडांच्या शेंड्यांस बद्ध होणारे **कार्दितेंदिनी** म्हणून रज्जू ह्यांच्या दुसऱ्या शेवटास बद्ध आहेत.

पल्मनरी धमनीचे अर्धचंद्राकार पडदे ज्यांस **सेमिल्यूनर वाल्व** म्हणतात ते तीन आहेत. ते धमनीस मढविणाऱ्या त्वचेच्या दुमडीनें घटित आहेत. ह्यांचे गोलबाह्यकांठ धमनीच्या आंतल्या आंगास बद्ध आहेत, व प्रत्येकाच्या मोकळ्या शेंड्यावर कूर्चेचे तीन ग्रंथि आहेत, ते पडद्यांचे शेंडे जुळल्यावर जें त्रिकोणाकार स्थान राहतें तें व्यापितात. हे पडदे वेंत्रिकल् मध्यें रक्त परत उतरूं देत

नाहींत. ह्या पडद्यांच्या व धमनीच्या आरंभाच्या मध्यें तीन फुगलेले भाग आहेत, त्यांस **व्यालसाल्वा ह्याचीं सैनसेस** म्हणतात.

डावें आरिकल् उजव्या पेक्षां लहान परंतु अधिक जाड आहे. हें आरिकल्, घनाच्या आकाराचें मुख्य विवर अथवा **सैनस**, व पल्मनरी धमनीच्या आरंभींच्या भागास आच्छादणारा अनुषंगिक भाग म्हणजे **अपेंदिक्स**, ह्यांनीं घटित आहे. आरिकल् व वेंत्रिकल् ह्यांच्या बद्ध कांठानें क्षितिजसमांतर एक छेद करावा, व ह्याच्या मध्या पासून दुसरा वर न्यावा म्हणजे आरिकल् उघडें होतें. डाव्या आरिकलांत हे पुढील भाग आहेत,—

पल्मनरी शिरा चार आहेत, त्यांपैकीं आरिकल्च्या प्रत्यक बाजूस दोन दोन सुटतात, व त्यांस वाल्व नाहींत. डाव्या बाजूस सुटणाऱ्या दोन शिरा ह्या सामान्यतः एकाच छिद्रामधून आरिकल्च्या विवराशीं संयोग पावतात.

आरिक्युलो वेंत्रिक्युलर छिद्र अंडाकार असून उजव्या बाजूच्या तस्ल्याच छिद्रा पेक्षां लहान आहे.

मरक्युलैपेक्तिनेते ह्या स्नायूच्या स्तंभांची व्यवस्था उजव्या आरिकला प्रमाणें आहे. हे अपेंदिक्सच्या आंतल्या आंगास मात्र असतात.

डाव्या आरिकल्च्या मधल्या पडद्यावर गर्भांतल्या **ओवेली** छिद्रा जवळ एक दबलेला भाग आहे.

डावें वेंत्रिकल् उजव्या पेक्षां अधिक लांब व शंकूच्या आकाराचें आहे, आणि डाव्याच्या भिंती उजव्याच्या पेक्षां १ एकास ३ तीन ह्या प्रमाणानें जाड आहेत. दोहों वेंत्रिकलांच्या मधल्या पडद्याच्या डाव्या बाजूनें व वेंत्रिकलूच्या पुढल्या आंगून छेद करून, तो छेद शेंडयावरून वेंत्रिकल्च्या मागल्या आंगून अरिक्युलोवेंत्रिक्युअर छिद्रापर्यंत नेला असतां, डाव्या वेंत्रिकल्चें विवर उघडें पडतें. ह्यांत जे भाग आहेत ते,—

आतांच सांगितलेलें **आरिक्युलोवेंत्रिक्युलर** छिद्र हें एयोर्ताच्या छिद्राच्या मागें आणि डावीकडे असून, त्या पासून मैत्रल् वाल्वच्या एका खंडानें निराळें झालें आहे. हें छिद्र फैब्रलत्वचेच्या अंगठी सारख्या दृढ भागानें वेष्टिलें आहे, व ह्याचें स्थान स्तर्नम्च्या मध्या बरोबर असतें.

एयोर्ताचें छिद्र लहान व वर्तुळाकार असून ह्यावर अर्धचंद्राकार पडदे

आहेत. ह्याचें स्थान डावी तिसरी कूर्चा व स्तर्नम् ह्यांच्या संयोगस्थाना जवळ असतें.

मैत्रल्वाल्व हा पडदा आरिक्युलो वेंत्रिक्युलर छिद्राच्या सभोंवतीं लागला आहे. ह्याला दोन खंडें आहेत, तीं हृदास मढविणाऱ्या त्वचेच्या दुमडीनें घटित असून, फैब्रस त्वचा व स्नायूचे कांहीं तंतु ह्यांनीं दृढ झालीं आहेत. हा पडदा **त्रैकास्पिद** पडद्या पेक्षां अधिक मोठा, जाड, व बळकट आहे. पुढील खंड दोहोंत मोठें असून पुढें आहे. दोन्ही खंडांच्या सुट्या शेवटांस **कार्देतेंदिनी** नामक तेंदनांच्या कित्येक रज्जु बद्ध आहेत. हा पडदा डाव्या आरिकलांत रक्त उलट जाऊं देत नाहीं.

अर्धचंद्राकार पडदे एयोर्ताच्या छिद्रा सभोंवतीं असतात. ह्यांची रचना व बद्ध होण्याची रीति पल्मनरी धमनीच्या पडद्यां सारखीच आहे. परंतु एयोर्ताचे पडदे अधिक मोठे, जाड, व बळकट आहेत. डाव्या वेंत्रिकलांतले स्नायूचे स्तंभ उजव्या वेंत्रिकलांतल्या सारखेच आहेत.

एंदोकार्दियम् ह्या पातळ पारदर्शक सीरस त्वचेनें हृदाचें आंतलें आंग आच्छादलें जातें, व त्यास तकतकी येते.

रचना. हृद परस्परांत यथेच्छ गुंफल्या जाणाऱ्या अथवा परस्परांवर आडव्या येणाऱ्या स्नायूच्या तंतूंनीं घटित आहे. हे तंतु गहिऱ्या तांबड्या रंगाचे असून इन्वालंतरी म्हणजे स्वेच्छानधीन आहेत, परंतु ह्यांवर आडवे पट्टे आहेत.

ह्या खेरीज आरिकल् व वेंत्रिकल् ह्यांच्या मधील फैब्रस त्वचेचे अंगठी सारखे भाग, व धमन्यांचीं छिद्रें वेष्टणाऱ्या फैब्रस त्वचेनें घटित अंगठी सारखे भाग, ह्यांनींही हृद घटित आहे. ह्या अंगठी सारख्या भागांस स्नायूचे तंतु बद्ध असतात.

प्रौढावस्थेतलें रक्ताभिसरण.

शरीराच्या सर्व भागांतील काळसर रक्त खालच्या व वरच्या वीनाकेवा शिरांतून व कारोनरी सैनसांतून उजव्या आरिकलांत येऊन सुटतें; उजव्या आरिकलांतून उजव्या वेंत्रिकलांत जातें, व एथून पल्मनरी धमनी मधून फुप्फुसांत जातें, फुप्फुसांत आरक्त वर्ण होऊन पल्मनरी शिरांमधून डाव्या वेंत्रिकलांत

जातें. डाव्या वेंत्रिकलांतून एयोर्ता व त्याच्या शाखा ह्यांमधून तें शरीराच्या संपूर्ण भागांस वांटलें जातें.

गर्भाच्या रक्ताभिसरणाच्या व्यवस्थेचे विशेष प्रकार.

ओवेली छिद्रामधून दोन्ही आरिकलांचा परस्परांशीं प्रत्यक्ष संयोग, व युस्तेकियन पडद्याचा मोठा आकार, हाच हृदसंबंधी मुख्य विशेष प्रकार. धमन्यांसंबंधी विशेष प्रकार,—१ **दक्तसआर्तीरियोसस** नामक सुमारें अर्ध इंच लांब व कावळ्याच्या पराइतकी जाड अशा नळीच्या योगानें पल्मनरी धमनीची डावी शाखा, व उतरती एयोर्ता, ह्यांचा संयोग होतो. ही नळी डाव्या सब्क्लेवियन धमनीच्या आरंभाच्या पलीकडे एयोर्तास जुळते. २ **अंबलैकल्** अथवा **हैपोग्यास्त्रिक्** धमन्यांच्या योगानें कामन इलियाक् धमन्या व **प्लसेंता** म्हणजे **वार**, ह्यांचा संयोग होतो. हैपोग्यास्त्रिक् धमन्या आंतल्या इलियाक् धमन्यां पासून निघून मूत्राशयाच्या वुडा पर्यंत चढतात, व नाभी मधून बाहेर पडून अंबलैकल् रज्जु म्हणजे नाला ह्यासह प्लसेंतास जातात. ह्या अंबलैकल् शिरेस गुंडाळतात, व प्लसेंतास रक्त नेतात. शिरां संबंधी विशेष प्रकार,—ह्यांत **अंबलैकल्** शिरेच्या योगानें **काळीज** व **पोर्तल्** शीर ह्यांचा प्लसेंताशीं संयोग होतो, आणि **दक्तस विनोसस** ह्याच्या योगानें प्लसेंताचा व खालच्या वीनाकेवा शिरेचा संयोग होतो.

गर्भावस्थेंतलें रक्ताभिसरण.

आरक्तवर्ण रक्त प्लसेंता पासून अंबलैकल् कार्दच्या म्हणजे नालेच्या मार्गानें **अंबलैकल्** शिरे मधून गर्भास येतें. ही शीर नाभींतून पोटांत शिरते, व काळजाच्या खालच्या आंगापाशीं आल्यावर तिच्या दोनतीन शाखा डाव्या गडग्यास, व कांहीं लाव्युलस स्पिजिलियै नामक गडग्यास जातात. आडव्या चिरे जवळ आल्यावर विभागून हिच्या दोन शाखा होतात, पैकीं मोठी शाखा पोर्तल् शिरेशीं जुळून उजव्या गडग्यांत शिरते, व दुसरी **दक्तस विनोसस** ह्या नांवानें चालू होऊन खालच्या **वीनाकेवा** शिरेशीं जुळते. काळजामध्यें अभिसरण पावलेलें रक्तही **हिप्पातिक्** शिरां मधून खालच्या वीनाकेवांत जातें.

खालच्या वीनाकेवा मधील रक्त अधःशाखा व पोटांतले अवयव ह्यां पासून परत आलेल्या रक्ताशीं मिळून **उजव्या आरिकलांत** जातें, उजव्या आरिकलांतून ओवेली छिद्रामधून **डाव्या आरिकलांत** जातें, व पल्मनरी शिरांच्या योगानें फुप्फुसां पासून परत आलेल्या थोड्या रक्ताशीं मिसळतें. **डाव्या आरिकलांतून** तें **डाव्या वेंत्रिकलांत** उतरतें, नंतर **एयोर्तांत** जातें. ह्या ठिकाणा पासून ह्याचा बहुतेक भाग मस्तक व ऊर्ध्व शाखा ह्यांस वांटला जातो. शेष राहिलेला थोडा भाग पोट व पेल्विस ह्यांतील अवयव, आणि अधःशाखा, ह्यांस वांटला जाण्यांकरितां उतरत्या **एयोर्ता** धमनींत जातो, व ह्या रक्ताचा बहुतेक भाग **अंबलैकल्** धमन्यां मधून फ्लसेंतास जातो. मस्तक व ऊर्ध्व शाखा ह्यां पासून वरच्या वीनाकेवाच्या शाखां मधून रक्त परत उजव्या आरिकलांत येतें, व ह्या ठिकाणीं तें खालच्या वीनाकेवांपासून आलेल्या पैकीं थोड्या रक्ताशीं मिसळतें. **उजव्या आरिकला** मधून तें **उजव्या वेंत्रिकलांत** शिरतें, व एथून **पल्मनरी धमनींत** जातें. आतां हवेचा प्रवेश होत नसल्या मुळें गर्भाचीं फुप्फुसें घट्ट असतात, व त्यांस थोडेंसें मात्र रक्त वांटलें जातें. तें **पल्मनरी शिरांच्या** योगानें **डाव्या आरिकलांत** परत जातें. रक्ताचा बहुतेक भाग **उतरत्या एयोर्ताच्या** आरंभीं तीस **दक्तस आर्तीरियोसस** ह्या मधून जाऊन पोहचतो, आणि ह्या ठिकाणीं तो डाव्या वेंत्रिकला पासून आलेल्या थोड्या भागाशीं मिसळतो. हें मिश्ररक्त वर सांगितल्या प्रमाणें खालीं उतरून वांटलें जातें.

अभिसरण संबंधी व्यवस्थेंत जन्मकालीं फेरफार होतात ते,— जन्मकालीं श्वासोच्छ्वास चालू होतो, व रक्ताचा बहुतेक भाग पल्मनरी धमनी मधून **फुप्फुसांत** जातो, आणि फ्लसेंता मधील अभिसरण बंद होतें. **ओवेली छिद्र** जन्मल्यावर सुमारें १० दिवसांनीं बंद पडतें.

दक्तस आर्तीरियोसस हा जन्मल्या पासून४ पासून१० दिवसांनीं, आणि **अंबलैकल् धमन्यांचा** नाभि व मूत्राशय ह्यांच्या मधील भाग २ पासून ५ दिवसांनीं बंद पडतो. **अंबलैकल्शीर** व **दक्तसवीनोसस** हे २ पासून ५ दिवसांनीं बंद पडून, शेवटीं फैब्रस त्वचेच्या रज्जु होतात.

कंठध्वनीचीं आणि श्वासोच्छ्वासाचीं इंद्रियें.

लेरिंक्स. कूक.

लेरिंक्स हें कंठध्वनीचें इंद्रिय श्वासमार्गाच्या वरच्या भागांत आहे. हें त्रकीया व जिव्हेचें बूड ह्यांच्या मध्यें, व मानेच्या वरच्या भागांत आहे. ह्या ठिकाणीं मध्यरेषेंत हें पुढें वाढून आल्या मुळें एक उंचवटा होतो. हें संधिबंधनांनीं एकत्र जुळलेल्या कूर्चांनीं घटित असून, कित्येक स्नायूंच्या योगानें चलन पावतें. हें म्यूकस त्वचेनें मढविलें आहे. ह्याच्या प्रत्येक बाजूस मानेच्या मोठाल्या वाहिन्या, आणि मागें फेरिंक्स हे भाग आहेत. लेरिंक्स खालीं अरुंद व गोल, आणि वर रुंद आहे.

लेरिंक्सच्या कूर्चा ९ आहेत, पैकीं तीन एकाकी व तीन जोड आहेत. ह्या सर्व खालीं लिहिल्या आहेत,—

२ थैरैद.	२ अरितिनैद.
१ क्रैकैद	२ क्यारंक्युला ल्यारिंजिस.
१ एपिग्लातिस.	२ क्यूनिऐफार्म.

थैरैद म्हणजे ढालेसारखी कूर्चा ही सर्वांत मोठी आहे, व ही दोन चौपैलू पडदे परस्परांशीं लघु कोणानें जुळून झाली आहे. हिचा मानेच्या पुढें उंचवटा होतो त्यास घांटी म्हणतात. ह्या कूर्चेच्या बाहेरील आंगावर खालीं व पुढें जाणारी एक शिखा आहे, तिला स्तर्नोहैयैद व स्तर्नोथैरैद स्नायु बद्ध होतात. ही शिखा व मागचा कांठ ह्यांच्या मध्यें जो भाग आहे, त्यास खालच्या कन्स्त्रिक्तर स्नायूचा थोडा भाग बद्ध आहे आणि आंतील आंग म्यूकस त्वचेनें मढलें आहे. ह्यावर पुढें एपिग्लातिस आणि कंठध्वनी संबंधी खऱ्या व खोट्या रज्जु ज्यांस वोकल् कार्द म्हणतात त्या बद्ध आहेत. स्त्रियां पेक्षां पुरुषांची घाटी विशेष ठळक असते.

थैरैद कूर्चेच्या वरच्या कांठावर मध्यभागीं एक खोल खाचणी आहे, हा कांठ थैरो हैयैद नामक एका रुंद व स्थितिस्थापक अशा फैब्रस त्वचेच्या पडद्यानें हैयैद अस्थीशीं जूळला आहे. खालचा कांठ पिंवळ्या स्थितिस्था-

मागले कांठ वर वरच्या आणि खालीं खालच्या शृंगांत संपतात.

क्रैकैद कूर्चा मुद्रिकेच्या आकाराची असून थैरैद कूर्चे पेक्षां लहान व जाड आहे. ही पुढें अरुंद आणि मागें रुंद आहे. खालचा कांठ क्षिति-जाशीं समांतर असून त्रकीयाच्या वरल्या चक्राशीं जुळला आहे. वरचा कांठ तिरपा वर व मागें झुकून क्रैकोथैरैद पडद्यास जुळतो, आणि ह्यावर मागें दोन पैलू आहेत, ह्यांस अरितिनैद कूर्चा जुळतात.

अरितिनैद ह्या दोन त्रिकोणाकार कूर्चा क्रैकैद कूर्चेच्या वरच्या कांठावर लेरिंक्सच्या मागल्या आंगास आहेत. प्रत्येकीस पुढचें, मागलें, व आंतलें, अशीं आंगें व बूड आणि शेंडा हीं आहेत. शेंड्यावर कूचचा एक ग्रंथि आहे, त्यापासून एपिग्लातिसच्या प्रत्येक बाजूस म्युकस त्वचेचा पडदा जातो. ह्या ग्रंथीस **क्यारंक्युला ल्यारिंजिस** म्हणतात. आतांच सांगितलेल्या पडद्यांत प्रत्येक बाजूस एक लहान कूर्चा आहे, तिला **क्यूनीऐफार्म कूर्चा** म्हणतात.

एपिग्लातिस हा फैब्रोकार्तिलेजचा पातळ, पिंवळा व वटपत्राच्या आकाराचा पडदा जिव्हेच्या मागें, आणि लेरिंक्सच्या वरल्या छिद्राच्या वरतीं आहे. श्वासोच्छ्वास चालत असतां एपिग्लातिस उभी वरतीं झुकलेली असते, व तिचा शेंडा पुढें झुकलेला असतो. परंतु गिळतांनां जेव्हां लेरिंक्स वर ओढलें जातें, तेव्हां ही खालीं व मागें झुकून त्याचें छिद्र बंद करते. ही जिव्हा, हैयैद अस्थि, व थैरैद कूर्चा, ह्या भागांस कांहीं नियमित संधिबंधनांच्या बंदांनीं जुळली आहे. हिचें पुढचें आंग वांकून जिव्हेकडे पुढें वळलें आहे. मागलें आंग एका बाजूपासून दुसऱ्या बाजू पर्यंत गोलांतर व वरून खालीं गोलबाह्य आहे. दोन्ही ही आगें म्यूकस त्वचेनें मढलीं आहेत.

लेरिंक्सचें आंतील आंग. लेरिंक्सचें वरील छिद्र कांहींसें त्रिकोणाकार आहे, व तें तिरपें खालीं व मागें उतरत जातें. ह्यांतून खालीं पाहिलें असतां लेरिंक्सचें विवर उत्तरोत्तर आकुंचित् होऊन त्याची लांब व अरुंद चीर झाली आहे ती दिसते. ह्या चिरेस **ग्लातिस** म्हणतात. ग्लातिसला प्रत्येक बाजूस दोन अशा चार म्यूकस त्वचेच्या ठळक घड्यांची मर्यादा

आहे, ह्या घडयांत मांसतंतु, व पिवळी फैब्रस त्वचा, हीं असतात; वरच्यास वरचीं थैरो अरितिनैद आणि खालच्यांस खालची थैरो अरितिनैद वंधनें म्हणतात. ह्या घडया पुढून मागें जातात, व ह्यानींच कंठध्वनीच्या रज्जु होतात, त्यांनां वोकल कार्द म्हणतात. खालच्या कंठध्वनीच्या रज्जु जाड व वळकट असून कंठ ध्वनि उत्पन्न करण्यास सहाय आहेत, म्हणून ह्यांस **त्रूवोकल् कार्द** म्हणजे कंठध्वनीच्या खऱ्या रज्जु म्हणतात. वरच्या रज्जु पातळ व शिथिल असून, ह्यांचा कंठध्वनि उत्पन्न करण्याशीं संबंध नसल्या मुळें ह्यांनां **फाल्सवोकल् कार्द** म्हणजे कंठध्वनीच्या खोट्या रज्जु म्हणतात. वरील दोन प्रकारच्या रज्जूंच्या मध्यें जें स्थान आहे त्याला **खरी ग्लातिस** अथवा **रैमा ग्लातिदिस** म्हणतात. प्रत्येक बाजूस खऱ्या व खोट्या रज्जूंच्या मध्यें एक अंडाकार खोलगा आहे, त्यास **लेरिंक्सचें वेंत्रिकल्** म्हणतात. प्रत्येक वेंत्रिकल् वरील रज्जूंच्या बाहेरल्या आंगास असणाऱ्या आशयास जाऊन मिळतें, त्या आशयास **ल्यारिंजियल्पौच** म्हणतात.

लेरिंक्सच्या आंतले स्नायु आठ आहेत, पैकीं ५ कंठध्वनीच्या रज्जूंचे व रैमाग्लातिदिसचे, आणि तीन एपिग्लातिसचे आहेत.

कंठध्वनीच्या रज्जूंचे आणि रैमाग्लातिदिसचे स्नायु हे पुढील होत,

क्रैकोथैरैद. **अरितिनैदियस.**
क्रैकोअरितिनैदियस पोस्तैकस. **थैरोअरितिनैदियस.**
क्रैकोअरितिनैदियस ल्यातरेलिस.

क्रैकोथैरैद हा त्रिकोणाकार स्नायु क्रैकैद कूर्चेच्या पुढल्या बाजूच्या आंगापासून निघून, वर व बाहेर जाऊन थैरैद कूर्चेच्या खालच्या व आंतल्या कांठावर बद्ध होतो.

क्रैकोअरितिनैदियस पोस्तैकस हा क्रैकैद कूर्चेच्या मागल्या आंगावरच्या खोलग्या पासून निघून वर व बाहेर जाऊन, अरितिनैद कूर्चेच्या बुडाच्या बाहेरील कोणावर बद्ध होतो.

क्रैको अरितिनैदियस ल्यातरेलिस हा क्रैकैद कूर्चेच्या बाजूच्या वरच्या कांठा पासून निघून, वर व मागें जाऊन, अरितिनैद कूर्चेच्या बुडाच्या बाहेरील कोणावर वरल्याच्या पुढें बद्ध होतो.

थैरोअरितिनैदियस हा थैरैद कूर्चेच्या दबलेल्या कोणाच्या खालच्या अर्धभागा पासून, व क्रैकोथैरैद पडद्या पासून निघून, क्षितिजाशी समांतर मागें व बाहेर वळून अरितिनैद कूर्चेचें बूड, व पुढचें व बाहेरचें हीं आंगें, ह्यां पासून निघून, समोरच्या कूर्चेच्या त्याच भागांवर बद्ध होतो.

एपिग्लातिसचे स्नायु हे पुढील होत,—

थैरोएपिग्लातिदियस.

अरितिनोएपिग्लातिदियस सुपीरियर.

अरितिनोएपिग्लातिदियस इन्फीरियर.

थैरोएपिग्लातिदियस हा थैरैद कूर्चेच्या आंतल्या आंगापासून निघून, कांहीं अंशीं एपिग्लातिसच्या कांठावर बद्ध होतो, व कांहीं तंतु अरितिनैद पासून ह्या कुर्चेवर येणाऱ्या पडद्यावर जाऊन नाहींसे होतात.

अरितिनो एपिग्लातिदियस सुपीरियर हा अरितिनैद कूर्चेच्या शेंड्या पासून निघून, ह्या कूर्चे पासून एपिग्लातिसला जाणाऱ्या पडद्यावर जाऊन त्यास जुळून नाहींसा होतो.

अरितिनो एपिग्लातिदियस इन्फीरियर हा अरितिनैद कूर्चे पासून निघतो, व पुढें जाऊन एपिग्लातिसवर बद्ध होतो.

क्रिया. त्यांच्या क्रियां वरून लेरिंक्सच्या स्नायूंचे दोन वर्ग केले आहेत. १ ग्लातिसास उघडणारे व बंद करणारे स्नायु २ कंठध्वनीच्या रज्जूंच्या ताठपणाचा ताळा राखणारे स्नायु १ क्रैको अरितिनैदियै पोस्तैसै हे ग्लातिसचें छिद्र उघडतात, आणि अरितिनैदियस, क्रैको आरतिनैदियस ल्यातरेलिस, व थैरो अरितिनैदीयै, हे त्या छिद्रास बंद करतात. थैरो अरितिनैदीयै हे अरितिनैद कूर्चास थैरैद कूर्चेकडे ओढून कंठध्वनीच्या रज्जूंस शिथिल करतात. २ क्रैको थैरैदियै हे कंठध्वनीच्या रज्जूंस ताठ व लांब करतात, व थैरो अरितिनैदियै हे त्यांस शिथिल करितात. थैरोएपिग्लातिदियस एपिग्लातिसला खालीं दाबतो, आणि अरितिनो एपिग्लातिदियै हे एपिग्लातिसला खालीं ओढून लेरिंक्सचें वरलें छिद्र आकुंचित् करून ल्यारिंजियल् पोचला दाबतात, तेणें करून त्यांतले पदार्थ बाहेर पडतात. एपिग्लातिसला बद्ध असणाऱ्या सर्व स्नायूंत हा धर्म आहे.

लेरिंक्सची म्यूकस त्वचा वर फेरिंक्स व तोंड ह्यांस मढविणाऱ्या त्वचेशीं, आणि खालीं त्रकीयास मढविणाऱ्या त्वचेशीं सलग्न आहे. ह्या त्वचे खालीं पुष्कळ लहान ग्ल्यांद आहेत, ते बारिक छिद्रांतून तिजवर सुटतात.

लेरिंक्सच्या धमन्या खालच्या व वरच्या थैरैद धमनीच्या शाखा आहेत.

लेरिंक्सचे मज्जातंतु. एक वरची ल्यारिंजियल् व दुसरी खालची ल्यारिंजियल् अशा न्यूमोग्यास्त्रिक्च्या शाखा होत. वरची ल्यारिंजियल् लेरिंक्सची म्यूकस त्वचा व क्रैको थैरैद स्नायु ह्यांस वांटली आहे. खालची अथवा रिकरंतल्यारिंजियल् लेरिंक्सच्या बाकीच्या स्नायूंस वांटली आहे अरितिनैदियस स्नायूस दोघीं पासून ही शाखा मिळतात.

श्वासनळी. त्रकीया.

त्रकीया ही कूर्चेची व त्वचेची गोल नळी मानेच्या पांचव्या मणक्या समोर लेरिंक्स पासून चालू होऊन, पाठीच्या तिसऱ्या मणक्या पर्यंत खालीं पोहचते, व एथें विभागली जाऊन हिजपासून प्रत्येक फुप्फुसास एक अशा दोन ब्रांकै नामक नळ्या (शाखा) निघतात. हिची लांबी सुमारें ४ $\frac{1}{2}$ इंच असते, आणि आडवा व्यास पुरुषांत $\frac{3}{4}$ इंच पासून १ इंच पर्यंत असतो, स्त्रियांत हा कांहीं कमी असतो.

संबंध. पुढचें गोलबाह्य आंग मानेंत वरून खालीं थैरैद ग्ल्यांदचा इस्थमस, कित्येक शिरा, स्तर्नो हैयैद व स्तर्नो थैरैद स्नायु, आणि मानेचा फाशिया, ह्यांनीं आच्छादिलें आहे. बाजूनें कामन करातिद धमन्या, थैरैद ग्ल्यांदचे बाजूचे गडे, खालची थैरैद धमनी, व रिकरंत ल्यारिंजियल् मज्जातंतु, ह्यांचा संबंध आहे. पिंजरा मध्यें ही नळा स्तर्नम्, थैमस ग्ल्यांदचा बाकी राहिलेला भाग, डावी इन्नामिनेतशीर, एयोर्ताची कमान, इन्नामिनेत व डावी करातिद ह्या धमन्या, ह्या भागांनीं आच्छादिलेली आहे; व ही फूसाच्या पडद्याच्या मध्यें असते. ही मागें इसाफगसवर टेंकते.

उजवी ब्रांकस डावीपेक्षां रुंद, अखूड, व क्षितिजसमांतर आहे. हिची लांबी सुमारें १ इंच आहे, आणि ही पाठीच्या चवथ्या मणक्याच्या समोर उजव्या फुप्फुसांत शिरते. वीना अजिगास शीर हिजवरून मागून पुढें कमा-

नी सारखी येते; आणि उजवी पल्मनरी धमनी प्रथम खालीं व नंतर हिच्या पुढें असते.

डावी ब्रांकस उजवीपेक्षां लहान, लांब व तिरपी आहे. ही सुमारें दोन इंच लांब आहे, व पाठीच्या पांचव्या मणक्या जवळ डाव्या फुप्फुसाच्या मुळींत शिरते. ही इसाफगस थोड्यासिकूदक्त, व उतरती एयोर्ता, ह्यांच्या पुढून आडवी जाते, व एयोर्ताच्या कमानीच्या खालून जाते. डावी पल्मनरी धमनी प्रथम हिच्या वर नंतर पुढल्या आंगास असते.

त्वकीया ही, कूर्चेचीं अपूर्तीं चक्रें, फैब्रस त्वचा, स्नायूचे तंतु, लांब लांब पिवळे स्थितिस्थापक तंतु, म्यूकस त्वचा, आणि ग्ल्यांद, ह्यांनीं घटित आहे.

कूर्चा १६ पासून २० पर्यंत असतात. प्रत्येक कूर्चा त्वकीयाच्या गोलाचे $\frac{2}{3}$ आच्छादते, व मागल्या आंगास अपूर्ती असते तेथें त्या नळीची पूर्णता फैब्रस त्वचेनें सिद्ध झाली असते. प्रत्येक कूर्चेची खोली सुमारें दोन लेन व जाडी अर्ध लैन असते. पहिली कूर्चा सर्वांत रुंद असून क्रेकेंद कूर्चेच्या खालच्या कांठास फैब्रस त्वचेनें जुळली आहे. बाकीच्या कूर्चाही अशाच परस्परांशीं जुळल्या आहेत, व ह्या सर्व अत्यंत स्थितिस्थापक आहेत. उजव्या ब्रांकसमध्यें त्या ६ पासून ८ पर्यंत आणि डावींत ९ पासून १२ पर्यंत इतक्या असतात.

त्वकीयांतल्या **स्नायूच्या तंतूंचे** दोन थर आहेत. बाहेरचा लांब लांब तंतूंचा व आंतला अडव्या तंतूंचा आहे, व दोन्हींतलेही तंतु स्वेच्छाधीन आहेत. हे तंतु नळीच्या मागल्या आंगास मैंब्रेनस म्हणजे त्वचायुक्त भागांत असतात.

स्थितिस्थापक तंतु म्यूकस त्वचेच्या खालीं त्वकीयाच्या संपूर्ण भागांत आहेत. हे सर्व ठिकाणां पेक्षां मागें पुष्कळ असतात, व एथें त्यांचे लांबलांब जुडगे होतात.

त्वकीयाचे ग्ल्यांद हे लहान, चापट, व अंडाकार पिंड, फैब्रस त्वचेच्या व स्नायूच्या पडद्यांच्या मध्यें आहेत, आणि सूक्ष्म वाहिन्यांच्या योगानें म्यूकस त्वचेच्या पडद्यावर सुटतात.

म्यूकस त्वचा लेरिंक्सच्या तसल्याच त्वचेशीं सलग्न आहे. ही सिलियेतेद एपिथीलियम्नें मढली आहे.

धमन्या. त्रकीयास खालच्या थैरैद धमनी पासून रक्ताचा पुरावा होतो.

त्रकीयाचे मज्जातंतु न्युमोग्यास्त्रिक् व त्याची रिकरंत शाखा, आणि सिंपथेतिक्, ह्यां पासून येतात.

प्रसंगानुरूप श्वास मार्गाचें तीन ठिकाणीं विंधन करतात.

१ क्रैको थैरैद पडद्याचें विंधन म्हणजे **ल्यारिंगातमी** २ क्रैकैद कूर्चा व त्रकीयाचें वरचें चक्र ह्यांचें विंधन म्हणजे ल्यारिंगो **त्रकीयोतमी** ३ थैरैद ग्ल्यांदच्या इस्थमसच्या खालतीं त्रकीयाचें विंधन म्हणजे **त्रकीयोतमी.**

प्लूरा.

प्रत्येक फुप्फुसास बाहेरल्या आंगून प्लूरानामक पातळ सीरस त्वचेचें आच्छादन आहे. ती त्वचा फुप्फुसांस त्यांच्या मुळी पर्यंत वेष्टन करून दुमडून पिंजराच्या आंतल्या आंगावर जाते. फुप्फुसास वेष्टणाऱ्या भागांस प्लूरा **पल्मनेलिस** अथवा आंतला थर म्हणतात, आणि पिंजरास मढविणाऱ्या भागास प्लूरा **कास्तेलिस** अथवा बाहेरला थर म्हणतात. प्रत्येक बाजूचे दोन्ही थर मिळून एक बंद आशय होतो. हे थर रक्ताच्या पाण्या सारखा पदार्थ (सीरम्) उत्पन्न करतात, तेणें करून ते भाग बुळबुळीत होतात. प्लूराचे आशय एकमेकांशीं मिळत नाहींत म्हणजे संयोग पावत नाहींत, व त्यांच्या मध्यें एक स्थान आहे, त्यांत फुप्फुस निराळे करून बाकीचे पिंजरांतले सर्व अवयव असतात. हें स्थान पिंजराच्या अथवा छातीच्या मध्यरेषेंत आहे, व ह्याला मिदिया स्तैनम् म्हणतात.

स्तर्नम् जवळ आरंभ पावून प्लूरा बाहेर जातो, व मणक्यांच्या आंगाच्या बाजू पर्यंत पिंजराचें आंतलें आंग मढवितो, ह्याठिकाणीं हा समोरच्या प्लूरा पासून एका अरुंद स्थानानें सोडविला जातो. हें स्थान मागलें मिदियास्तैनम् होय. पाठीच्या कण्या पासून तो पेरिकार्दियम्च्या बाजूस जातो, मग त्याला किंचित् आच्छादून फुप्फुसाच्या मुळीचें मागलें आंग, फुप्फुसाचें संपूर्ण आंग, व मुळीचें पुढलें आंग, ह्या भागांवर उमगतो. मग येथून पेरिकार्दियम्च्या बाजूनें स्तर्नम्च्या आंतल्या आंगा पर्यंत उमगतो. प्लूरा खालीं

दैफ्रम्चें वरचें आंग आच्छादतो, व त्याच्याच एका पडद्यानें हा स्नायु फुप्फुसाच्या डाव्या मुळीच्या खालच्या कांठाशीं जुळला आहे. वर फ्रूराचा शेंडा पिंजराच्या वरल्या छिद्रांतून मानेंत चढतो. स्तर्नम्च्या मागल्या आंगाच्या मध्याच्या किंचित् वरतीं, फ्रूराचे दोन्ही थर कांहीं अंतर पावेतों परस्परांस लागले आहेत. ह्या ठिकाणाच्या वर व खालीं त्यांच्यामध्यें रिकामी जागा राहते, तेंच पुढलें मिदियास्तैनम् होय.

मीदियास्तैनम्.

दोन्ही फुप्फुसें परस्परांशीं नलागल्या मुळें पिंजराच्या मध्यरेषेंत रिकामें स्थान राहतें, तेंच मिदियास्तैनम्. हें स्थान स्तर्नम् पासून कण्या पर्यंत पोहचतें. ह्यांत फुप्फुस निराळें करून पिंजरांतील सर्व अवयव असतात, व ह्याचे पुढलें, मधलें, व मागलें मिदियस्तैनम्, असे विभाग केले आहेत.

पुढचें मीदियास्तैनम् पुढें स्तर्नम् पासून मागें पेरिकार्दियम् पर्यंत पोहचतें. ह्यांत स्तर्नोहियेद, स्तर्नोथैरेद, व त्रायांगुलेरिस स्तर्नी स्नायु, डाव्या आंतील श्यामरी वाहिन्या, थैमस ग्ल्यांदचा बाकी राहिलेला भाग, अरियोलर त्वचा, व शोषकवाहिन्या, हे भाग आहेत.

मधलें मीदियास्तैनम् सर्वांत रुंद आहे. ह्यांत हृदय व त्याचें आच्छादन पेरिकार्दियम्, एयोर्ताचा चढता भाग, वरची वीनाकेवा, चकीयाचा दुभाग, पल्मनरी धमनी व शीर, आणि फ्रेनिक् मज्जातंतु, हे भाग आहेत.

मागलें मीदियास्तैनम् सरासरी त्रिकोणाकार असून, पुढून पेरिकार्दियम् व फुप्फुसाची मुळी ह्या भागां पासून, मागें कण्या पर्यंत जातें. ह्यांत उतरती एयोर्ता, इसाफगस, थोऱ्यासिक्दक्त, न्यूमोग्यास्त्रिक् मज्जातंतु, आणि लिंफ्यातिक् ग्ल्यांद हे मुख्य भाग आहेत. खेरीज ह्यांत अझिगास व इन्फर कास्तल् शिरा, आणि स्कल्यांक्निक् मज्जातंतु, हे भागही असतात.

फुप्फुसें. लंग्स.

फुप्फुसें हीं श्वासोच्छ्वासाचीं मुख्य इंद्रियें छातीच्या प्रत्येक बाजूच्या खा[illegible]त एक अशीं दोन आहेत. तीं एकमेकांपासून मीदियास्तैनमनें निराळीं

झालीं आहेत. प्रत्येक फुप्फुसास शेंडा, बूड, व दोन कांठ, आणि दोन आंगें आहेत.

शेंडा गायदूम किंवा शंकूच्या आकाराचा असून मानेच्या मुळा जवळ चढून येतो.

बूड रुंद व गोलांतर असून दैयफ्रम्च्या गोलबाह्य आंगावर बसतें, व पुढल्या पेक्षां बाजूस व मागल्या आंगास खालीं आलेलें आहे.

बाहेरील आंग गुळगुळीत व गोलबाह्य, आणि आंतील गोलांतर अशीं आहेत. आंतल्या आंगावर पेरिकार्दियम्चें गोलबाह्य आंग बसण्याकरितां एक खळगा आहे, व फुप्फुसाची मुळी आंत येण्या करितां एक चीर आहे.

मागला कांठ गोल व रुंद आहे, तो कण्याच्या बाजूस जें गोलांतर स्थान आहे त्यांत बसतो. पुढचे कांठ पेरिकार्दियम् ह्यास आच्छादून चवथ्या फांसळीच्या कूर्चेपर्यंत परस्परांस लागले आहेत, आणि ह्याच्या खालीं ते पुनः निराळे होतात, त्या योगें एक त्रिकोणाकार स्थान राहतें, त्यामध्यें पेरिकार्दियम् उघडें असतें.

मागल्या कांठाच्या वरच्या भागा पासून खालीं व पुढें पुढच्या कांठास जाणाऱ्या चिरेच्या योगानें प्रत्येक फुप्फुस विभागलें जाऊन, त्याचे दोन गड्डे होतात. उजव्या फुप्फुसाचा वरचा गड्डा एका दुसऱ्या चिरेच्या योगानें कांहीं अंशीं विभागला जातो. ही चीर पहिल्या चिरेच्या मध्या पासून पुढें व वर फुप्फुसाच्या पुढल्या कांठा पर्यंत जाते.

उजवें फुप्फुस दोहों पैकीं मोठें आहे, आणि त्ददाचा झोंक डावीकडे असल्या मुळें रुंदही आहे. काळजास जागा होण्यासाठीं दैफ्रम् उजवीकडे अधिक वर झुकलेला असल्यामुळें, उजवें फुप्फुस डाव्या पेक्षां अधिक अखूड आहे,

प्रत्येक फुप्फुसाची मुळी ब्रांकस, पल्मनरी धमनी, पल्मनरी शीर, ब्रांकीयल वाहिन्या, व लिंफ्यातिक् ग्ल्यांद, ह्यांनीं घटित असून प्लूरानें आच्छादिली आहे. ही फुप्फुसाच्या आंतल्या आंगाच्या मध्याच्या किंचित् वरतीं असते. त्याला त्ददव त्रकीया ह्यांशीं जुळविते. मुळी घटित करणारे भाग पुढून मागें पल्मनरी शीर, पल्मनरी धमनी, आणि ब्रांकस, असे क्रमानें लागले आहेत. उजव्या फुप्फुसाची मुळी वरची वीना केवा, व उजवें आरि-

फुप्फुसें आणि हृद व त्याच्या मोठाल्या रक्तवाहिन्या ह्यांचें पुढचें अंग.

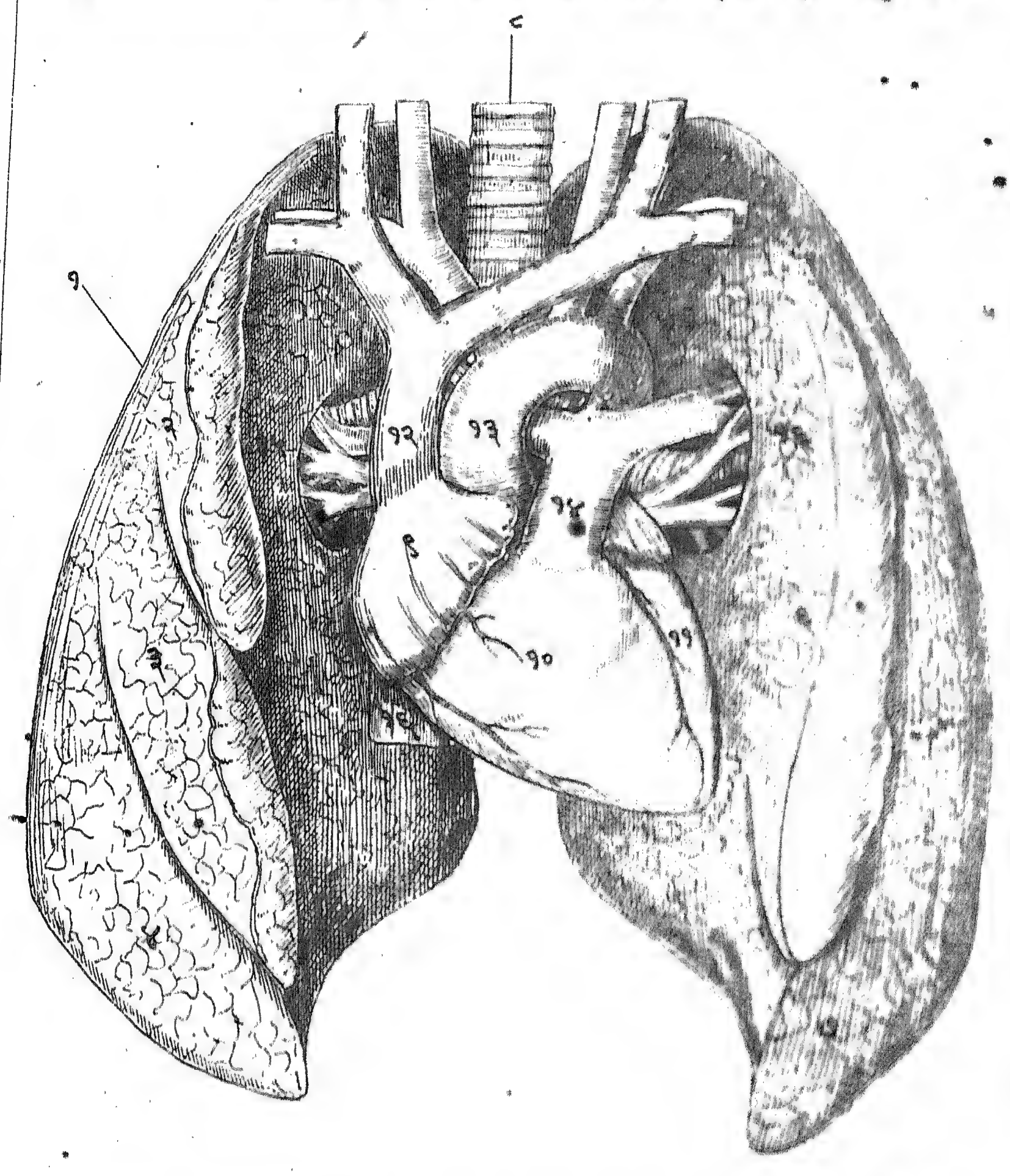

१ उजवें फुप्फुस. २ त्याच्या वरचा गड्डा. ३ मधला. ४ खालचा. ५ डावें फुप्फुस. ६ त्याचा वरचा गड्डा. ७ खालचा. ८ नकीधा. ९ उजवें आरिकल्. १० उजवें वेंत्रिकल्. ११ डावें वेंत्रिकल् ह्याच्या वरतीं डाव्या आरिकल्च्या अपेंडिक्स दिसत आहे. १२ ही इन्नामिनेत शिरांच्या संयोगानें झालेली, वरची वीना केवा. १३ एओर्टा की कमान ह्रिअपासून मस्तक, व ऊर्ध्व शाखा, ह्यांस मोठाल्या धमन्या जातात. १४ पल्मनरी धमनी. १५ उजव्या फुप्फुसाची मुळी, ही ब्रांकस, पल्मनरी धमन्या व शीर ह्यांनी झाली आहे. १६ डाव्या फुप्फुसाची मुळी, ही उजव्या फुप्फुसाच्या मुळी प्रमाणेंच झाली आहे. १७ खाची वीना केवा शीर.

कूल, ह्यांच्या मागें आहे. डाव्या फुप्फुसाची मुळी एयोर्तांच्या कमानीच्या खालीं व उतरत्या एयोर्ताच्या पुढें आहे. फ्रेनिक् मज्जातंतु प्रत्येक मुळीच्या पुढें, आणि न्यूमोग्यास्त्रिक् हा मागें, असे आहेत.

फुप्फुसाचें द्रव्य हलक्या, विरळ व स्पंजा सारख्या स्थितिस्थापक पदार्थांचें आहे, व त्यांत हवा असल्या मुळें हाताळलें म्हणजे कुडकुड वाजतें. दोन्ही फुप्फुसांचें वजन सुमारें बेचाळीस औंस आहे, व उजवें अधिक जाड आहे. पुरुषांत फुप्फुसांचें वजन स्त्रियांपेक्षां अधिक आहे. ह्याच्या वजनाचें पुरुषाच्या शरीराच्या वजनाशीं एकास ३७ सदतीस असें प्रमाण आहे, व स्त्रियाच्या शरीराच्या वजनाशीं १ एकास ४३ त्रेचाळीस असें प्रमाण आहे. पाणीं १००० मानिलें तर फुप्फुसाचें विशिष्टगुरुत्व ३४५ व ७४६ ह्या संख्याच्या मध्यें असतें.

फुप्फुसाचा रंग जन्मतांच फिक्कट गुलाबी असतो. प्रौढावस्थेत गंजेरी सारखा, काळसर व वृद्ध अवस्थेंत काळा असतो.

रचना. फुप्फुस सबसीरस म्हणजे बाहेरील पारदर्शक सीरस त्वचेचें आच्छादन, त्या खालीं असणारी अरियोलर त्वचा व तिच्या मधील स्थितिस्थापक तंतु, आणि प्यारेंकैमा म्हणजे फुप्फुसाचें मुख्य द्रव्य, ह्यांनीं घटित आहे.

प्यारेंकैमा हें लहान गड्ड्यांनीं म्हणजे लाब्यूल्स ह्यांनीं घटित आहे. हे लाब्यूल्स फुप्फुसाच्या पृष्ठभागावर शंकूच्या आकाराचे, व आंतल्या भागांत अनेक प्रकारच्या आकाराचे आहेत. ते ब्रांकियल् नळींच्या शाखांची एक शाखा, तिचे शेवटील हवेचें सेल, पल्मनरी व ब्रांकियल् ह्या रक्तवाहिन्यांच्या शाखा, शोषकवाहिन्या, आणि मज्जातंतु, ह्यांनीं घटित आहे. हे सर्व भाग आरियोलर त्वचेनें एकमेकांशीं जुळलेले आहेत.

ब्रांकस ही फुप्फुसाच्या द्रव्यांत शिरल्यावर दोन दोन व कधीं कधीं तीन तीन विभाग पावते. लाब्यूलनां घटित करणारी जी हवेची सेल म्हणजे आशय त्यांत येऊन संपते. फुप्फुसाच्या द्रव्यांत असतांना ब्रांकियल् नळ्यांत कांहीं विशेष प्रकार दिसतो,— अत्यंत लहान ब्रांकियल् नळ्यांत कर्चेचा अंश नसतो, व त्या त्वचायुक्त होतात, परंतु स्नायूचा व मूलभूत त्वचेचा पडदा त्यांच्या अत्यंत लहान शाखांतही असतो. ब्रांकियल् नळ्या, सेल्स ह्यांत मध-

ल्या नळांत म्हणजे इन्तरसेल्यूलरप्यासेज ह्यांत शेवट पावतात, व एथें ह्यांच्या भिंती ह्या लांब लांब स्थितिस्थापक तंतूंचे जुडगे, व फैब्रस त्वचा, ह्यांच्या गुंतागुंतीनें पूर्ण होतात. स्नायूचे तंतु अगदीं नाहींसे होतात. म्यूकस त्वचा अगदीं पातळ व सूक्ष्म होते, आणि एपिथीलियमूनें मढविली जाते. ही त्वचा हवेच्या आशयांनां मढवून दुमडून त्यांच्या मध्यें असणारे पडदे पूर्ण करते.

एरसेल्स हे लहान बहुबाजूंनीं युक्त आशय एकमेकांपासून पातळ पडद्यांनीं निराळे झाले आहेत. ह्यांच्या आकाराचा व्यास $\frac{1}{100}$ इंच पासून $\frac{1}{200}$ इंच पावेतों असतो.

पल्मनरी धमनी फुप्फुसांस काळसर वर्ण रक्त नेते, व हिच्या शाखा ब्रांकियल् नळ्यां सहवर्तमान जाऊन केशाकार धमन्यांचे जाळें होतें, तें एरसेल्स व त्यांच्या मधील मार्ग मढविणारी म्यूकस त्वचा ह्यांच्या खालीं असतें. ह्या नळ्यां पासून पल्मनरी शिरांच्या मुळ्या निघतात, त्या एकत्र जुळून पल्मनरी शिरा होतात. पल्मनरी शिरा शुद्ध झालेलें रक्त डाव्या आरिकलांत नेऊन सोडतात.

ब्रांकियल् धमन्या फुप्फुसांच्या पोषणार्थ रक्त पुरवितात, व कांहीं ब्रांकियल् शिरांत व कांहीं पल्मनरी शिरांत जाऊन संपतात.

लिंफ्यातिक्स ब्रांकियल् ग्ल्यांदमध्यें जाऊन संपतात.

मज्जातंतु सिंपथेतिक् व न्यूमोग्यास्त्रिक् ह्यांपासून येतात.

थैरैदग्ल्यांद.

हा नळरहित म्हणजे वाहिनीरहित असल्यामुळें सुप्रारीनल्, थैमस, व प्लीहा, ह्या ग्ल्यांदच्या वर्गांत घातला आहे. हा त्रकीयाच्या वरल्या भागाजवळ आहे, व बाजूच्या दोन गड्यांनीं झाला आहे. हे गड्डे **इस्थमस** नामक ह्याचा अरुंद भाग आहे, त्याच्या योगानें एकत्र जुळले आहेत. ह्याचा रंग तांबडा आहे. वजन एक औंसा पासून दोन औंसा पर्यंत असतें. हा स्त्रियांमध्यें अधिक मोठा असतो. ह्याची क्रिया समजलेली नाहीं. ह्यांत पुष्कळ धमन्या असतात, आणि बाजूनें हा कामनकरातिद वाहिन्यांच्या वेष्टनास लागला आहे. पुढले आंग गोलबाह्य स्तर्नोहैयैद व स्तर्नोथैरैद स्नायूंनीं आच्छादि-

लें आहे; मागलें आंग गोलांतर आहे, आणि त्यांत त्रकीया व लेरिंक्स हे भाग बसतात.

रचना. हा केशाकार धमन्यांच्या जाळ्यांत गुंडाळलेल्या सूक्ष्म व बंद अ-से वेसिकल्स म्हणजे आशय ह्यांनीं घटित आहे, आणि हे आशय अरियोलर त्वचेनें जुळले आहेत. आशयां मध्यें पिंवळट प्रवाही पदार्थ असतो, तो उष्णतेनें व अल्कहोलानें थिजतो.

थैमसग्ल्यांद.

ह्याला उत्पन्न झालेल्या पदार्थांचें विसर्जन करण्याची वाहिनी नसल्यामुळें वाहिनी रहित जे ग्ल्यांद आहेत, त्यांत ह्याची गणना करतात. हें चिरकाळ राहणारें इंद्रिय नव्हें, जन्मल्यावर दोन वर्षांनीं ह्याची वृद्धि पूर्ण होते, नंतर हें क्षय पावत जातें. हें प्रौढावस्थेंत केवळ अदृश्य होतें. ह्या ग्ल्यांदला बाजूचे दोन गड्डे असतात. हा चवथ्या फांसळीच्या कूर्चेपासून थैरेदग्ल्यांदच्या कांठा पर्यंत पोहचतो. ह्याचा कांहीं भाग पुढच्या मीदियास्तीनमांत व कांहीं मानेंत असतो, आणि ह्याला पुढें स्तर्नम् व स्तर्नोहियेद व स्तर्नोथिरेद स्नायु, ह्या भागांचें आच्छादन आहे ह्याचा रंग तांबूस धूसर आहे, व पृष्ठ भागावर गड्डे गड्डे असून हा मृदु आहे. ह्याची लांबी दोन इंच व जन्मतांच वजन अर्धऔंस असतें.

रचना. हा अरियोलर त्वचेनें जुळविलेले कित्येक लाब्यूल् म्हणजे लहानलहान गड्डे ह्यांनीं घटित आहे. लाब्यूलमध्यें एक लहान शिर असतें. लाब्यूलचें आकारमान मोहरी पासून वाटाण्यापर्यंत असतें.

मूत्रसंबंधी इंद्रियें.

मूत्र उत्पन्न करणारें इंद्रिय **किदनी** म्हणजे **मूत्रपिंड** हें होय; ज्यातून मूत्र जातें त्या **युरेतर** म्हणजे **मूत्रवाहिन्या**; ज्यांत तें सांचतें तो ग्ल्यादर म्हणजे **मूत्राशय**; आणि ज्यांतून तें बाहेर पडतें तें **शिश्न** होय. हे सर्व भाग मूत्रसंबंधी इंद्रियें होत.

मूत्रपिंड. गुर्द.

मूत्रपिंड हीं ग्ल्यांद सारखीं दोन इंद्रियें मूत्र उत्पन्न करण्या साठीं योजि-

लीं आहेत. हीं पोटाच्या खांचेच्या मागल्या भागांत पेरितनियम्च्या मागें प्रत्येक लंबर देशांत एक ह्या प्रमाणें आहेत, व अकराव्या फांसळी पासून इलियम्च्या शिखेजवळ जवळ पोंहचतात. उजवा मूत्रपिंड डाव्या पेक्षां खालीं आला आहे, व दोहोंसही चर्बीचें वेष्टन बरेंच आहे. हे पिंड आंत शिरणाऱ्या व बाहेर पडणाऱ्या वाहिन्यांच्या योगानें जागच्या जागीं राहतात.

संबंध. पुढचें आंग गोलबाह्य व कांहीं अंशीं पेरितनियम्नें आच्छादिलेलें असें आहे. उजव्या बाजूच्या पिंडाच्या पुढच्या आंगास काळीज, दूओदीनम्, व चढतें कोलन, ह्यांचा संबंध आहे. डाव्या बाजूच्या पिंडाच्या पुढच्या आंगास पक्काशयाचें मोठें शेवट, शीहेचें शेवट, आणि उतरतें कोलन, ह्यां भागांचा संबंध आहे.

मागलें आंग दैयफ्रम्च्या त्याच बाजूच्या स्तंभावर टेंकतें, व त्रान्सवर्सेलिस स्नायूच्या आपान्युरोसिसनें क्वाद्रेतस लंबोरम् स्नायू पासून सोडविलें आहे.

वरचें शेवट जाड व गोल आहे, त्यावर सुप्रारीनल् क्याप्सूल बसतात; खालचें शेवट लहान व चापट आहे. बाहेरचा कांठ गोलबाह्य व आंतल्या गोलांतर आहे. आंतल्याच्या मध्यावर एक खोल खाचणी आहे, तिला **हैलस** म्हणतात. ह्या खांचणींतून रक्तवाहिन्या, मूत्रवाहिन्या, व मज्जातंतु, हे शिरतात किंवा मूत्रपिंडांतून बाहेर पडतात.

हैलसचा मूत्रपिंडाच्या आंतील एका स्थानाशीं संयोग आहे, त्या स्थानास **सैनस** म्हणतात.

प्रत्येक मूत्रपिंडाची लांबी चारइंच, रुंदी दोन इंच, व जाडी एक इंच, अशी आहे. पुरुषांत ह्याचें वजन ४$\frac{१}{२}$ पासून ६ औंस पर्यंत, व स्त्रियांत ४ पासून ५$\frac{१}{२}$ औंसांपर्यंत असतें. शरीराच्या वजनाशीं ह्यांच्या वजनाचें प्रमाण १ एकास २४० ह्या प्रमाणें आहे.

मूत्रपिंड फैब्रस त्वचेच्या एका पडद्यानें आच्छादिला आहे. तो पडदा हैलस मधून आंत शिरून सैनसास मढवितो व सैनसाच्या, बुडाजवळ ह्यापासून रक्तवाहिन्या, व मूत्रवाहिन्या, ह्यांस वेष्टनें जातात.

बाहेरल्या कांठाकडून आंतल्या कांठाकडे मधोमध छेदकेला असतां मूत्र.

मूत्रपिंडाचा उभा छेद, वरतीं सुप्रारीनल् क्याप्स्यूल् दिसत आहे.

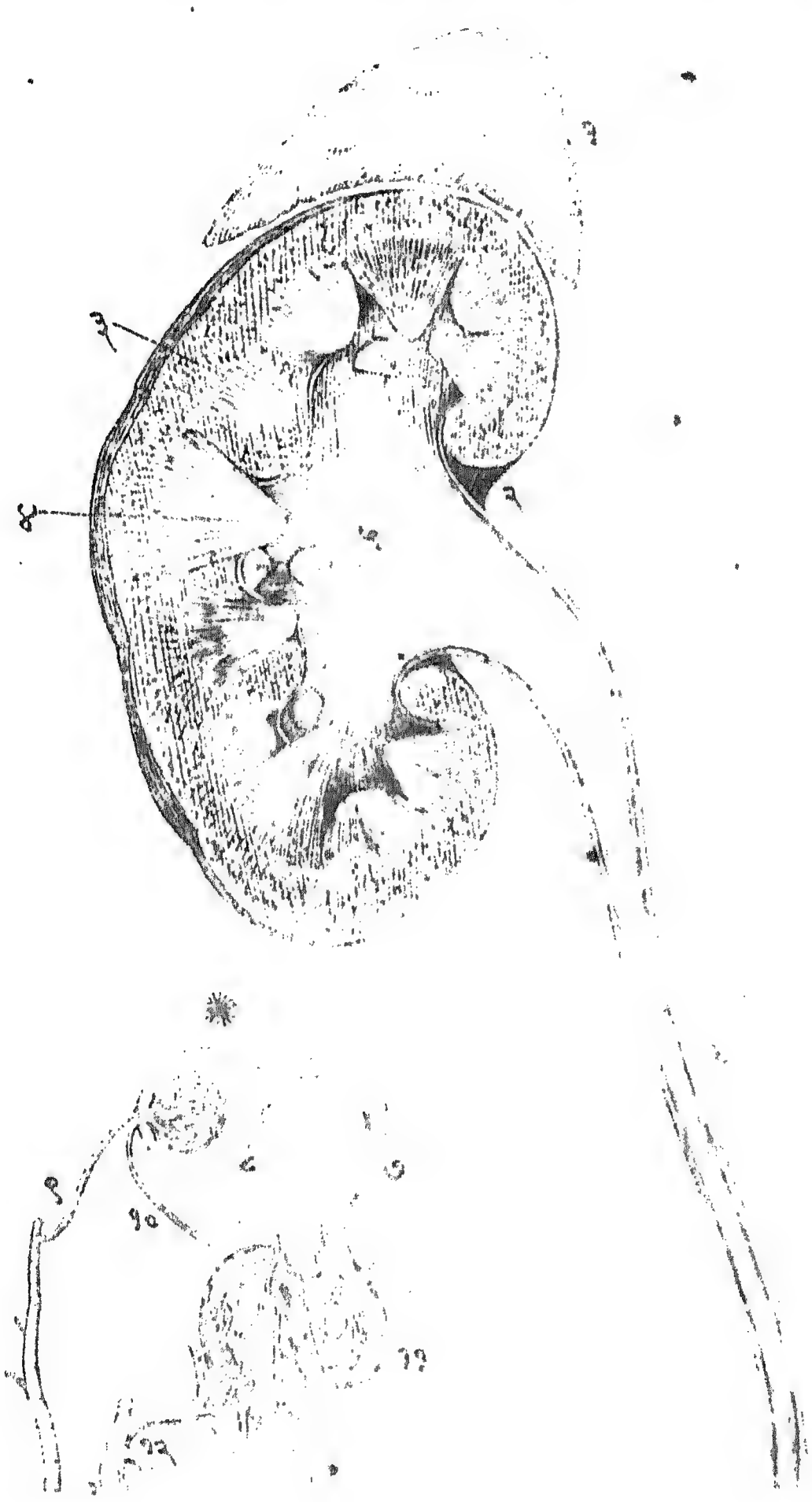

१ सुप्रारीनल् क्याप्स्यूल्. २ हेल्नस चीर. ३ बाहेरील किंवा कार्तिकल द्रव्य. ४ आंतले किंवा मेड्युलरी द्रव्य घटित करणाऱ्यांपैकीं एक शंकू. दुसरेही कित्येक दिसत आहेत. हे पेल्विसमध्यें किंवा इन्फंडिब्युलामध्यें सुटतात. ६ युरेतर म्हणजे मूत्रवाहिनी. ७ कार्तिकल् द्रव्याची बारीक रचना. ७ एक मूत्रवाहिनी, ही ८ ह्या म्याल्पिगियन पिंडांत सुटते, ह्या पिंडांत केशाकार वाहिन्यांचा जुमला आहे, त्यांत ९, ह्या अफरंत धमनीमधून रक्त जातें. १० इफरंत वाहिनी. ही ११ ह्या जाळ्यांत सुटते. हें जाळें मूत्रवाहिनीस वेष्टितें. १२ शेवटीं रक्त परत नेणारी शीर.

पिंड दोन प्रकारच्या द्रव्यांनी घटित आहेसा दिसतो. त्यांपैं बाहेरील अथवा कार्तिकल् आणि आंतील अथवा मेदल्लरी द्रव्य होय.

मेदल्लरीद्रव्य ८ पासून १८ पर्यंत किंकट तांबूस रंगाच्या शंकूच्या आकाराच्या गोळ्यांनीं घटित आहे. ह्या गोळ्यांचीं बुंडें कार्तिकल् द्रव्याकडे वळलेलीं आहेत व शेंडे ज्यांस **प्यापिली** म्हणजे कंटक म्हणतात, ते सैनमच्या परस्परांच्या जवळ येतात. हे शंकूसारख्या आकाराचे गोळे किंवेक मूत्रवाहिन्यांनीं झाले आहेत. ह्या मूत्रवाहिन्या सूक्ष्मछिद्रांनीं शंकूच्या शेंड्यावर आरंभ पावून, अत्यंत लघुकोणानें विभाग व प्रतिविभाग पावल्यावर, परस्परांपासून अंतरल्या जाऊन बुडाशीं येऊन कार्तिकल् द्रव्यांत शिरतात.

कार्तिकल् म्हणजे बाहेरील द्रव्य हें मृदु, सांवुम, सहज विदारण्या जोगें, व कणयुक्त आहे, आणि ह्यांत मोकळें आंग सोडून बाकीच्या सर्व भागास **म्यालिगियन् बादीज** नामक लहान, तांबडे, व म्यासारखे पिंड आहेत. कार्तिकल् द्रव्य मूत्रवाहिन्या, रक्तवाहिन्या, मज्जातंतु, शोषकवाहिन्या, [illegible] च्या मध्यें असणारा अरियोलर त्वचेचा भाग यांनीं बनले आहे. कार्तिकल् द्रव्यांत शिरल्यावर मूत्रवाहिन्या वेडावल्या जाऊन परस्परांशीं विशेष संयोग पावतात. त्या शेवटीं पसरून एक आशय होतो, तोच म्यालिगियन बादीचा आशय व मूत्रवाहिन्यांचा आरंभ होय.

म्यालिपिगियन बादीज नामक पिंड वर सांगितलेल्या आशयांत आरंभाहिलेल्या वाहिन्यांच्या जुंबड्यांनीं घटित आहेत, व त्यांचा व्यास मध्यमान $\frac{१}{१२०}$ इंच आहे. वाहिन्यांचा जुंबडा एका सूक्ष्म **आफरंट** म्हणजे आंत जाणाऱ्या वाहिनीच्या शाखांनीं झाला आहे. त्या शाखांच्या केशाकार धमन्या होतात, व त्या केशाकार धमन्यांपासून एक **इफरंट** म्हणजे बाहेर पडणारी शीर निघते, ती धमनीच्या शेजारी आशयास चिकटून बाहेर पडत, व दुसऱ्या म्यालिपिगियन पिंडांच्या तशाच शिरां सहजसंमान होऊन, त्या योगानें आसपासच्या मूत्रवाहिन्यां सर्वांनीं शिरांचें जाळें होतें.

मूत्रवाहिन्या. **युरेटर** म्हणून मूत्रवाहिन्यांचा जो मुख्य भाग तो हिलस चिरेजवळ आला म्हणजे, पसरून फनलाच्या आकाराचा एक आशय होतो, त्यास **पेल्विस** म्हणतात. नंतर तो **सैनस** मध्यें शिरतो, व त्यामधून

इन्फंदिब्युलै म्हणून तीन प्रतिविभाग निघतात, ते मूत्रपिंडाच्या दोन शेवटांस दोन व मध्यें एक ह्या प्रमाणें लागले आहेत. ह्या प्रतिविभागांच्या **क्यालिसिस** म्हणून आणखी लहान वाहिन्या होतात, त्या एक अथवा अनेक प्यापिलाच्या बुडा सभोंवतीं पुष्पाच्या कचोळ्या प्रमाणें लागलेल्या आहेत. युरेतर, पेल्विस, व क्यालिसिस, ह्या भागांस तीन पडदे आहेत.

बाहेरचा पडदा फैब्रस त्वचेचा व स्थितिस्थापक आहे, हा प्यापिलांच्या बुडा सभोंवतीं मूत्र पिंडाचा स्वतःचा जो पडदा त्याशीं सलग्न होतो.

मधला स्नायूचा आहे, आणि **आंतला म्यूकस त्वचेचा** पडदा मूत्र पिंडाच्या प्यापिलास आच्छादून त्या प्यापिलावर असणाऱ्या छिद्रांतून चालू होतो.

रीनल धमनी ज्या इंद्रियास पोषिते, त्याचें आकारमान पाहतां ही विशेष मोठी आहे. ही विभागून हिच्या चार किंवा पांच शाखा होतात, त्या हैलस मधून आंत जातात, व प्यापिलाच्या मधून पिंडाच्या द्रव्यांत व मेदलहरी द्रव्याच्या शंकूंच्या बुडा जवळ ह्या शाखा संयोग पावून कमानी होतात. ह्या कमानीच्या शाखा कांहीं कार्तिकल् द्रव्यांस वांटल्या आहेत, कांहीं म्यालपिगियन पिंडांत शिरतात, आणि बाकीच्या आहेत त्यांच्या संयोगानें मूत्रवाहिन्यां सभोवतीं केशाकार धमन्यांचें जाळें होतें.

मूत्र पिंडाच्या शिरा पिंडाच्या पृष्ठभागावर आरंभ पावतात, व आंत जाऊन मोठाल्या शिरांत सुटतात. ह्या मोठाल्या शिरा जुळून शंकूंच्या बुडांजवळ त्यांच्या कमानी होतात. मेदलहरी द्रव्याच्या पारांचीं जाळीं ह्यांत येऊन सुटल्यावर एकत्र जुळून एक मोठी रीनल् नामक शीर होते, ती खालच्या विनाकेवांत सुटते.

मूत्रवाहिनी. युरेतर.

मूत्रवाहिनी म्हणजे मूत्रपिंडाचा मूत्र विसर्जन करणारी नळी होय. ही नळी त्वचायुक्त, गोल, व सुमारें १६ इंच लांब आहे, आणि हिचा व्यास कावळ्याच्या पिसा एवढा आहे. ही मूत्रपिंडाच्या पेल्विस नामक भागा पासून पेरितनियम्च्या मागून खालीं व आंत वळून, पेल्विसच्या खांचेंत शिरते. नंतर खालीं, पुढें, व आंत, मूत्राशयाच्या बुडाकडे वळते, आणि सुमारें एक

इंच पावेतों त्याच्या स्नायूच्या व म्यूकस त्वचेच्या पडद्या मधून जाऊन आकुंचित झालेल्या तोंडानें आंत शिरते.

संबंध. ही सोअस स्नायूवर टेंकते, कामन इलियाक् व बाहेरील इलियाक् ह्या रक्त वाहिन्यां वरून जाते, आणि बंद पडलेल्या हैपोग्यास्ट्रिक् धमनीच्या खालून जाते. स्पर्म्याटिक् वाहिन्या डिजवरून तिरप्या जातात. इलियाक् वाहिन्या वरून जातांनां उजवीकडे ही इलियमुच्या मागून आणि डावीकडे सिग्मैद फ्लेक्सरच्या मागून जाते. हा प्रकार सेकमूच्या जवळ घडतो. स्त्रियांमध्यें ही योनीच्या वरच्या भागाच्या आंगानें जाते. मूत्राशयाच्या वुडाजवळ ही समोरच्या वाहिनी पासून दोन इंच अंतरावर आहे, व प्रास्टेट ग्र्यांद पासून दीड इंच मागें आहे.

रचना. हिचा बाहेरला अथवा स्नायूचा पडदा लांबट्यांव व आडव्या तंतूनीं घटित आहे, आणि आंतला थर म्यूकस त्वचेचा आहे, ह्यावर लांबट्याव चुण्या असतात, त्या मूत्रवाहिनी फुगली म्हणजे नाहींशा होतात.

सुप्रारीनल ग्र्यांदमध्यें.

ह्यांची गणना वाहिन्यांरहित ग्र्यांदमध्यें आहे, कारण ह्यांत उत्पन्न झालेल्या पदार्थांचें विसर्जन करणारी वाहिनी ह्यांस नाहीं. हे दोन चापट पिवळ्या रंगाचे ग्र्यांद सारखे पिंड मूत्रपिंडाच्या वरच्या टोकावर आहेत. डावा त्रिकोणाकार व डावा अर्धचंद्राकार असतो. हे सुमारें १ पासून २ इंच पावेतों लांब, १ इंच रुंद, व ३ लेन जाड असतात. प्रत्येकाचें वजन एक पासून दोन ड्राम असतें.

रचना. ह्याचा छेद केला तर हा ग्र्यांद बाहेरील गडिच्या पिवळ्या रंगाचे **कार्तिकल् द्रव्य,** आणि आंतलें काळसर उदीरंगाचें अथवा काळें, **मेदस्वी द्रव्य,** ह्यांनीं झाला आहे असा दिसतो.

खालचें पोट. पेल्विस.

खऱ्या पेल्विसची खांच इलियोपेक्तिनियल् रेषा व सेक्रमूचा उंचवटा ह्यांच्या सपाटीच्या खालीं आहे.

मर्यादा. मागें सेक्रम्, काक्सिक्स, व मोठी सेक्रोसायाटिक् बंधनें; पुढें आ-

णि बाजूस अबत्यूरेतर स्नायूंनीं आच्छादिलेला प्यूबिस व इस्कियम् ह्यांच भाग; वर ही खांच पोटाच्या खांचेशीं संयोग पावते; आणि खालीं ही लेवे तर एनै व काक्सिजियस हे स्नायु, व पेल्विक् फाशियाचा आंतला थर, ह्यां नीं मर्यादिली आहे.

ह्या खांचेंत असणारे भाग. मूत्राशय, रेक्तम्चें खालचें शेवट, व्यक्ति भेदानुरूप स्त्रीपुरुषांचीं प्रजोत्पत्तीचीं इंद्रियें, हे भाग ह्या खांचेंत आहेत, व त्यांस पेरितनियम्चें आच्छादन असून रक्तवाहिन्या, शोषकवाहिन्या, व मज्जातंतु, ह्यांचा पुरावा आहे.

मूत्राशय. ब्ल्यादर.

मूत्राशय हा स्नायूच्या तंतूंनीं व त्वचेनें झालेला आशय, पेल्विस् मध्यें प्यूबिसच्या मागें असतो. हा पुरुषांत रेक्तम्च्या पुढें असतो, आणि स्त्रियांत हा आशय व आंतडीं ह्यांच्या मध्यें गर्भाशय व योनी हे असतात. बाल्यावस्थेंत मूत्राशय शंकूच्या आकाराचा असून प्यूबिसच्या वरतीं हैपोग्यास्त्रिक् देशांत चढून येतो. प्रौढावस्थेंत रिता असला म्हणजे पेल्विसच्या खांचेंत खोल असतो. किंचित् फुगला म्हणजे गोल होतो व पेल्विसचा कांहीं भाग व्यापतो, परंतु फारच फुगला तर अंडाकार होऊन कधींकधीं नाभी पर्यंत चढतो.

मूत्राशयास शेंडा, आंग, बूड, व मान, असे भाग आहेत.

शेंडा गोल असून पुढें व वर झुकलेला आहे. हा युरेकस नामक जो फैब्रस त्वचेनें व स्नायूच्या तंतूंनीं घटित रज्जु त्याच्या योगानें, व प्रत्येक बाजूस हैपोग्यास्त्रिक् धमनीच्या बंद पडलेल्या भागानें, नाभीशीं जुळला आहे.

युरेकस हा, गर्भावस्थेंत, मूत्राशयाची खांच व पोटाच्या खांचेच्या बाहेर नाभीपाशीं असणारा **अलांतैस** नामक आशय, ह्यांचा परस्परांशीं संयोग करविणाऱ्या नळाचा बाकी राहिलेला भाग आहे.

मूत्राशयाच्या **आंगास** पुढें, त्रायांग्युलर लिगमेंत म्हणजे पेरिनियम्चा खोल फाशिया, सिंफिसिसचें मागलें आंग, आबत्यूरेतर इन्तर्नस स्नायु, व आशय फुगला म्हणजे पोटाची भिंत, ह्या भागांचा संबंध आहे. पुढल्या आंगास पेरितनियम्चें आच्छादन नाहीं.

मागल्या बाजूस पेरितनियम्चें संपूर्ण आच्छादन आहे. व्यास देफरन्स

पुरुषाच्या पेल्विसच्या उभा छेद. त्यांतल्या अवयवांचीं स्थानें दिसत आहेत

१ रेक्तम्, एथें त्यास पेरिटानीयमचें [illegible] आहे [illegible] तींत आहे म्हणून पेल्विसच्या [illegible] च्या रेक्तो [illegible] मूत्राशयाचीं [illegible] रेक्तम् व मूत्राशय ह्यांच्यामध्यें आहे. [illegible] खोल फाशियाच्या दोहों थरांच्यामध्यें आहे [illegible] ह्याने झाला आहे. ८ [illegible] आहे ९ [illegible] शिश्नाचा मोठा भाग होतो. शिश्नाचा दंड छेदिला आहे १० [illegible] १२ सिंफिसिस प्यूबिस. १३ स्फिंक्तर [illegible] १४ वृषण, [illegible]

म्हणजे रेतवाहिनी ही मूत्राशयाच्या बाजूनें कमानी सारखी पुढून मागें जाते.

बूड खालीं व मागें झुकलें असून पुरुषांत रेक्तमूच्या दुसऱ्या भागावर टेंकतें, व त्यापासून रेक्तोविसेकल् फाशियाच्या दुमडीनें सोडविलें आहे. हा भाग एका त्रिकोणाकार स्थानांत आहे, तें स्थान मागें पेरितनियमची रेक्तोविसेकल् घडी, प्रत्येक बाजूस विसिक्युलीसेमिनोलिस व वासडेफरन्स, आणि पुढें प्रोस्तेत ग्ल्यांद, ह्या भागांनीं मर्यादिलें आहे.

मूत्राशयाची **मान** आकुंचित झालेली असून युरिथ्राशीं सलग्न आहे. ही पुरुषांत प्रोस्तेत ग्ल्यांदनें वेष्टिली असून तिरपी वर चढते; स्त्रियांत ती मोकळी असून खालीं व पुढें झुकली आहे.

संधिबंधनें. मूत्राशयास जागच्या जागीं राखणारीं बंधनें सहा व खोटीं अशीं आहेत.

खरीं बंधनें फाशियाचीं असतात, व तीं पांच आहेत, दोन पुढचीं पुबिसच्या मागल्या आंगापासून मूत्राशयाच्या मानेच्या पुढच्या भाग, व प्रोस्तेत ग्ल्यांदचें वरचें आंग, ह्यां पर्यंत पोहचतात. दोन बाजूचीं आहेत, तीं प्रोस्तेतच्या बाजूंस मूत्राशयाच्या बुडाच्या बाजूंशीं जुळविलीत. पांचवें बंधन वर सांगितलेली युरेकस रज्जु होय.

खोटीं बंधनेंही पांच आहेत, दोन मागलीं, पुरुषांत रेक्तमूच्या बाजूपासून व स्त्रियांत गर्भाशयाच्या बाजूपासून निघून, मूत्राशयाच्या मागल्या बाजूच्या आंगावर बद्ध होतात. दोन बाजूचीं आहेत तीं इलियाक् खांचपासून मूत्राशयाच्या बाजूस जातात. आणि पांचवें मूत्राशयाच्या शेंडयापासून नाभी पर्यंत जातें.

रचना. मूत्राशयास **सीरस** (म्हणजे सीरस त्वचेचा) **मस्क्युलर** (म्हणजे स्नायूचा) **सेल्युलर**, आणि **म्यूकस**, असे चार पडदे आहेत.

सीरस हा बाहेरचा पडदा पेरितनियम् पासून येतो, व हा मूत्राशयास पुरतें आच्छादित नाहीं.

स्नायूचा पडदा बाहेरील लांब लांब व आंतील वर्तुळाकार अथवा आडव्या अशा तंतूंनीं घटित आहे, व ह्या दोन्ही ही जातीच्या तंतूंवर आडवे पडे ना-

हींत. आडवे तंतु मूत्राशयाच्या माने जवळ फार दाट आहेत, तेणेंकरून एक प्रकारचा आकुंचक स्नायु होतो, त्यास **स्फिंक्तर** म्हणतात.

सेल्युलर त्वचेचा पडदा, स्नायूच्या पडद्यास व म्यूकस त्वचेच्या पडद्यास परस्परांशीं जुळवितो.

म्यूकस त्वचेचा पडदा पातळ गुळगुळीत, आणि फिकट गुलाबी रंगाचा आहे. हा वर युरेतर म्हणजे मूत्रवाहिनी हिच्या, आणि खालीं युरिथ्राच्या म्यूकस पडद्याशीं सलग्न आहे. मूत्राशय रिता असला तर, ह्यावर सुरकुत्या असतात. ह्या पडद्यांत कांहीं ग्ल्यांद असतात. युरिथ्राच्या लागलेंच मागें मूत्राशयाच्या बुडावर एक त्रिकोणाकार गुळगुळीत भाग आहे, त्याचा शेंडा पुढें आहे व त्यास **त्रिगोनाविसैसी** म्हणतात. हा भाग ह्याच्या खालीं असणाऱ्या त्वचेस दृढ बद्ध, आहे. मूत्राशयाच्या खालच्या व पुढच्या भागा पासून युरिथ्राच्या छिद्रांत वाढून आलेला असा एक म्यूकस त्वचेच्या पडद्याचा उंचवटा आहे, त्यास **युव्युला विसैसी** म्हणतात.

मूत्राशयाच्या धमन्या आंतल्या इलियाक् पासून येतात.

मज्जातंतु सेक्रल् व हैपोग्यास्त्रिक् प्लेक्सस पासून येतात.

पुरुषांची शिश्नमूत्रवाहिनी. मेलयूरिथ्रा.

पुरुषांची युरिथ्रा म्हणजे शिश्नमूत्रवाहिनी. युरिथ्रा ही मूत्राशयाच्या मानेपासून मियेतस युरिनेरियस ह्या पर्यंत म्हणजे मूत्राच्या छिद्रापर्यंत पोहचते शिथिल स्थितींत ही ∫ ह्या इत्यालिक् अक्षरा प्रमाणें वांकलेली असते; परंतु-चेतन झालें म्हणजे हिला एकच वांक असून, त्याची गोलांतरता वर झुकलेली असते. युरिथ्राचे **प्रोस्त्यातिक्, मेंब्रेनस,** व **स्पंजी,** असे तीन भाग केले आहेत.

प्रोस्त्यातिक् भाग सर्वांत रुंद आहे, तो प्रोस्तेत ग्ल्यांद्च्या बुडा पासून शेंड्या पर्यंत पोहचतो, व दोहों शेवटां पेक्षां मध्यें अधिक रुंद असून, पुढें मेंब्रेनस भागाशीं जुळावयाच्या ठिकाणीं अत्यंत आकुंचित झाला आहे. हा सुमारें १½ इंच लांब आहे. ह्याच्या जमिनीवर म्यूकस त्वचेची एक लांब शिखा आहे, ह्या शिखेस **विरूमांतेनम्** किंवा **क्यापत् ग्यालिन्याजिनिस** म्हणतात ही शिखा ८ पासून ९ लैन पर्यंत लांब व दीड लैन उंच आहे. हिज मध्यें

स्नायुयुक्त व उत्थापक त्वचा असते. शिश्नाच्या प्रत्येक बाजूवर एक खळगा आहे त्यांत प्रोस्त्यातिक् दक्त म्हणजे प्रोस्तेतच्या वाहिन्या येऊन सुटतात. ह्या खळग्यास प्रोस्त्यातिक् सैनस म्हणतात. शिश्नाच्या पुढेही, एक लहान खळगा आहे, त्यांत इज्याक्युलेतरी वाहिन्यांचीं दोन छिद्रें दिसतात. ह्या खळग्यास सैनस पाक्युलेरिस म्हणतात.

युरिथ्राचा मेंब्रेनस भाग हा प्रोस्त्यातिक् भागाच्या शेवटा पासून कार्पस स्पंजीयोजम् ह्याच्या बल्ब नामक भागा पर्यंत पोहचतो. हा युरिथ्राचा सर्वांहून अरुंद भाग (मूत्राचें छिद्र सोडून) बरव्या आंगानें $\frac{1}{4}$ इंच, व खालच्या आंगानें $\frac{1}{2}$ इंच लांब आहे. त्याचें वरचें आंग पोबीस च्या कमानीच्या खालीं एक इंच अंतरावर आहे; खालचें आंग गोलसाव आहे, आणि हें रेक्तम् पासून एका त्रिकोणाकार स्थानानें सोडलेलें आहे, ह्या ह्या नास पेरिनियम् म्हणतात. मेंब्रेनस भाग पेरिनियमच्या मोठ्या स्नायूस विंधितो, व त्या स्नायूचे दोन थर ह्यांस वेष्टून ह्याच्या समोरची बाजू सोडतात, त्यांत एक पुढें व दुसरा मागें जातो. हा भाग [illegible] नें वेष्टिला आहे.

स्पंजी भाग सुमारें सहा इंच लांब असून, कार्पस स्पंजीयोजम् ह्यामध्ये आहे, व मेंब्रेनस भागाच्या शेवटा पासून मूत्रछिद्रा पर्यंत पोहचतो. हा शिश्नाच्या प्यूबिसच्या खालीं सुरू होऊन प्रथम वर चढतो, नंतर कमानी सारख्या खालीं उतरतो. ह्याचा व्यास सुमारें $\frac{1}{2}$ इंच असून ह्यास मागें फुगलेला भाग आहे, व दुसरा ग्लान्स जवळ म्हणजे मण्या जवळ आहे, त्यास फासा न्याविक्युलेरिस म्हणजे नौकाकार खाच म्हणतात.

मियेतस युरिनेरियस म्हणजे मूत्राचें छिद्र हा युरिथ्राचा सर्वांहून अरुंद भाग सुमारें तीन लैन लांबीची उभी चीर आहे.

रचना. युरिथ्रा तीन पडद्यांनीं झाली आहे. ते म्यूकस, मस्कयुलर, आणि इरेक्तैल् (म्हणजे उत्थापक), हे होत.

म्यूकसपडदा युरिथ्रामध्यें सुटणारे नळ अथवा वाहिन्या, आणि मूत्राशय, ह्या भागांस पडविणाऱ्या तसल्याच पडद्याशीं सलग आहे. स्पंजी व मेंब्रेनस ह्या भागांत ह्या पडद्याच्या लांब चुण्या पडलेल्या असतात.

हींत. आडवे तंतु मूत्राशयाच्या माने जवळ फार दाट आहेत, तेणेंकरून एक प्रकारचा आकुंचक स्नायु होतो, त्यास **स्फिंक्तर** म्हणतात.

सेल्युलर त्वचेचा पडदा, स्नायूच्या पडद्यास व म्यूकस त्वचेच्या पडद्यास परस्परांशीं जुळवितो.

म्यूकस त्वचेचा पडदा पातळ गुळगुळीत, आणि फिकट गुलाबी रंगाचा आहे. हा वर युरेतर म्हणजे मूत्रवाहिनी हिच्या, आणि खालीं युरिथ्राच्या म्यूकस पडद्याशीं सलग्न आहे. मूत्राशय रिता असला तर, ह्यावर सुरकुत्या असतात. ह्या पडद्यांत कांहीं ग्र्यांद असतात. युरिथ्राच्या लागलेंच मागें मूत्राशयाच्या बुडावर एक त्रिकोणाकार गुळगुळीत भाग आहे, त्याचा शेंडा पुढें आहे व त्यास **त्रिगोनाविसैसी** म्हणतात. हा भाग ह्याच्या खालीं असणाऱ्या त्वचेस दृढ बद्ध, आहे. मूत्राशयाच्या खालच्या व पुढच्या भागा पासून युरिथ्राच्या छिद्रांत वाढून आलेला असा एक म्यूकस त्वचेच्या पडद्याचा उंचवटा आहे, त्यास **युव्युला विसैसी** म्हणतात.

मूत्राशयाच्या धमन्या आंतल्या इलियाक् पासून येतात.

मज्जातंतु सेक्रल् व हैपोग्यास्त्रिक् प्लेक्सस पासून येतात.

पुरुषांची शिश्नमूत्रवाहिनी. मेलयूरिथ्रा.

पुरुषांची युरिथ्रा म्हणजे शिश्नमूत्रवाहिनी. युरिथ्रा ही मूत्राशयाच्या मानेपासून मियेतस युरिनेरियस ह्या पर्यंत म्हणजे मूत्राच्या छिद्रापर्यंत पोहचते शिथिल स्थितींत ही ∫ ह्या इंग्यालिक् अक्षरा प्रमाणें वांकलेली असते; परंतु-चेतन झालें म्हणजे हिला एकच वांक असून, त्याची गोलांतरता वर झुकलेली असते. युरिथ्राचे **प्रोस्त्यातिक्, मेंब्रेनस, व स्पंजी**, असे तीन भाग केले आहेत.

प्रोस्त्यातिक् भाग सर्वांत रुंद आहे, तो प्रोस्तेत ग्र्यांदच्या बुडा पासून शेंड्या पर्यंत पोहचतो, व दोहों शेवटां पेक्षां मध्यें अधिक रुंद असून, पुढें मेंब्रेनस भागाशीं जुळावयाच्या ठिकाणीं अत्यंत आकुंचित झाला आहे. ह्या सुमारें १$\frac{१}{४}$ इंच लांब आहे. ह्याच्या जमिनीवर म्यूकस त्वचेची एक लांब शिखा आहे, ह्या शिखेस **विरूमांतेनम्** किंवा **क्यापत् ग्यालिन्याजिनिस** म्हणतात ही शिखा ८ पासून ९ लैन पर्यंत लांब व दीड लैन उंच आहे. हिज मध्यें

स्नायुयुक्त व उत्थापक त्वचा असते. बिच्या प्रत्येक बाजूवर एक खळगा आहे त्यांत **प्रोस्त्यातिक् दक्त** म्हणजे प्रोस्तेतच्या वाहिन्या येऊन सुटतात. ह्या खळग्यास **प्रोस्त्यातिक् सैनस** म्हणतात. शिखेच्या पुढेंही, एक लहान खळगा आहे, त्यांत इज्याक्युलेतरी वाहिन्यांचीं दोन छिद्रें दिसतात. ह्या खळग्यास **सैनस पाक्युलेरिस** म्हणतात.

युरिथ्राचा मेंब्रेनस भाग हा प्रोस्त्यातिक् भागाच्या शेवटा पासून कार्पस स्पंजीयोजम् ह्याच्या **बल्ब** नामक भागा पर्यंत पोहचतो. हा युरिथ्राचा सर्वांहून अरुंद भाग (मूत्राचें छिद्र सोडून) बरव्या आंगानें $\frac{3}{3}$ इंच, व खालच्या आंगानें $\frac{1}{2}$ इंच लांब आहे. ह्याचें वरलें आंग गोलांतर प्युबिसच्या कमानीच्या खालीं एक इंच अंतरावर आहे; खालचें आंग गोलबाह्य आहे, आणि हें रेक्तम् पासून एका त्रिकोणाकार स्थानानें सोडविलें आहे, त्या स्थानास पेरिनियम् म्हणतात. मेंब्रेनस भाग पेरिनियमूच्या खोल फाशियास विंधितो, व त्या फाशियाचे दोन थर ह्यांस वेष्टून ह्याच्या सभोंवतीं चालू होतात, त्यांत एक पुढें व दुसरा मागें जातो. हा भाग कंप्रेसर युरिथ्रा स्नायूनें वेष्टिला आहे.

स्पंजी भाग सुमारें सहा इंच लांब असून, कार्पस स्पंजीयोजम् ह्यामध्यें आहे, व मेंब्रेनस भागाच्या शेवटा पासून मूत्रछिद्रा पर्यंत पोहचतो. हा सिफिसिस प्यूबिसच्या खालीं सुरू होऊन प्रथम वर चढतो, नंतर कमानी सारखा खालीं उतरतो. ह्याचा व्यास सुमारें $\frac{1}{2}$ इंच असून व्यास मागें बल्ब जवळ एक फुललेला भाग आहे, व दुसरा ग्लान्स जवळ म्हणजे मण्या जवळ आहे, त्यास **फासा न्याविक्युलेरिस** म्हणजे नौकाकार खांच म्हणतात.

मियेतस युरिनेरियस म्हणजे मूत्राचें छिद्र हा युरिथ्राचा सर्वांहून अरुंद भाग सुमारें तीन लैन लांबीची उभी चीर आहे.

रचना. युरिथ्रा तीन पडद्यांनीं झाली आहे. ते **म्यूकस, मस्क्युलर,** आणि **इरेक्टैल्** (म्हणजे उत्थापक), हे होत.

म्यूकसपडदा युरिथ्रामध्यें सुटणारे नळ अथवा वाहिन्या, आणि मूत्राशय, ह्या भागास मज्जिणाऱ्या तसल्याच पडद्याशीं सलग्न आहे. स्पंजी व मेंब्रेनस ह्या भागांत ह्या पडद्याच्या लांब चुण्या पडलेल्या असतात.

स्नायूचा पडदा बाहेरील लांब लांब व आंतील आडवे अशा तंतूंनीं झाला आहे.

कार्पसस्पंजीयोजम् पासून **इरेक्टैल् त्वचेचा** पातळ थर प्रोस्त्यातिक्, व मेंब्रनस भागांस वेष्टून मूत्राशयाच्या मानेपर्यंत चालूहोतो.

पुरुषांचीं प्रजोत्पत्तीचीं इंद्रियें.

हीं अंड, वीर्य विसर्जन करण्याचा संज, प्रोस्तेत ग्ल्यांद व कौपरचे ग्ल्यांद, आणि शिश्न, ह्या भागांनीं झालीं आहेत.

प्रोस्तेतग्ल्यांद.

प्रोस्तेत ग्ल्यांद हा फिकट रंगाचा व दृढ पिंड मूत्राशयाची मान व युरिथ्राचा आरंभींचा भाग ह्यांस वेष्टितो. हा दोन बाजूचे दोन, व मधला एक, अशा तीन गड्यांनीं झाला आहे. मधला गड्डा ह्याच्या खालच्या आंगास आहे. ह्या ग्ल्यांदचा आडवा व्यास बुडाजवळ १$\frac{1}{2}$ इंच आहे, पुढून मागें लांबी १ इंच, व जाडी $\frac{3}{4}$ इंच आहे. हा पेल्विसच्या खांचेंत सिंफिसिसच्या खालीं व मागें, खोल पेरिनियल् फाशियाच्या मागें, आणि रेक्तम्च्या वर आहे आणि मोठा झाला म्हणजे रेक्तम् मधून सहज स्पर्शास येतो. ह्याचें बूड मागें व शेंडा पुढें झुकलेला आहे. खालचेंआंग रेक्तम्वर बसतें, वरचें सिंफिसिसच्या खालीं आहे. हा संधिबंधनें व खोल पेरिनियल् फाशिया ह्यांच्या योगानें जागच्या जागीं राहतो. हा युरिथ्रा व संयुक्त रेतवाहिन्या ह्या भागांनीं विंधिला आहे. उत्तर वयांत मधला गड्डा फार मोठा होऊन मूत्राचा मार्ग बंद करतो.

रचना. प्रोस्तेत हा पातळ फैब्रस त्वचेच्या वेष्टनांत आच्छादिलेला आहे ह्याचें द्रव्य फिकट तांबूस धूसर वर्ण असून घट्ट आहे; परंतु पिठूळ असून फालिकल्स म्हणजे आशय व स्नायूची त्वचा ह्यांनीं झालें आहे. हे आशय, कांहीं नळ आहेत त्यांत सुटतात, व ते नळ एकत्र जुळून १२ पासून २० पर्यंत वाहिन्या होतात, त्या युरिथ्राच्या प्रोस्त्यातिक् भागाच्या जमिनावर सुटतात. प्रोस्तेतमध्यें उत्पन्न होणारा पदार्थ दुधासारखा पांढरा असून त्यांत आसिदाचे धर्म आहेत.

कौपरचे ग्ल्यांद.

हे दोन लहान, पिवळे, वाटाण्या एवढे पिंड मेंब्रेनस भागाच्या पुढल्या भागाच्या खालीं व पेरिनियमच्या खोल फाशियाच्या दोहों थरांच्या मध्यें आहेत. ह्या प्रत्येक ग्ल्यांदाची वाहिनी १ इंच लांब आहे, व ती युरिथ्राच्या बल्ब नामक भागाच्या जमिनीवर सुटते.

शिश्न.

शिश्न हें मैथुन संबंधी इंद्रिय होय. ह्याच्यानें युरिथ्राचा मोठा भाग होतो. ह्याला **मुळी, आंग,** व **शेंडा** ज्यास ग्ल्यान्स म्हणजे **मणी** म्हणतात तो, असे तीन भाग आहेत.

मुळी दोन फैब्रस त्वचेच्या गायदूम भागांनीं प्यूबिसच्या रेमैशीं, व फैब्रस पडद्यानें सिंफिसिसशीं जुळली आहे. ह्या फैब्रस त्वचेच्या भागांस **क्रूरा** म्हणजे देंठ म्हणतात.

मुळी व शेंडा ह्यांच्या मधील भाग तेंच **आंग** होय. हें शिथिल अवस्थेंत गोल असतें; पण शिश्न ताठ झालें म्हणजे त्रिकोणाकार होतें. ह्या त्रिकोणाचे कोण गोल असून त्यांची रुंद बाजू वर असते. आंगावर फार पातळ चर्माचें आच्छादन आहे. त्यांत चर्बी नाहीं व तें ग्ल्यान्स जवळ दुमडून प्रिपुस म्हणजे **मणिछद** पूर्ण होतें.

ग्ल्यान्स म्हणजे **मणी** हा बोथट शंकूच्या आकाराचा आहे. ह्याच्या शेंड्यास एक उभी चीर आहे, तेंच **मूत्रछिद्र** होय. ह्या छिद्राच्या मागल्या भागा पासून मणिछदापर्यंत एक म्यूकस त्वचेचा पडदा जातो, त्यास फ्रीनम् प्रिपुशी म्हणजे मणिछद सेवनी म्हणतात. मण्याच्या बुडाच्या गोल कांठास **कारोना** म्हणतात. ह्याच्या मागें जो आकुंचित झालेला भाग आहे, तीच मान होय. मण्यास मढविणारी म्यूकस त्वचा, मणिछदास व युरिथ्रास मढविणाऱ्या म्यूकस त्वचेशीं सलग्न आहे. तिजवर करोना व मान ह्या ठिकाणीं कित्येक ग्ल्यांद आहेत, ते चमत्कारिक गंधाचा पदार्थ उत्पन्न करतात.

रचना. अत्यंत स्थितिस्थापक फैब्रस त्वचेच्या कोशांत असणाऱ्या इरेक्टैल म्हणजे उत्थापक त्वचेच्या तीन गोल गोळ्यांनी शिश्न झालें आहे. त्या

कोशांपैकीं दोन वर असून परस्परांशीं खेंटून बसतात, आणि तिस-ज्यांत युरिथ्रा असते, ती खालच्या आंगास असते. वरच्यास **कार्पोरा क्या वर्नोजा** म्हणतात. ह्यांचे मागले भाग तेंच देंठ. पुढले शेंडे वाटोळे आहेत, ते ग्ल्यान्समधल्या खळग्यांत बद्ध होतात. हे भाग परस्परां पासून एका फे-ब्रस त्वचेच्या पडद्यानें सोडविले आहेत, खालच्या कोशांस **कार्पसस्पंजीयोज-सू** म्हणतात. कार्पस स्पंजीयोजसूच्या वृद्धिंगत झालेल्या व मागें असणाऱ्या भा-गास **बल्ब** म्हणतात, व पुढच्यास **ग्ल्यान्स** म्हणतात.

शिश्नाच्या धमन्या आंतल्या इलियाक् धमनी पासून येतात.

शोषकवाहिन्या इंग्विनल् ग्ल्यांदमध्यें संपतात.

अंड व त्याचींवेष्टनें.

अंड हे दोन ग्ल्यांद वीर्य उत्पन्न करतात, व स्पर्म्याटिक् कार्द नामक रज्जू-नीं वृषणांत टांगले आहेत. अंड गर्भावस्थेंत पोटांत असतात, व जन्मल्याव र इंग्विनल् नळ व पोटाचें बाहेरील अंगठी सारखें छिद्र, ह्यामधून वृषणामध्यें उतरतात. प्रत्येकांची आकृति अंडाकार आहे, व वरचा शेंडा पुढें आणि किं-चित् बाहेर; खालचा मागें व किंचित् आंत; पुढचा कांठ पुढें व खालीं; आ-णि मागला ज्यास कार्द बद्ध आहे तो मागें आणि वर; ह्याप्रमाणें झुकले आहे-त. अंडाची लांबी सुमारें १ $\frac{१}{२}$ इंचपासून २ इंच पावेतों, रुंदी १ इंच, व पुढूनमागें व्यास १$\frac{१}{४}$ इंच आहे.

अंड हे कातडें व दार्तास नामक त्वचा ह्यांनीं झालेला जो **वृषण** त्यांत अ-सतात, ह्या कोशास **स्क्रोतम्** म्हणतात.

कातडें फार शिथिल व पातळ असून त्यावर विरळ केश व पुष्कळ सिबे-शियस ग्ल्यांद आहेत.

दार्तास ही पातळ, शिथिल, व तांबूस वर्ण त्वचा आहे, व हींत आकुंचन धर्म असून ही शेजारच्या भागाच्या फाशियाशीं सलग्न आहे. हिजपासून ए-क पडदा जातो, तो वृषणाचे दोन विभाग करतो.

इन्तरकालम्नरफाशिया ही पातळ त्वचा पोटाच्या बाहेरील अंगठी सा-रख्या छिद्राच्या स्तंभापासून येते, हिच्याखालीं क्रिमास्तर स्नायु आहे, तो आंतल्या आब्लीक स्नायूच्या खालच्या कांठापासून आलेल्या स्नायूच्या वि-

रळ तंतूंच्या जुडग्यांनीं घटित आहे. ह्याच्या खालीं ट्रान्सूवर्सेलिस फाशिया चा भाग **फाशियाप्रोप्रिया** हा आहे. हीं सर्व आच्छादनें अंड खालीं येतें त्या वेळीं त्याच्या योगानें पुढें ढकललीं जाऊन त्यास वेष्टितात.

अंडाचीं प्रत्यक्ष आच्छादनें तीन आहेत. तीं **त्यूनिका व्याजिनेलिस, त्यूनिका अल्बुजिनिया, व त्यूनिकाव्यास्कुलोजा** हीं होत.

त्यूनिकाव्याजिनेलिस हा सीरस त्वचेचा पडदा पेरितनियम् पासून अंडा बरोबर येतो. ह्या पडद्याचा आशय अंडाच्या वर किंचित् बंद पडतो. व खालीं कायम राहतो, आणि अंडास मढवून दुमडून वृषणाचें आंतलें आंग मढवितो. अंड व ह्याचा एपिदिदिमस हा भाग ह्यास वेष्टणाऱ्या थरास आंतला, व वृषणास मढविणाऱ्या थरास बाहेरला थर असें म्हणतात; ह्या दोहों थरांच्या मध्यें रक्ताच्या पाण्या सारखा पदार्थ उत्पन्न होतो, त्याच्या योगानें ते थर गुळगुळीत होतात. ह्या थरांच्या मधील जागा तोच त्यूनिकाव्याजिनेलिस ह्याचा आशय (स्याक) होय.

त्यूनिका अल्बुजिनिया हा फैब्रस त्वचेचा पडदा अंडास वेष्टितो, आणि त्याच्या मागल्या व वरच्या कांठा जवळ दुमडून आंत जाऊन **मीदियास्तैनम्-तेस्तीज** म्हणून अपूर्ता उभा पडदा होतो. ह्या पडद्याचें पुढलें आंग व बाजू, ह्यां पासून कित्येक बारीक रज्जु निघून त्यूनिका अल्बुजिनियाच्या आंतल्या आंगास बद्ध होण्या साठीं जातात, व ह्या पडद्या पासून आलेल्या तसल्याच रज्जूंशीं जुळतात. ह्या रज्जूंच्या मधल्या स्थानांत अंडाचे लहान गडे (लाब्यूल्स्) असतात. मागला कांठ सोडून बाकीच्या सर्व भागांत त्यूनिका अल्बुजिनिया ह्याला त्यूनिका व्याजिनेलिस ह्याचें आच्छादन असतें.

त्यूनिका व्यास्कुलोजा हा थर अरियोलर त्वचेनें एकत्र राखलेलें असें एक धमन्यांचें जाळेंच होय. हा थर त्यूनिका अल्बुजिनियाचें आंतलें आंग मढवितो, आणि मीदियास्तैनम् पासून गेलेल्या भागाच्या आधारानें असणारे जे अंडाचे लाब्यूल् म्हणजे लहान गडे त्यांच्या मध्यें त्याचे भाग जातात.

अंडाच्या मागच्या कांठाच्या बाहेरच्या बाजूवर एक **एपीदिदिमस** नामक लांब, अरुंद, व चापट पिंड आहे, तो वरचा वृद्धिंगत झालेला भाग ग्लो-

वेटोळें आहे, त्या नळी पासून कित्येक विभाग निघतात. ही उकलली म्हणजे हिची लांबी ४ पासून ६ इंच पर्यंत, व व्यास कावळ्याच्या परा एवढा आहे. रेताशयास बाहेरचा **फैब्रोसेल्युलर त्वचेचा**, मधला **फेब्रस त्वचेचा**, आणि आंतला एपिथीलियमनें मढलेल्या **म्यूकस त्वचेचा**, असे तीन पडदे आहेत.

स्त्रियांचीं प्रजोत्पत्तीचीं इंद्रियें.

मान्सवेनरिस म्हणजे **जघन**, **लेबियामेनोरा** म्हणजे **बाह्यपार्श्व**, **लबियामैनोरा** म्हणजे **अंतःपार्श्व**, **क्लितरिस** म्हणजे **योनिलिंग**, **मियेतस युरिनेरिस** म्हणजे **मूत्रछिद्र**, आणि **योनीचें छिद्र**, हीं प्रजोत्पत्तीचीं बाहेरील इंद्रियें होत.

प्युबिसच्या पुढें जो गोल उंचवटा असतो, तो त्वचे खालीं चर्बी जमा झाल्याच्या योगानें घटित आहे, व त्यावर वयस्कर स्थितींत कांहीं केश असतात. ह्या उंचवट्यास **मान्सवेनरिस** म्हणतात.

लेबियामेजोरा हे दोन ठळक व लांब पडदे अथवा घडया मान्सवेनरिस ह्या पासून पेरिनियम्च्या पुढच्या मर्यादे पर्यंत पोहचतात, व मूत्र आणि मैथुन ह्यां संबंधी साधारण छिद्रास वेष्टितात. हे बाहेरून चर्मानें व आंतून म्यूकस त्वचेनें घटित असून, जुळून मागला व पुढला **कामीस्यूर** म्हणजे संयोगी भाग पूर्ण होतो. मागला संयोगी भाग आणि गुद ह्यांच्या मध्यें असणारें स्थान तेंच **पेरिनियम्** होय. मागल्या संयोगी भागाच्या आंतल्या आंगावर एक आडवी घडी आहे, तिला **फोरचेति** म्हणतात.

लेबियामैनोरा अथवा **निंफी** हे दोन लहान पडदे अथवा घडया क्लितरिस पासून खालीं व बाहेर जाऊन, योनीच्या छिद्रावर नाहींसे होतात. ह्यावर चिकट पदार्थ उत्पन्न करणारे कित्येक लहान ग्ल्यांद आहेत.

क्लितरिस म्हणजे योनिलिंग हें लांबट इंद्रिय इरेक्टैल त्वचेनें म्हणजे फुगणाऱ्या त्वचेनें घटित आहे. ती त्वचा शिश्नाच्या कार्पसकपावर्नोजम् त्वचे सारखी आहे. क्लितरिस हें दोन क्रूरांच्या म्हणजे देठांच्या योगानें प्युबिस व इस्कियम् ह्यांच्या रेमैब्रोबर जुळले आहे, व कांहीं अंशीं लेबिया मैनोरांनीं झाकले आहे. ह्याला मधला आखूड भाग अथवा आंग आहे, ह्यास फार तीव्र स्पर्शज्ञान असतें. ह्या खेरीज ह्याला मोकळा शेंडा अथवा **मणी** आणि

मणिछद हे भाग आहेत. वर योनिलिंग व खालीं योनिछिद्र ह्यांच्यामध्यें एक गुळगुळीत त्रिकोणाकार भाग आहे, त्याला **विस्तिब्यूल्** म्हणतात.

मियेतसयुरिनेरियस म्हणजे मूत्रछिद्र हें विस्तिब्यूल्च्या मागें, योनि लिंगाच्या एक इंच खालीं, व योनिछिद्राच्या कांठा जवळ असून, म्यूकस त्वचेच्या ठळक उंचवट्यानें वेष्टिलें आहे. योनिछिद्र मूत्रछिद्राच्या खालीं आहे, व हें दीर्घ वर्तुळाकार असून कुमारिकेंत **हैमेन** नामक म्यूकस त्वचेच्या घडीनें थोडें किंवा फार बंद झालेलें असतें. **हैमेन** हा अर्धचंद्राकार पडदा योनिछिद्रावर आडवा ताणून दिला असतो, व ह्याची गोलांतरता प्युबिसकडे झुकलेली असते. हा कधींकधीं पूर्ण असतो; कधींकधीं ह्यास मध्यें छिद्र असतें; कधींकधीं चाळणी सारखा छिद्रयुक्त असतो; आणि कधींकधीं हा मुळींच नसतो. बार्थोलीनचे ग्ल्यांद योनीच्या आरंभीं प्रत्येक बाजूस एक असे दोन असतात. प्रत्येक ग्ल्यांद बदामा एवढा असून ह्याला एक वाहिनी असते, ती हैमेनच्या बाहेरल्या आंगास निंफीच्या आंतल्या आंगावर सुटते.

मूत्राशय. ब्ल्याद्र.

पुरुषांपेक्षां स्त्रियांचा मूत्राशय मोठा असतो, व त्याचा आडवा व्यास फार लांब असतो. ह्याच्या पुढें प्युबिस व मागें गर्भाशय आहे, तो लहान आंतड्याच्या कांहीं वेंटोळ्यांनीं ह्या पासून सोडविला आहे. ह्याचें बूड हें गर्भाशयाची मान, व योनीची पुढची भिंत, ह्यांस लागलें आहे.

योनिमूत्रवाहिनी. फीमेलयुरीथ्रा.

हा अरुंद व त्वचेनें घटित नळ सुमारें १$\frac{१}{२}$ इंच लांब असून, मूत्राशयाच्या मानेपासून मूत्रछिद्रापर्यंत पोहचतो. हा प्यूबिसच्या खालीं व योनीच्या पुढच्या भिंतींत आहे, व तिरपा खालीं व पुढें झुकून वांकला जातो, वांकाची गोलांतरता वर झुकली आहे.

रचना. युरिथ्राला बाहेरील स्नायूच्या, मधला **इरेक्टैल्** त्वचेचा, आणि आंतला म्यूकस त्वचेचा, असे तीन पडदे आहेत. पहिला, मूत्राशयाचा जो स्नायूचा पडदा त्याशीं सलग्न आहे, आणि शेवटला मूत्राशय व उपस्थ ह्यांच्या म्यूकस पडद्यांशीं सलग्न आहे.

उंदुक. रेक्तम्.

स्त्रियांमध्यें पुरुषांपेक्षां रेक्तम्चा सांठ अधिक पण बांक कमी आहे. **पहिला भाग** डाव्या सेक्रोइलियाक् संधी पासून सेक्रम्च्या मध्यापर्यंत येतो, व पेरितनियम्नें वेष्टिला आहे. **दुसरा भाग** काक्सिक्सच्या शेंडयापर्यंत येतो, व पुढें पेरित नियम्नें आच्छादिला असून योनीच्या मागल्या भिंतीस लागला आहे. **तिसरा** भाग योनीपासून मागें गुदापर्यंत जातो, व गुद आणि योनी ह्यांच्या मधील जें स्थान, तेंच **पेरिनियम्** जाणावें. तिसरा भाग **स्फिंक्तर** स्नायूनें वेष्टिला असून **लेवेतरएनै** स्नायूनें बाजूस उचलून धरला आहे.

योनी. वेज्जायना.

योनी हा त्वचेचा नळ उपस्थापासून गर्भाशया पर्यंत पोहचतो. ही पेल्विसच्या खांचेंत मूत्राशयाच्या मागें व रेक्तम्च्या पुढें आहे. ही कमानी सारखी खालीं व पुढें वळते, आणि प्रथम पेल्विसच्या आंसाची व नंतर तिच्या बाहेरील छिद्राच्या आंसाची गति धारण करते. हिची लांबी पुढल्या आंगानें ४ इंच व मागल्या आंगानें ५ पासून ६ इंच पर्यंत आहे. ही आरंभीं आकुंचित झाली आहे, व गर्भाशया कडच्या शेंडयास पसरली आहे. ही गर्भाशयाचा सर्विक्स म्हणून भाग आहे त्यास, गर्भाशयाचें आसयुतरै म्हणजे तोंड ह्यापासून कांहीं अंतर पावेतों वेष्टिते, व हिचें बद्धस्थान मागल्या आंगास अधिक वर आहे. ही वर ब्रादलिगमेंतास, व खालीं लेवेतरएनै स्नायु व रेक्तोविसैकल् फाशिया, ह्या भागांस बद्ध आहे.

रचना. योनीस बाहेरील **मस्क्युलर**, मधील **इरेक्तैल त्वचेचा**, व आंतील **म्यूकस त्वचेचा**, असे तीन पडदे आहेत. म्यूकस पडदा वर गर्भाशयाच्या तसल्याच पडद्याशीं, आणि खालीं लेबिया मेजोराच्या चर्माशीं सलग्न आहे. ह्यावर पुढल्या व मागल्या आंगानें एक लांब शिखा अथवा सेवनी असते, तिच्या प्रत्येक बाजूपासून कित्येक आडव्या सुरकुत्या जातात, त्या योनिछिद्रा जवळ फार वळक असतात. ह्यावरून योनि प्रसरण पावण्यास पात्र आहेसें दिसतें. ह्या पडद्यावर म्यूकस म्हणजे आंवे सारखा पदार्थ उत्पन्न करणारे कित्येक ग्ल्यांद आहेत.

गर्भाशय. युतरस.

गर्भाशय हें गर्भ धारण होण्याचें इंद्रिय आहे. हा ज्यांत गर्भ धारण झालें असतें, त्या ओवम्‌चें म्हणजे अंड्याचें ग्रहण करतो, व गर्भ पूर्ण स्थितीस येई तोंपर्यंत, त्याचें पालन करून प्रसूत समयीं त्याचें विसर्जन करितो.

कुमारिकेंत हा निवडंगाच्या फडीच्या आकाराचा असतो. ह्याचें बूड वर व पुढें झुकलें आहे; शेंडा खालीं व मागें पेल्विसच्या आंतील छिद्राच्या आंसाच्या रेषेंत झुकून त्याचा योनीशीं कोण होतो. त्याचा झोंक पेल्विसची खांच व बाहेरील छिद्र ह्यांच्या झोंका प्रमाणेंच आहे. गर्भाशयाची लांबी सुमारें ३ इंच, रुंदी वरच्या भागांत २ इंच, व जाडी १ इंच आहे. वजन प्रौढावस्थेंत ७ पासून १२ ड्राम पावेतों, व प्रसूत झाल्या नंतर १½ पासून २ औंस पावेतों असतें.

गर्भाशयास बूड, आंग, मान, आणि छिद्र अथवा तोंड, हे भाग आहेत.

वरचा रुंद, गोलबाह्य, व पेरितनियमनें आच्छादिलेला शेंडा, तेंच बूड होय; व हें पेल्विसच्या आंतल्या छिद्राच्या सपाटीच्या खालीं आहे. बुडास इंग्रजींत फंदस म्हणतात.

आंग हें बुडा पासून माने पर्यंत बारीक होत गेलें आहे. ह्याचें पुढलें आंग चापट व वरच्या ¾ भागांत पेरितनियमनें आच्छादिलें असून, मूत्राशया पासून लहान आंतड्याच्या कांहीं वेंटोळ्यांनीं सोडाविलें आहे. मागलें आंग गोलबाह्य, संपूर्ण भागांत पेरितनियमनें आच्छादिलें असून त्याच आंतड्याच्या वेंटोळ्यांनीं रेक्टम्‌पासून सोडाविलें आहे. बाजूचे कांठ गोलांतर असून ब्राद लिगमेंत, ओवरी लिगमेंत, फेलोपियन नळी, व रौंद लिगमेंत, ह्या भागांस बद्ध आहेत.

सर्विक्स म्हणजे गर्भाशयाची मान. हा खालचा गोल व अरुंद भाग होय; ह्याच्या समोवतीं योनीचा शेंडा बद्ध आहे.

गर्भाशयाच्या योनीकडच्या शेंडयावर एक छिद्र आहे. तें कुमारिकेंत वर्तुलाकार असतें, व प्रसूत झाल्यावर एका बाजूपासून दुसरीपर्यंत त्याची लांबी वाढते, ह्यास आसयूतरे म्हणतात. ह्याला दोन कांठ असतात, त्यांपैकीं पुढला जाड

आणि मागला बारीक व लांब आहे. गर्भाशयाचीं बंधनें ६ आहेत, तीं पेरितनियमनें घटित आहेत.

दोन पुढचीं आहेत तीं गर्भाशयाची मान व मूत्राशयाचें मागलें आंग ह्या भागांस जुळवितात. दोन मागलीं, गर्भाशय व रेक्टम् ह्यांच्या बाजूच्या मधून जातात. दोन बाजूचीं अथवा ब्रादलिगमेंत्स म्हणून बंधनें आहेत, तीं गर्भाशयाच्या बाजूपासून पेल्विसच्या बाजूच्या भिंतीस जातात, व त्या खांचेचे दोन विभाग करतात. पैकीं पुढल्यांत मूत्राशय, युरिथ्रा, व योनि, आणि मागल्यांत रेक्टम्, असे भाग आहेत.

गर्भाशयाच्या आकाराची त्याच्या खाचेशीं तुलना करून पाहतां, ही खांच लहान आहे. ही त्रिकोणाकार असून हिचें बूड वर झुकलें आहे. प्रत्येक बाजूच्या वरल्या कोणा जवळ एक फनलाच्या आकाराची खांच आहे, त्या खांचेच्या बुडा जवळ फेलोपियन नळीचें सूक्ष्म तोंड अथवा छिद्र आहे. गर्भाशयाच्या खांचेच्या खालच्या कोणा जवळ एक किंचित् आकुंचित झालेला भाग आहे, त्यास आस इन्तर्नम् म्हणजे आंतील छिद्र अथवा तोंड म्हणतात. तें सर्विक्सच्या म्हणजे मानेच्या खांचेंत येतें. मानेची खांच गोल व मध्य भागीं रुंद आहे; ही खालीं योनींत सुटते. ह्या खांचेंत एक पुढें व एक मागें असे दोन लांब म्यूकस त्वचेचे स्तंभ आहेत, त्यांपासून कित्येक तिरपे स्तंभाकार भाग निघतात; तेणें करून ह्या ठिकाणीं वृक्षा सारखी आकृति दिसते, तिला आरबार वैति यूतरैनस म्हणतात.

रचना. गर्भाशयास तीन पडदे आहेत. बाहेरील पडदा सीरस त्वचेचा आहे, तो पेरितनियम् पासून येतो; मधला मस्क्युलर गर्भाशयाचें मुख्य द्रव्य घटित करतो, व गरोदरावस्थेंत हा अधिक पूर्णतेस येतो तेव्हां ह्याचे, बाहेरचा, मधला, व आंतला, असे तीन थर करतां येतात. आंतला अथवा म्यूकस त्वचेचा पडदा पातळ व गुळगुळीत असून, खालच्या भागास दृढ बद्ध आहे. हा फेलोपियन नळ्यां मधून पेरितनियमशीं व आसयूतरै मधून योनीस मढविणाऱ्या म्यूकस पडद्याशीं सलग्न आहे. ह्या पडद्यांत कित्येक ग्ल्यांद आहेत, व मानेच्या खालच्या अर्ध भागांत कित्येक प्यापिली म्हणजे कंटक आहेत.

गर्भाशयाचे आनुषंगिक भाग.

फेलोपियन नळ्या, ओवरीज म्हणजे अंडाशय, ह्या दोन्ही भागांचीं **लिगमेंत्स** म्हणजे बंधनें, व **रौंदलिगमेंत**, हे गर्भाशयाचे अनुषंगिक भाग होत.

फेलोपियन नळ्या, प्रत्येक बाजूस एक अशा दोन, ब्राद लिगमेंतच्या मोकळ्या कांठांत आहेत, त्या ओवरीज मधून म्हणजे अंडाशया मधून गर्भाशयांत **ओवा** म्हणून अंड्यासारखे बारीक आशय असतात, ते नेण्याच्या उपयोगीं पडतात. प्रत्येक नळी ३ पासून ५ इंच पर्यंत लांब आहे, व ती गर्भाशयाच्या वरल्या कोणा जवळ सूक्ष्म छिद्रांत आरंभ पावून, तुतारी सारख्या पसरट तोंडानें संपते. हें तोंड शेवटास आकुंचित झालें आहे. हें तोंड अथवा छिद्र पेरितनियमूच्या खांचेशीं संयोग पावतें, व त्याचे कांठ झालरी सारख्या भागांनीं वेष्टिले आहेत. ह्या भागां पैकीं एक भाग अंडाशयाच्या बाहेरील शेंड्याशीं जुळला आहे. फेलोपियन नळीच्या शेंड्यास **फिंब्रियेतदशेंडा** म्हणतात.

रचना. फेलोपियन नळीस बाहेरील **सीरस**, मधील **मस्क्युलर**, व आंतील **म्यूकस** त्वचेचा, असे तीन पडदे आहेत, व ते सर्व गर्भाशयाच्या तसल्याच पडद्यांशीं सलग्न आहेत.

अंडाशय. ओवरीज.

हे दोन चापट अंडाकार पिंड गर्भाशयाच्या प्रत्येक बाजूस एक ह्या प्रमाणें ब्रादलिगमेंतच्या मागल्या भागांत, व फेलोपियन नळीच्या मागें व खालीं असतात, आणि हे त्या नळीस व गर्भाशयास बंधनांनीं बद्ध आहेत. प्रत्येक अंडाशय पांढुरक्या रंगाचा असून ह्याचें बाहेरील आंग गुळगुळीत अथवा उंचनीच असतें. हा सुमारें $1\frac{1}{2}$ इंच लांब, $\frac{3}{4}$ इंच रुंद, व अर्ध इंच जाड आहे. ह्याचें वजन एक पासून दोन द्राम असतें. ह्याचा पुढचा कांठ जो ब्राद लिगमेंतला बद्ध आहे, तो सोडून बाकीच्या सर्व ठिकाणीं अंडाशय मोकळा असतो.

रचना. अंडाशयास पुढचा कांठ सोडून बाकीच्या सर्व भागांत **पेरित नियमूचें** आच्छादन आहे. ह्याच्या खालीं **त्यूनिका अल्बुजिनिया** म्ह-

णून फैब्रस त्वचेचा दृढ पडदा आहे. त्याच्या खालीं व त्याच्या आंतल्या आंगा पासून गेलेल्या भागांनीं व रक्तवाहिन्यांनीं घटित एक **स्त्रोमा** म्हणून भाग आहे, त्याच्या जाळ्यांत १० पासून २० पर्यंत आशय आहेत, त्यांस **ग्याफियन वेसिकल्स** म्हणतात. ह्या आशयांची आच्छादनें पातळ व पारदर्शक असून त्यांत स्वच्छ, रंगरहित, व अलब्यूमन सारखा द्रव पदार्थ, आणि ओवा म्हणजे गर्भधारण संबंधी लहान अंडीं, हे भाग असतात. ग्याफियन वेसिकल्सनां बाहेरील व आंतील असे दोन पडदे आहेत. पैकीं बाहेरील रक्तवाहिन्यांनीं घटित आहे, व आंतील कणयुक्त आहे त्यास **मेंब्रेनाग्र्यान्युलोसा** म्हणतात. आशय फुटले म्हणजे त्यांतलें ओवम् फेलोपियन नळीच्या फिंब्रियेतद शेंड्या मधून गर्भाशयाच्या खांचेंत येतें, व पिवळट उदी रंगाचा एक गोळा त्याच्या मागें राहतो. हा गर्भ धारणा पासून उत्पन्न झाला असला तर अधिक मोठा दिसतो, ह्या गोळ्यास **कार्पस ल्युतीयम्** म्हणतात. गर्भावस्थेंत अंडाशय लंबर देशांत असतात, व जन्मल्यावर पेल्विस मध्यें उतरतात. अंडाशयाचें बंधन गोल व रज्वाकार आहे, व हें गर्भाशयाच्या प्रत्येक बाजूच्या वरच्या कोणा पासून अंडाशयाच्या आंतील शेंड्या पर्यंत पोहचतें. हें फैब्रस त्वचा व स्नायूचे तंतु ह्यांनीं घटित आहे.

रौंदलिगमेंत्स हे दोन ४ पासून ५ इंच पर्यंत लांब व गोल रज्जु, ब्राद लिगमेंतच्या दोहों थरांच्या मध्यें, व फेलोपियन नळीच्या पुढें व खालीं असतात. हे प्रत्येक बाजूस गर्भाशयाच्या वरील कोणा जवळ आरंभ पावून पुढें व बाहेर वळतात, मग पोटाचें आंतील अंगठी सारखें छिद्र व इंग्विनल् नळ ह्यांच्या मधून जाऊन, लेबिया मेजोरांत शिरून त्याशीं सलग्न होतात. हे आरियोलर त्वचा, रक्तवाहिन्या, मज्जातंतु, व गर्भाशया पासून आलेले स्नायूचे तंतु, खेरीज दृढ फैब्रस त्वचा, ह्यांनीं घटित असून, पेरितनियम्च्या दुमडींत अथवा आशयांत वेष्टिले असतात. हा आशय वयस्कर स्थितींत बंद होतो व कधींकधीं मोकळा राहतो.

स्तन. ग्यामरी ग्ल्यांद.

स्तन हे प्रजोत्पत्तीच्याइंद्रियास सहायकारीं इंद्रियें स्त्रियांत असतात, व दु-

ग्ध उत्पन्न करतात. पुरुषांत ते मूळबीज स्थितींत असतात. हे दोन अर्ध गोलाकार मोठे उंचवटे २ री पासून ६ व्या अथवा ७ व्या फांसळी पर्यंत पोहचतात, व हे पेक्तोरल् देशांत असतात. ह्यांचें वजन व आकारमान हीं वयपरत्वें व व्यक्ति परत्वें भिन्न भिन्न असतात. स्तन प्रौढावस्थेंत पूर्णतेस येतात, गरोदरावस्थेंत व विदोषें करून प्रसूति झाल्यावर वृद्धि पावतात, व वृद्धपणीं जिरून जातात. हे गोलवाह्य असून बाहेर वळले आहेत, व पेक्तोरल स्नायूं पासून उथळ फाशियानें सोडविले आहेत. बाहेरील आंगावर मध्याच्या खालीं काळसर **स्तनाग्र** आहे, व ह्याच्या सभोंवतीं जो भाग आहे त्यास **अरियोला** म्हणतात. कुमारिकेंत स्तनाग्रें गुलाबी रंगाचीं असतात; पण गरोदर झाल्यावर तीं थोडीं अथवा फार काळसर होतात. स्तनाग्र शंकूच्या आकाराचें आहे, व त्यावर कित्येक **कंटक** असून मध्यावर दुग्धवाहिन्यांचीं कित्येक **छिद्रें** अथवा **तोंडें** आहेत. स्तनाग्राचें वूड व अरियोला ह्या भागांवर पुष्कळ सिबेशियस ग्ल्यांद् आहेत, त्यां पासून उत्पन्न झालेला पदार्थ स्तनपान काळीं स्तनाग्रास स्निग्ध करून त्याचें रक्षण करतो.

रचना. ग्ल्यांदची त्वचा, स्तनाचे गड्डे जुळविणारी फैब्रस त्वचा, व गड्ड्यांमधील स्थानांतली चर्बी अथवा वसा, ह्या भागांनीं स्तन घटित आहेत. हे गड्डे लहान गड्ड्यांनीं घटित आहेत, व हे सूक्ष्म दुग्धवाहिन्यां मध्यें जाऊन सुटतात. ह्या वाहिन्या जुळून एकच विसर्जक वाहिनी होते. ह्या वाहिन्या १५ पासून २० पर्यंत आहेत, त्या अरियोलाकडे वळून त्याच्या खालीं जाऊन प्रसरण पावतात, तेणें करून दूध राहण्यास सांठ होतो. स्तनाग्रा जवळ ह्या पुनः आकुंचित होऊन नीट त्याच्या शेंड्यास जाऊन तेथें. स्तनाग्रास विंधून, त्यावर निरनिराळ्या छिद्रांनीं जाऊन सुटतात. दुग्ध वाहिन्या ह्या अरियोलर त्वचा, स्थिति स्थापकतंतु, स्नायूचे लांबलांब तंतु, व म्यूकसत्वचा, ह्यांनीं घटित आहेत. ही शेवटली त्वचा स्तनाग्राच्या चर्मांशीं सलग्न आहे.

फैब्रस त्वचा स्तनाचा संपूर्ण भाग वेष्टिते, गड्ड्यां मध्यें तिचे पडदे जातात, व ती गड्ड्यांस परस्परांशीं जुळविते.

चर्बी अथवा वसा लहान गड्ड्यांच्या मध्यें असते.

इंग्विनल् हर्नियाच्या म्हणजे अन्तर्गळाच्या शस्त्रविद्ये संबंधी शारीराचा विचार.

छेदन. एक रोडकें शव घेऊन उताणें ठाकावें, खालीं ठोकळे घालून पोट व पेल्विस हे भाग उचलून द्यावे, व भाग ताणण्या साठीं अधः शाखेस बाहेर वळवावें. एक छेद नाभी पासून प्यूबिस पर्यंत मध्या वरून न्यावा, व तो वृषणाच्या पुढल्या आंगा पर्यंत चालू करावा. दुसरा छेद इलियम्च्या पुढच्या वरच्या कंटकतुल्य भागा पासून नाभीच्या किंचित् खालीं न्यावा. कातडें उचटल्यावर उथळ फाशिया उघडा पडतो.

उथळ फाशियाचे दोन थर आहेत त्यांच्या मध्यें, उथळ रक्तवाहिन्या, मज्जातंतु, व लिंफ्याटिक् ग्ल्यांद, हीं आहेत.

उथळ थर पूपार्तच्या लिगमेंत वरून जातो, व अंडाचा रज्जु व वृषण ह्यांनां वेष्टून पेरिनियम्च्या व मांडीच्या फाशियाशीं सलग्न होतो. हा थर काढल्यावर, उथळ एपिग्यास्त्रिक्, उथळ बाहेरील प्यूदिक्, व सरकंफ्लेक्स ह्या धमन्या, आणि शोषकवाहिन्या, व मज्जातंतु, हे उघडे पडतात.

उथळ फाशियाचा खोल थर उघडा केला म्हणजे तो आंत लिनिया अल्बा आणि खालीं पूपार्तच्या लिंगमेंतूचा संपूर्ण भाग, आणि फाशिया लेताचा वरील भाग, ह्यांस दृढ बद्ध आहेसा दिसतो. ह्यापासून अंडाच्या रज्जूस नलिकाकार वेष्टन जातें, व हा वृषणाच्या दार्तास भागाजवळ उथळ थराशीं जुळतो. ह्याप्रकारें झालेला **संयुक्त थर** पेरिनियम् देशांत जाऊन त्याठिकाणच्या उथळ फाशियाच्या खोल थराशीं जुळतो. हा खोल थर काढून टाकल्यावर बाहेरील आब्लीक स्नायूचें **अपान्युरोसिस** उघडें पडतें.

ह्या अपान्युरोसिसचा जो भाग इलियम्च्या पुढच्या वरच्या कंटकतुल्य भागापासून प्यूबिसच्या कंटकापर्यंत जातो, त्याला पूपार्तचें **लिंगमेंत** म्हणतात, आणि जो भाग प्यूबिसच्या कंटकापासून इलियोपेक्तिनीयल् रेषेपर्यंत जातो, त्यास **गिंबरनातचें लिंगमेंत** म्हणतात, व हें अंडाच्या रज्जूखालून वर व मागें जातें.

प्यूबिसच्या शिखेच्या वर व किंचित् बाहेरल्या आंगास वर सांगितलेल्या अपान्युरोसिसमध्यें एक त्रिकोणाकार छिद्र आहे, हेंच **पोटाचें बाहेरील अंगठी सारिखें छिद्र** होय. ह्याला एक्स्तर्नल् आब्द्यामिनल रिंग म्हणतात. हें छिद्र उभें

एक इंच, व आडवें $\frac{1}{2}$ इंच लांब आहे, व ह्याचा झोंक तिरपा आहे. ह्याला बाजूस आंतला व बाहेरला स्तंभ, खालीं प्यूबिसची शिखा, आणि वर कित्येक वक्रतंतु, ह्या मर्यादा आहेत. हे तंतु एका पातळ फाशियाशीं सलग्न होऊन, अंड व त्याचा रज्जु ह्यावर उतरून त्यांस वेष्टितात. ह्या वेष्टनास **इंतरकालम्नर फाशिया** म्हणतात, व ह्यानें बाहेरील अंगठी सारख्या छिद्रास दृढत्व येतें.

बाहेरील अंगठीसारख्या छिद्रामधून पुरुषांत अंडाचा रज्जु, व स्त्रियांत रौंदालिगमेंत जातें.

बाहेरील आब्लिक स्नायूचें अपान्युरोसिस काढलें म्हणजे आंतील आब्लिक स्नायु उघडा पडतो. त्याचा पूपार्तच्या लिंगमेंतच्या बाहेरल्या भागापासून निघणारा भाग कांहीं अंशीं अपान्युरोसिसचा आहे, आणि हा व त्रान्स्वर्सेलिस स्नायु हे जुळून एक संयुक्त तेंदन होतें, तें प्यूबिसची शिखा व इलियोपेक्तिनियल् रेषा ह्या भागांवर सुमारें अर्ध इंच पावेतों बद्ध असतें. हें तेंदन ह्या ठिकाणीं पोटाच्या भिंतीस दृढ करतें, व हें सरळ अंतर्गळाचें एक आच्छादन होतें.

त्रायांग्युलर लिंगमेंत हा त्रिकोणाकार बंद पूपार्तच्या लिंगमेंत पासून बाहेरील अंगठीसारख्या छिद्राच्या आंतल्या स्तंभाखालून लिनिया आल्वास जातो.

आंतल्या आब्लिक स्नायूच्या खालच्या तंतूंनीं झालेला पातळ पुंजका अंडासह खालीं उतरतो, व त्यास **क्रिमास्तर स्नायु** म्हणतात. ह्याच्या तंतूंच्या मुदणी अरियोलर त्वचेनें जुळल्या जाऊन **क्रिमास्तर फाशिया** होतो, तो अंडाच्या रज्जूस वेष्टितो व तंतु रज्जूच्या आंतल्या आंगानें चढून प्यूबिसची शिखा व रेक्तस स्नायूचें वेष्टन ह्यांवर बद्ध होतात. क्रिमास्तर स्नायु तिरप्या अंतर्गळाचें एक वेष्टन होय.

आंतला आब्लिक काढल्यावर त्रान्स्वर्सेलिस स्नायूचा खालचा भाग उघडा पडतो, तो ह्याशीं जुळून **संयुक्त तेंदन** होतें. त्रान्स्वर्सेलिस ह्याचा खालचा कांठ व पूपार्तचें लिगमेंत ह्यांच्यामध्यें एक स्थान आहे, त्यांत **त्रान्स्वर्सेलिस फाशिया** दिसतो. ह्या फाशियाचें वर्णन पूर्वीच केलें आहे.

इंग्विनल् अथवा स्पर्म्यातिक् नळ सुमारें १$\frac{1}{2}$ इंच लांब आहे, व ह्यांत पुरुषांमध्यें अंडाचा रज्जु व स्त्रियांत रौंदालिगमेंत अशीं असतात. हा नळ पु-

पार्तच्या लिगमेंतशीं समांतर व किंचित् त्याच्या वर आहे, व ह्याचा झोक खालीं आणि आंत आहे. हा वर एका अंडाकार छिद्रामधून पोटाच्या खांचेशीं संयोग पावतो; ह्या छिद्रास इन्तर्नल् आब्दामिनल्रिंग म्हणजे **पोटाचें आंतील अंगठी सारखें छिद्र** म्हणतात. हा नळ खालीं पोटाच्या बाहेरील अंगठी सारख्या छिद्रांत संपतो.

पुढें, बाहेरील आब्लीक स्नायूचें अपान्यूरोसिस, व बाहेरील तृतीयांश भागाच्या पुढें आंतला आब्लीक स्नायु; मागें त्रान्स्वर्सेलिस फाशिया, संयुक्त तेंदन, व त्रायांग्युलर लिगमेंत; वर, आंतला आब्लीक व त्रान्स्वर्सेलिस ह्यांचे कमानदार तंतु; आणि खालीं, त्रान्स्वर्सेलिस फाशिया, व पूपार्तचें लिगमेंत ह्यांचा संयोग; ह्या स्पर्म्यातिक् नळाच्या मर्यादा होत.

त्रान्स्वर्सेलिस फाशियाच्या मागें पेरितनियम् आहे, त्यावर आंतील अंगठी सारख्या छिद्राच्या आंतल्या आंगास एक ठळक खळगा आहे, तो गर्भांत अंड व त्याची रज्जु ह्या सहवर्तमान उतरणारा जो आशय त्याचा बाकी राहिलेला भाग होय.

एपिग्यास्त्रिक् धमनी ही पेरितनियम् व त्रान्स्वर्सेलिस फाशिया ह्यांच्या मध्यें असते. आंतील अंगठी सारख्या छिद्राशीं हिचा विशेष महत्वाचा संबंध आहे. ही बाहेरील इलियाक् धमनी पासून निघून, रेक्तस स्नायूच्या वेष्टनाच्या कांठा पर्यंत तिरपी वर आणि आंत चढते. ह्या गतींत ती आंतल्या अंगठी सारख्या छिद्राच्या खालच्या व आंतल्या कांठा जवळ, आणि अंडाच्या रज्जूच्या आरंभा खालीं असते. वासदेफरन्स म्हणजे रेतवाहिनी ही पोटाच्या आंतल्या अंगठी सारख्या छिद्रांतून पेल्विस मध्यें उतरतांनां ह्या धमनीस वेढा घालते.

अंतर्गळ. इंग्विनल् हर्निया.

बाहेरील अंगठी सारख्या छिद्रांतून आंतडें बाहेर पडलें म्हणजे त्यास अंतर्गळ म्हणतात. एक बाहेरील अथवा तिरपा, आणि दुसरा आंतील अथवा नीट, असे अंतर्गळाचे दोन प्रकार आहेत.

तिरपा अंतर्गळ. आब्लीक इंग्विनल् हर्निया.

हा एपिग्यास्त्रिक् धमनीच्या बाहेरल्या आंगास असतो. तिरप्या अंतर्ग-

ळांत पोटाच्या खांचेंतून आंतडें आंतील अंगठी सारख्या छिद्रा जवळ निसटतें, व इंग्विनल् नळ आणि बाहेरील अंगठी सारखें छिद्र, ह्यांच्या मधून अंडाच्या रज्जूच्या पुढून वृषणांत उतरतें, आणि खालीं येतांनां पेरितनियमूला पुढें ढकलतें, तेणें करून एक आशय होतो, त्यास अंतर्गळाचा आशय म्हणतात, इंग्रजींत स्याक म्हणतात. ह्या खेरीज, आंतड्यास ट्रान्सवर्सेलिस फाशियाच्या इन्फंदिम्युलिफार्म प्रोसेसचें म्हणजे फनलाच्या आकाराचा भाग ह्याचें वेष्टन आहे, तें आंतला आब्लिक व ट्रान्सवर्सेलिस ह्या स्नायूंच्या कमानदार तंतूंस बाजूस ढकलतें, व क्रिमास्तर स्नायूनें आच्छादिलें आहे. ह्या जातीचा अंतर्गळ बाहेरील अंगठी सारख्या छिद्रांतून निसटला म्हणजे त्यास बाहेरून आंत, हीं पुढील आच्छादनें असतात,—कातडें, उथळ फाशिया, इन्तरकालम्नरफाशिया, क्रिमास्तर स्नायु, ट्रान्सवर्सेलिस फाशिया, आणि पेरितनियम्. स्त्रिक्चर म्हणजे अटकाव हा बाहेरील अंगठी सारखें छिद्र, इंग्विनल् नळ, अथवा आंतलें अंगठी सारखें छिद्र, ह्यांतून कोणत्या एका ठिकाणीं असतो. अंतर्गळ बाहेरील अंगठी सारख्या छिद्रांतून बाहेर न पडला तर, त्यास ब्युबानोसील अथवा अपुरता अंतर्गळ म्हणतात.

उपजत अंतर्गळामध्यें अंड उतरतांनां त्यास व त्याच्या रज्जूस वेष्टणारा पेरितनियम्चा आशय खुला राहतो, त्यामुळें आंतडें त्यूनिकाव्याजिनेलिस ह्याच्या खांचेंत उतरतें, व अंडास लागलेलें असतें. ह्या अंतर्गळाला स्वतंत्र आशय नसतो, त्यूनिकाव्याजिनेलिस हाच त्याचा आशय (स्याक) होय.

बाल्यावस्थेंतल्या अंतर्गळांत वर सांगितलेल्या पेरितनीयम्च्या आशयाचें पोटाशीं संयोग पावणारें छिद्र बंद असतें, परंतु इंग्विनल् नळांतला भाग खुला असतो, तेणें करून अंतर्गळाच्या आशयास (स्याक ह्याला) त्यूनिका व्याजिनेलिस ह्याच्या मागल्या थराचें आच्छादन होतें, आणि ह्या अंतर्गळांत आंतडे परत पोटांत घालविण्या साठीं शस्त्र उपाय केला असतां; पेरित नियम्चे तीन थर तोडावे लागतात ते असे,— दोन त्यूनिकाव्याजिनेलिसचे थर आणि तिसरा अंतर्गळाचा थर.

नीट अंतर्गळ. देरेक्त इंग्विनल् हर्निया.

ह्या जातीचा अंतर्गळ हा पोटाची भित घटित करणारीं आच्छादनें, व बा-

हेरील अंगठीसारखें छिद्र, ह्यांतून आंतल्या एपिग्यास्त्रिक् धमनीच्या आंतल्या आंगानें जातो. पोटाच्या खालच्या भागांत एक त्रिकोणाकार स्थान आहे, त्याला बाहेर एपिग्यास्त्रिक् धमनी, आंत रेक्तस स्नायूचा आंतला कांठ, आणि खालीं पूपार्तचें लिगमेंत, ह्या मर्यादा आहेत. ह्याच्या आंतील दोनतृतीयांश भागावरून संयुक्त तेंदन आडवें ताणलेलें असतें, व बाहेरील तृतीयांश त्रान्स्वर्सेलिस फाशियानें झांकलेला असतो. ह्या स्थानांमधून अंतर्गळ निसटतो. कधीं कधीं अंतर्गळ संयुक्त तेंदनाच्या बाहेरल्या आंगानें, व बहुधा त्याच्या तंतूंमधून ढकलला जातो, आणि क्वचित् हें तेंदन अंतर्गळाच्या पुढें ताणलें जाऊन त्यास आच्छादितें. नीट जातीच्या अंतर्गळास तिरप्यासारखींच आच्छादनें आहेत, इतकेंच कीं, क्रिमास्तर स्नायूबद्दल एथें संयुक्त तेंदनाचें आच्छादन असतें.

अटकाव बहुधा आशयाच्या मानेंत अथवा बाहेरील अंगठी सारख्या छिद्रांत असतो.

नीट अंतर्गळ तिरप्या अंतर्गळा प्रमाणें पुष्कळ मनुष्यांस होत नाहीं, व पुरुषांत बाहेरील अंगठी सारखें छिद्र मोठें असल्यामुळें अंतर्गळ होणाऱ्या पुरुषांची संख्या अंतर्गळ होणाऱ्या स्त्रियांच्या संख्येपेक्षां ज्यास्ती असते. कोणत्याही जातीचा अंतर्गळ असला तरी अटकाव नीट वर तोडावा, म्हणजे एपिग्यास्त्रिक् धमनी चुकते.

फेमरल् हर्निया म्हणजे **मांडींतला अंतर्गळ** ह्याच्या शस्त्रविद्येसंबंधी शारीराचा विचार.

छेदन. साधल्यास स्त्रीजातीचें शव घ्यावें, व उताणें टाकावें. एक छेद इलियम्च्या पुढच्या वरच्या कंटकतुल्य भागापासून पूपार्तच्या लिगमेंतावरून सिफिसिस प्यूबिस ह्या पर्यंत, व दूसरा ह्याच्या खालीं सुमारें ६ इंचांवर मांडिवरून आडवा करावा, आणि मांडीच्या आंतल्या आंगानें तिसरा उभा छेद करून हे परस्परांशीं जुळवावे. कातडें काढलें म्हणजे उथळ फाशिया उघडा पडतो.

मांडीचा उथळ फाशिया उथळ व खोल अशा दोन थरांनीं झाला आहे. उथळ थर काढला म्हणजे उथळ रक्तवाहिन्या, मज्जातंतु, व लिम्फ्यातिक् ग्ल्यांद, हे खोल थरांवरले भाग उघडे पडतात. रक्तवाहिन्यां पैकीं सफीना शीर बरीच मोठी आहे, व ही फेमरल् शिरेंत सुटण्या करितां सफीनस छिद्रामधून जाते.

उथळ फाशियाचा खोल थर पातळ असून बळकट आहे, व हा पूपार्त-च्या लिगमेंतच्या खालच्या कांठास दृढ बद्ध असून, ह्या ठिकाणाच्या खालीं एक इंचावर हा सफीनस छिद्राचा घेर, व फेमरल् रक्तवाहिन्यांचें वेष्टन, ह्या भागांसही दृढ बद्ध आहे. सफीनस छिद्राजवळ हा फाशिया आंतील सफीनस शीर व इतर रक्तवाहिन्या आणि शोषकवाहिन्या ह्यांनीं विंधिला असून चाळणी सारखा होतो, म्हणून त्यास **क्रिब्रिफार्म फाशिया** म्हणतात. हा खोल थर काढला म्हणजे फाशिया लेता उघडा पडतो.

फाशियालेता जो पूर्वीच वर्णिला आहे, त्यांत मांडीच्या वरल्या व आंतल्या आंगास एक मोठें अंडाकार छिद्र आहे, तेंच **सफीनसछिद्र** होय. ह्या छिद्राच्या पूर्णते विषयीं विचार करण्या साठीं फाशिया लेताचे प्यूबिक्, व इलियाक्, असे दोन भाग मानिले आहेत.

इलियाक् भाग छिद्राच्या बाहेरील आंगास असून, इलियम्च्या शिखेचा पुढचा वरचा कंटकतुल्य भाग व शिखा, प्यूबिसच्या कंटकतुल्य भागा पर्यंत पूपार्तचें, लिगमेंत, व गिंबर्नातच्या लिगमेंतसह पेक्तिनियल् रेषा, ह्या भागांस बद्ध आहे, आणि शेवटच्या ठिकाणीं प्यूबिक् भागाशीं सलग्न होतो. प्यूबिसच्या कंटकतुल्य भागा पासून हा खालीं व बाहेर उलटून सफीनस छिद्राची बाहेरील मर्यादा होतो, ह्या भागास **फ्याल्सिफार्म प्रोसेस** म्हणतात. हा खालीं फेमरल् वेष्टनास बद्ध आहे, ह्याच्या कांठास क्रिब्रिफार्म फाशिया बद्ध आहे, आणि खालीं हा फाशिया लेताच्या प्यूबिक् भागाशीं सलग्न आहे.

प्यूबिक् भाग सफीनस छिद्राच्या आंतल्या आंगास आहे. हा इलियाक् भागाशीं सलग्न होऊन, फेमरल् वेष्टनाच्या मागें जाऊन त्याशीं दृढ संयोग पावतो.

सफीनस छिद्र अंडाकार व १$\frac{१}{२}$ इंच लांब व $\frac{३}{२}$ इंच रुंद असून, खालीं व बाहेर झुकलें आहे. हें छिद्र मांडीचें प्रसरण केलें तर आकुंचित होतें, व आकुंचन केलें तर शिथिल होतें.

फाशियालेताचा इलियाक् भाग काढल्यावर **फेमरल् वेष्टन** उघडें पडतें, तें पूपार्तच्या लिगमेंत खालून उतरतांनां दृष्टीस पडतें, आणि पूपार्तचें लिगमेंत तोडल्यावर तें पूर्तें उघडें पडतें. हें वेष्टन घटित होण्याची रीति पू-

वीं सांगितलीच आहे. वेष्टनाच्या आच्छादनाचा पुढचा भाग काढल्यावर धमनी, व शीर, ह्या एकीच्या बाजूस एक ह्या प्रमाणें लागलेल्या असून, एकमेकां पासून सूक्ष्म पडद्यानें सोडविल्या आहेत. शिरेच्या व वेष्टनाच्या आंतल्या भागाच्या मध्यें रिकामें स्थान आहे, त्यास **फेमरल्** अथवा **क्रूरल् नळ** म्हणतात. हा नळ बहुधा सेल्युलर त्वचा, शोषकवाहिन्या, व कधींकधीं लिम्फ्यातिक् ग्ल्यांद, ह्या भागांनीं बुजलेला असतो, आणि मांडींतला अंतर्गळ झाला म्हणजे ह्यांतूनच **आंतडें** मांडींत उतरतें.

दीपक्रूरल् आर्च म्हणून ट्रान्स्वर्सेलिस फाशियाचा जाड झालेला बंद आहे, तो बाहेर पूपार्तच्या लिगमेंतच्या मध्यावर बद्ध असून, फेमरल् वेष्टनाच्या पुढून कमानी सारखा जाऊन पेक्तिनियल् रेषेस बद्ध होतो.

फेमरल् अथवा **क्रूरल नळ** हा पुढें, ट्रान्स्वर्सेलिस फाशिया, पूपार्तचें लिगमेंत, व फाशिया लेताचा इलियाक् भाग; मागें, इलियाक् फाशिया, व फाशिया लेताचा प्यूबिक् भाग; बाहेर, फेमरल् शिरेचें आंतलें आंग आच्छादणारा फ्रेब्रस त्वचेचा पडदा; व आंत, ट्रान्स्वर्सेलिस व इलियाक् फाशियांची जुळणी; ह्या भागांनीं घटित झाला आहे. ह्या नळास दोन छिद्रें अथवा तोंडें आहेत; खालचें तोंड **सफीनस छिद्र** होय, व हें क्रिब्रिफार्म फाशियानें बंद झालें आहे. वरचें तोंड अंडाकार व अंगठी सारखें आहे, त्यास **फेमरल्** अथवा **क्रूरल्रिंग** म्हणतात. ह्या छिद्रास पुढें, पूपार्तचें लिगमेंत, व **दीपक्रूरल आर्च**; मागें, पेक्तिनियस स्नायूनें आच्छादिलेला प्यूबिसचा भाग, व फाशियालेताचा प्यूबिक् भाग; आंत, गिंबर्नातचें लिगमेंत, संयुक्त तेंदन, ट्रान्स्वर्सेलिस फाशिया, व दीपक्रूरल आर्च; आणि बाहेर, फेमरल् शीर; ह्या भागांच्या मर्यादा आहेत. पुरुषांत अंडाची रज्जु, व स्त्रियांत रौंदालिगमेंत, हेभाग फेमरल् छिद्राच्या पुढच्या कांठाच्या लागलेंच वरतीं असतात. फेमरल् शीर बाहेरल्या आंगास असते, व एपिग्यास्त्रिक् धमनी छिद्राच्या वरच्या व बाहेरच्या कोणावरून आडवी जाते. मांडीच्या अंतर्गळाचा स्त्रिक्चर म्हणजे अटकाव तोडतांनां वर सांगितलेले निरानिराळे भाग चुकविण्याकरितां चाकूचें पातें आंत व किंचित् वर झुकवावें लागतें.

आब्ल्यूरेतर धमनी कित्येक प्रतंगीं बाहेरील इलियाक् शिरेच्या आंतल्या

आंगानें आब्ट्यूरेतर छिद्राकडे येते, व फेमरल् छिद्राच्या बाहेरील आंगास असते, आणि असें झालें असतां मांडींतल्या अंतर्गळासाठीं शस्त्रोपाय केलातर, ही कापली जाण्याचा संभव नसतो; परंतु कधीं कधीं ही गिंबर्नातच्या लिंगमेंतच्या मोकळ्या कांठावरून कमानी सारिखी जाते, आणि असें झालें असतां शस्त्रोपायांत ही कापली गेल्यावांचून राहणार नाहीं.

फेमरल् छिद्र जाड अरिपोलर त्वचेच्या पडद्यानें बंद आहे, त्या पडद्यास सेप्टम् क्रूरेली म्हणतात.

अंतर्गळाचें उतरणें. वर सांगितलेल्या वर्णनावरून पोटाच्या भिंतींत फेमरल् छिद्र हें अदृढ स्थान आहे, असें स्पष्ट झालें. आतां पोटांतल्या अवयवांवर एकदम अथवा सावकाश पुष्कळ दाब पडला तर, आंतडें ह्या छिद्रांत उतरतें. स्त्रियांत पेल्विस मोठें असल्यामुळें हें छिद्र पुरुषांपेक्षां मोठें आहे, ह्या कारणावरून मांडींतला अंतरगळ होणाऱ्या स्त्रियांची संख्या तोच रोग होणाऱ्या पुरुषां पेक्षां जास्ती असते.

फेमरल् छिद्रांतून आंतडें उतरलें म्हणजे तें पेरितनियम् त्वचेस पुढें ढकलून तिची स्याक् म्हणजे आशय ह्यामध्यें वेष्टिलें जातें, आशयाच्या बाहेरून सेप्टम् क्रूरेली म्हणून जो भाग आहे, त्याचें आच्छादन होतें. नंतर अंतर्गळ फेमरल् नळामधून सफीनस छिद्रा पर्यंत उतरतो. ह्या ठिकाणा खालीं फेमरल् नळ अरुंद असून वेष्टन रक्तवाहिन्यास दृढ बद्ध असल्यामुळें तो ज्यास्ती खालीं उतरत नाहीं. ह्या ठिकाणापासून तो पुढें वळतो, व क्रिब्रिफार्म फाशियास आपल्या पुढें ढकलतो, व शेवटीं वांकडा वर वळून फ्यालसिफार्म प्रोसेस व बाहेरील अब्लीक स्नायूंच्या तेंदनाचा खालचा भाग ह्यांजवळ येतो. एथें तो फक्त उथळ फाशिया व कातडें ह्या भागांनीं आच्छादिला असतो, हा प्रथम खालीं, नंतर पुढें, व शेवटीं वर झुकतो. हा झोंक ध्यानांत ठेवणें आवश्य आहे; कारण हा अंतर्गळ दाबून वर बसवितांनां दाब अगदीं उलटा लावला पाहिजे. तो असा, प्रथम खालीं, मग मागें, आणि शेवटीं वर.

ह्या अंतर्गळास आंतून बाहेर **पेरितनियम्, सेप्टम् क्रूरेली, फेमरल् वेष्टन, क्रिब्रिफार्म फाशिया, उथळ फाशिया, व कांतडें,** हीं आच्छादनें आहेत.

मांडींतल्या अंतर्गळाचे प्रकार अथवा जाति

आंतर्डे सफीनस छिद्रा पर्यंत उतरून त्याच्या बाहेर न पडलें तर, त्यास अपुरता अंतर्गळ म्हणतात, व ह्याची परीक्षा करणें फार कठीण आहे. ह्या जातीच्या अंतर्गळाचीं आच्छादनें बाहेरून आंत हीं पुढील होत, कांतडें, उथळ फाशिया, फाशियालेताचा फ्याळ्सिफार्म प्रोसेस, फाशिया प्रोप्रिया (हा त्रान्स्वर्सेलिस फाशियाच होय), सेप्तम् क्रूरेली, व पेरितनियम्. अंतर्गळ कधींकधीं फेमरल् रक्तवाहिन्यांच्या बाहेरल्या आंगास, कधीं पुढें, व कधीं मागेंही उतरतो.

मांडींतल्या अंतर्गळाचा स्त्रिक्चर म्हणजे अटकाव पेरितनियम्च्या आशयाच्या मानेंत, अथवा फ्याळ्सिफार्म प्रोसेस व गिंबर्नातचें लिगमेंत ह्यांच्या संयोगा पाशीं, अथवा मांडींत सफीनस छिद्राच्या कांठा जवळ असतो. कोठेंही असला तरी तो आंत व वर दोन अथवा तीन लैन तोडावा.

पेरिनियम् व इस्कियोरेक्तल् देश ह्यांच्या शस्त्रविद्येसंबंधी शारीराचा विचार.

छेदन. ह्याच्या आंगांत चर्बी फार नाहीं तें शव घ्यावें, व उताणें टाकावें. मूत्राशयांत सळई घालावी, पाय भखडून हात आणि पाय एका ठिकाणीं बांधावे, आणि मांड्या बाहेर वळवाव्या. वृषण वर उचलून तसाच राखावा आणि रेक्तम् मध्यें तागाचें अथवा वाखाचें बुरकूल भरावें. एक छेद वृषणाच्या बुडापासून मध्यरेषेंत गुदाच्या पुढच्या कांठापर्यंत आणावा, व त्याच्या छिद्रा सभोवतीं मागल्या कांठापर्यंत न्यावा, व ह्या ठिकाणापासून सुमारें १$\frac{1}{2}$ इंच मागें काक्सिक्सच्या शेंड्यापर्यंत न्यावा. हे छेद करून फक्त कातडें तोडावें, व पहिल्या छेदावरून तीन आडवे छेद करावे. त्यांत एक वृषणाच्या बुडाजवळ, दुसरा गुदाच्या पुढच्या कांठाजवळ, आणि तिसरा गुदाच्या मागल्या कांठाजवळ असे करावे.

आतां जें स्थान उघडें पडतें, तें पेल्विसच्या विवराचें खालचें अथवा बाहेरचें छिद्र होय. ह्याला इंग्रेजींत औतलेत् म्हणतात. ह्याला पुढें प्यूबीसची कमान, व सब्प्यूबिक् संधिबंधन; मागें काक्सिक्सचा शेंडा; आणि प्रत्येक बाजूस प्यूबिस, व इस्कियम् ह्या अस्थींच्या रेमे; ह्या मर्यादा आहेत. ह्या स्थानाचा आकार चौकोण आहे, व त्या चौकोणाची लांब कर्णरेषा पुढून मागें जाते. एका बाजूच्या इस्कियम्च्या उंचवट्यापासून दुसऱ्या बाजूच्या इस्कियम्च्या उंचवट्यापर्यंत, गुदाच्या पुढून रेषा नेली तर ह्या स्थानाचे दोन विभाग

होतात. पुढच्यास **पेरिनियम्** म्हणतात. ह्यांत शिश्न व युरिथ्रा हे भाग आहेत; मागल्यास **इस्कियोरेक्तल्** देश म्हणतात, व ह्यांत रेक्तम्चा शेवटं आहे.

इस्कियोरेक्तल देश.

ह्यांत रेक्तम्चा शेवट आहे, व रेक्तम्चा आणि इस्कियम्चा उंचवटा ह्यांच्या मध्यें प्रत्येक बाजूस वसेनें भरलेली एक खांच आहे, तिला **इस्कियोरेक्तल्फासा** म्हणजे खांच म्हणतात. इस्कियोरेक्तल् देशाच्या मध्यावर गुदाचें छिद्र आहे, व ह्या छिद्रा भोंवतालच्या कातडयावर पुष्कळ सुरकुत्या असून तें रेक्तम्च्या म्यूकस पडद्याशीं सलग्न आहे, व त्यावर घर्म व स्नेह हे पदार्थ उत्पन्न करणारे कित्येक ग्ल्यांद आहेत.

एक्स्तर्नल् स्फिंक्तर हा लंबवर्तुळाकार स्नायु गुदाचें छिद्र वेष्टितो, व कातडयास दृढ बद्ध आहे. हा काक्सिक्सच्या शेंडयापासून निघून गुदाचें छिद्र वेष्टितो, व पेरिनियम्च्या तेंदनाच्या मध्यावर बद्धहोतो, ह्या स्नायूचें खोल आंग इन्तर्नल् स्फिंक्तर स्नायूस लागलें आहे.

इन्तर्नल स्फिंक्तर स्नायु हें अर्ध इंच रुंद स्नायूचें कडें, रेक्तम्च्या खालच्या शेंडयाच्या आंतल्या आंगा सभोंवतीं आहे, व हें गुदाच्या कांठाच्या अर्ध इंच वरतीं असतें. हा स्नायु अर्ध इंच जाड आहे, व आंतड्याचे वर्तुळाकार तंतु एकत्र जुळून झाला आहे.

क्रिया. स्फिंक्तर म्हणजे आकुंचन करणारा; तेव्हां ह्या स्नायूची क्रिया त्याच्या नांवा वरून समजते.

इस्कियोरेक्तल् खांच त्रिकोणाकार असून रेक्तम्चा शेंडा, व इस्कियम्चा उंचवटा, ह्या भागांच्या मध्यें आहे. हिची रुंदी १ इंच व खोली २ इंच असून, बूड खालीं व शेंडा वर झुकला आहे. हिला आंत, स्फिंक्तर एनै, लेवेतरएनै, व काक्सिजियस, हे स्नायु; बाहेर, इस्कियम्चा उंचवटा, व आब्त्यूरेतर इन्तरन्स स्नायूस आच्छादणारा आब्त्यूरेतर फाशिया, पुढें, पेरिनियम्चा उथळ व खोल फाशिया, आणि मागें ग्लूतियस म्याक्सिमस स्नायु, व मोठें सेक्रोसायातिक् बंधन, ह्या मर्यादा आहेत. ही खांच चर्बीनें भरली असते, व हिच्या बाहेरल्या आंगास इस्कियम्च्या उंचवट्याच्या कांठाच्या

वर आंतली प्यूदिक् धमनी, शीर, व मज्जातंतु, हे आब्ट्युरेतर फाशियांत वेष्टिले जातात, आंतल्या प्यूदिक् धमनीच्या शाखा ह्या स्थानांतून आडव्या जातात.

पेरिनियम्.

हें स्थान त्रिकोणाकार असून बाजूंस, इस्कियम् व प्यूबिस ह्यांच्या रेमै; मागें, इस्कियम्चे उंचवटे जुळविणारी कल्पित आडवी रेषा; व पुढें, सिंफिसिस प्यूबिस; ह्या भागांनीं मर्यादिलें आहे. बाजूच्या मर्यादा २ पासून $२\frac{१}{२}$ इंच लांब, बूड २ पासून $३\frac{१}{२}$ इंच रुंद, असून त्याच्या व्यासाचें मध्यपरिमाण $२\frac{३}{४}$ इंच आहे. एका मधल्या सेवनीनें पेरिनियम्चे दोन सारखे भाग झाले आहेत, त्यापैकीं डावीकडच्या भागांत मूतखडा काढण्या साठीं शस्त्रोपाय करितात. ह्या ठिकाणचें कातडें काळसर व पातळ असून खालच्या भागावर मोकळेपणानें फिरतें, आणि ह्यावर पातळ केश आहेत. हें कातडें काढल्यावर दोन थरांनीं झालेला उथळ फाशिया उघडा पडतो.

ह्या फाशियाचा **उथळथर** जाड व सईल असून ह्याच्या जाळ्यांत वसा असते. हा पुढें वृषणाच्या दार्तास पडद्याशीं, व इतर भागांच्या उथळ फाशियाशीं सलग्न आहे.

खोलथर पातळ व बळकट असून शिश्नाच्या मुळीच्या स्नायूस बांधून टाकतो. हा पुढें वृषणाच्या दार्तास पडद्याशीं सलग्न होतो; बाजूस हा इस्कियम् व प्यूबिस ह्यांच्या रेमैच्या कांठांस दृढ बद्ध आहे; आणि मागें हा त्रान्सूवर्सस पेरिनियै स्नायूच्या मागल्या आंगावर कमानी सारखा वळून, खोल फाशियाच्या खालच्या कांठाशीं जुळतो.

फाशियाची अशा प्रकारची व्यवस्था असल्यामुळें युरिथ्राचा मेंब्रेनस भाग फुटून मूत्र बाहेर पडलें असतां, तें मागें गुदाकडे अथवा बाजूंस मांड्याकडे न जातां, पुढें वळून वृषण, शिश्न, व पोटाच्या बाजूच व पुढचे भाग, ह्यांच्या अरियोलर त्वचेंत शिरून पुढला मार्ग धरितें. हा फाशिया काढल्यावर मध्यरेषेंत अक्सिलेरेतरयुरैनी म्हणजे मूत्रगतिवर्द्धक, बाजूस इरेक्तर पीनिस म्हणजे शिश्नाचा उत्थापक, आणि मागें त्रान्सूवर्सस पेरिनियै, हे स्नायु उघडे पडतात.

अक्सिलरेतर युरैनी स्नायु दोन समान भागांनीं घटित आहे, व हे भाग मध्यरेषेंत एका तेंदनाच्या शिवणींत जुळले आहेत. हा स्नायु पेरिनियमूचें मध्यरेषेतलें तेंदन, व त्या पुढें असणारी मधली शिवण ह्यां पासून निघतो, व ह्याचे तंतु परस्परांपासून अंतर पावत जातात. मागले तंतु खोल फाशियाच्या पुढल्या आंगास बद्ध होतात, मधले बल्बला वेढा घालून त्याच्यावरतीं समोरच्या स्नायूशीं जुळतात, आणि पुढले तंतु पसरले जाऊन कार्पसक्यावर्नोजम् ह्यावर बद्ध होतात.

क्रिया. हा स्नायु मूत्र आणि रेत ह्यांच्या प्रवाहाची गति वाढवितो, व शिश्न उत्थापित करण्यास सहाय होतो.

इरेक्तर पीनिस हा लांबट स्नायु इस्कियमूचा उंचवटा, शिश्नाचा देंठ ज्यास क्रस म्हणतात तो, व प्यूबिसची रेमस, ह्या भागां पासून निघतो, व ह्याचें अपान्युरोसिस होतें, तें शिश्नाच्या देंठाचें खालचें आंग व बाजू ह्यांवर बद्ध होतें.

क्रिया. हा स्नायु शिश्नाच्या देंठास दाबून शिश्न उत्थापित करतो.

त्रान्स्वर्सस पेरिनियै हा अरुंद स्नायु इस्कियमूच्या रेमसच्या आंतल्या आंगा पासून निघून, तिरपा पुढें व आंत वळून पेरिनियमूच्या मध्यावरच्या तेंदनाच्या भागांत बद्ध होतो. ह्या ठिकाणीं समोरच्या स्नायूशीं, मागें स्फिक्तर एनैशीं, आणि पुढें अक्सिलरेतर यूरैनीशीं जुळतो.

ह्या प्रकारें जुळणी झाल्यानें एक त्रिकोणाकार स्थान होतें, त्याच्या आंतल्या बाजूस अक्सिलरेतर युरैनी, व बाहेरल्या बाजूस इरेक्तरपीनिस हे स्नायु आहेत; बूड त्रान्स्वर्सस पेरिनियै स्नायुनें झालें आहे; आणि जमीन पेरिनियमूच्या खोल फाशियानें झाली आहे. ह्या स्थानांतून पेरिनियमूच्या उथळ रक्तवाहिन्या अडव्या जातात, आणि मागें त्रान्स्वर्सस पेरिनियल् धमनी आडवी जाते. मुतखडा काढण्याकरितां बाजूस शस्त्रोपाय करणें झाल्यास ह्या स्थानाच्या मागल्या भागांतून चाकू तिरपा खालीं व बाहेर ओढून इस्कियोरेक्तल् खांचेंत आणतात, तेव्हां कातडें व उथळ फाशिया, त्रान्स्वर्ससपेरिनियै स्नायु व धमनी, अक्सिलरेतरयुरैनी स्नायूचे मागले तंतु, पेरिनियमूच्या उथळ रक्तवाहिन्या व मज्जातंतु, आणि त्याहून मागें खालची अथवा बाहेरची

हेमरैदल् धमनी, ह्या खेरीज खोल फाशिया, लेवेतरएनैचे पुढचे तंतु, कंप्रेसरयुरिथ्रा स्नायूचा भाग, मेंब्रेनस व प्रोस्त्यातिक् भाग, व प्रोस्तेत ग्ल्यांदचा कांहीं भाग, हे भाग तुटले जातात. आक्सिलरेतरयुरैनी व इरेक्तर पीनिस हे स्नायु काढून टांकल्यावर पेरिनियमूचा खोल फाशिया उघडा पडतो.

स्त्रियांच्या पेरिनियमूचे स्नायु.

स्फिंक्तर वेज्जायनी म्हणजे योनीचें आकुंचन करणारा स्नायु हा योनीचें छिद्र वेष्टितो, व हा पुरुषांतल्या अक्सिलरेतरयुरैनी स्नायूशीं तुल्य आहे. हा मागें पेरिनियमूच्या मधल्या तेंदनाच्या भागास बद्ध असून स्फिंक्तरएनैशीं जुळतो, व शेवटीं ह्याचे तंतु योनीच्या प्रत्येक बाजूनें जाऊन कार्पोराक्यावर्नोजा, व क्लितरिस म्हणजे योनिलिंग, ह्या भागांवर बद्ध होतात. **इरेक्तरीक्लतरिस** म्हणजे योनिलिंग उत्थापित करणारा हा पुरुषांतल्या इरेक्तर पीनिस स्नायूशीं तुल्य आहे, परंतु त्यापेक्षां लहान आहे.

त्रान्स्वर्ससपेरिनियै हा स्फिंक्तरवेज्जायनीच्या बाजूवर, आणि लेवेतरएनै हा योनीच्या बाजूवर बद्ध होतो. बाकीचे सर्व स्नायु पुरुषांच्या स्नायूं सारखेच आहेत.

पेरिनियमूचा खोल फाशिया म्हणजे **त्रायांग्युलरलिगमेंत** हा दृढ पडदा औतलेत्चा पुढचा भाग बंद करतो. ह्याचा आकार त्रिकोण असून खोली १$\frac{१}{२}$ इंच आहे. ह्याचा डोंडा सिंफिसिसप्यूबिस व सब्प्यूबिक् बंधन ह्या भागांस बद्ध आहे. बाजूस हा इस्कियम् व प्यूबिस ह्यांच्या रेमैनां बद्ध आहे, व ह्याचा खालचा कांठ मागें रेक्तमूकडे झुकला असून, पेरिनियमूच्या मधल्या तेंदनयुक्त शिवणीस बद्ध आहे. त्रान्स्वर्ससपेरिनियै स्नायूच्या पुढें हा उथळ फाशियाच्या खोल थरांशीं, व लेवेतरएनै स्नायूचें बाहेरील आंग आच्छादणाऱ्या पातळ फाशियाशीं सलग्न आहे.

पेरिनियमूच्या **खोल फाशियाचे** दोन थर आहेत. **पुढचा थर** युरिथ्राच्या मेंब्रेनस भागाच्या पुढल्या भागा सभोंवतीं चालू होऊन बल्बवर नाहींसा होतो.

मागला थर मेंब्रेनस भागाचा मागला भाग, व प्रोस्तेत ग्ल्यांदचें बाहेरील आंग ह्यांच्या सभोंवतीं मागें चालू होतो. दोहों थरांच्या मध्यें बल्बच्या

धमन्या, कौपर ह्याचे ग्ल्यांद, युरिथ्राचा मेंब्रेनस भाग, आणि कंप्रेसरयुरिथ्री स्नायु, हे भाग आहेत; ते खोल फाशियाचा पुढचा थर काढला म्हणजे उघडे पडतात.

कंप्रेसरयुरिथ्री स्नायु प्रत्येक बाजूस प्यूबिसच्या रेमसच्या वरल्या भागापासून निघून आंत वळतो, व विभागला जाऊन त्याचे दोन पुंजके होतात. ते प्रोस्तेतग्ल्यांदपासून बल्बपर्यंत युरिथ्रास वेष्टितात, व त्याच्या वरच्या व खालच्या आंगावर तेंदनयुक्त शिवणींत समोरच्या स्नायूशीं जुळतात.

पेरिनियमच्या खोल फाशियाचा मागला थर व एका बाजूचा शिश्नाचा देंठ काढला असतां, लेवेतरएनै स्नायूचें खालचें अथवा पेरिनियमकडचें आंग दृष्टिगोचर होतें.

लेवेतरएनैस्नायु सिंफिसिसच्या एकीकडे प्यूबिस व तिची रेमस ह्यांचें मागलें आंग, इस्कियमच्या कंटकतुल्य भागाचें आंतलें आंग, आणि पेल्विक् फाशिया विभागून आबटयुरेतर व रेक्तोविसेकल् थर होतात, त्यांच्या मधला कोण, ह्या भागांपासून निघतो; व ह्याचे तंतु पेल्विसच्या जमिनीच्या मध्यरेषेकडे खालीं वळून पुढें सांगितल्या प्रमाणें बद्ध होतात.

मागले तंतु एकत्र जुळून एक तेंदनाची शिवण होते, ती काक्सिक्सच्या शेंड्या पासून गुदाच्या कांठा पर्यंत पोहचते; मधले तंतु रेक्तमच्या बाजूवर बद्ध होऊन स्फिक्तर स्नायूच्या तंतूंशीं जुळतात; आणि पुढचे तंतु समोरच्या स्नायूशीं जुळण्या करितां प्रोस्तेत ग्ल्यांदच्या खालून जातात, व हे पेरिनियमच्या मध्यावरल्या तेंदनाच्या शिवणींत स्फिक्तर एनै, व त्रान्सवर्सस पेरिनियै, ह्या स्नायूंच्या तंतूंशीं जुळतात.

संबंध. वरच्या अथवा पेल्विस कडच्या आंगानें रेक्तोविसेकल् फाशियाशीं ह्याचा संबंध आहे; ह्यांचें खालचें अथवा पेरिनियम् कडचें आंग इस्कियोरेक्तल् खांचेची आंतली मर्यादा होतें; मागला कांठ काक्सिजियस स्नायूशीं सलग्न आहे; पुढचा कांठ समोरच्या स्नायू पासून एका त्रिकोणाकार स्थानानें वेगळा केला आहे; त्या स्थानांतून पेल्विस मधून पुरुषांत युरिथ्रा व स्त्रियांत योनि अशीं जातात.

क्रिया. पोटांतून कांहीं पदार्थांचें विसर्जन करण्या साठीं वेण आली म्हणजे हा स्नायु रेक्तमूचा खालचा शेंडा, योनि, व मूत्राशय, ह्या भागांस उचलून धरतो. त्यामुळें ते बाहेर पडत नाहींत.

काक्सिजियस हा त्रिकोणाकार स्नायु इस्कियमचा कंटक तुल्य भाग, व धाकटें सेक्रोसायातिक् बंधन, ह्या भागां पासून निघून, काक्सिक्सचा कांठ व सेक्रमच्या खालच्या तुकड्याची बाजू ह्या भागांवर बुडा कडून बद्ध होतो.

क्रिया. मलविसर्जन होतांनां अथवा प्रसूत होतांनां काक्सिक्स मागें दबलें गेलें म्हणजे हे स्नायु त्यास उचलून धरून आश्रय देतात.

पेरिनियमच्या मध्यावर जो तेंदनाचा भाग आहे, तो तोडल्यावर लेवेतर एनै स्नायूचे तंतु तोडून रेक्तमूला जुळलेले भाग सोडवून तें मागें मुरडून टाकलें असतां, प्रोस्तेत ग्ल्यांदचें खालचें आंग, मूत्राशयाची मान व बूड, रेताशय, आणि रेतवाहिन्या, हे सर्व भाग उघडे पडतात. ह्या भागां विषयीं पूर्वी वर्णन केलेंच आहे.

प्रोस्तेतच्या मागें मुत्राशयाचा एक त्रिकोणाकार भाग आहे, त्यास पुढें प्रोस्तेत ग्ल्यांद, मागें पेरितनियमची रेक्तोविसैकल् नामक घडी, आणि प्रत्येक बाजूस रेताशय व रेतवाहिनी, ह्या भागांच्या मर्यादा आहेत. ह्या स्थानास पेरितनियमचें आच्छादन नाहीं, आणि मुत्रावरोध झाला असतां कित्येक प्रसंगीं मूत्र विसर्जन करविण्या साठीं ह्याच ठिकाणीं रेक्तम् मधून मूत्राशयास विंधितात अथवा छिद्र पाडतात.

पेल्विक् फाशिया अथवा पेल्विसचा फाशिया.

पेल्विक् फाशिया हा पातळ पडदा पेल्विसच्या खांचेस मढवून त्रान्स् वर्सेलिस व इलियाक् फाशियाशीं सलग्न आहे. हा फाशिया पेल्विसच्या कांठा जवळ म्हणजे आंतील छिद्राजवळ, व आंतल्या आबत्युरेतर स्नायूच्या सभोंवतीं अस्थीस बद्ध आहे. ह्या स्नायूच्या मागल्या कांठा जवळ खच्या पेल्विसचा मागला भाग मढविण्या साठीं हा फाशिया मागें चालू होतो. हा आबत्युरेतर नळ घटित करण्यासाठीं आबत्यूरेतर रक्तवाहिन्यांच्या खालून कमानी सारखा पुढें जातो. पेल्विसच्या पुढल्या भागांत हा सिंफिसिस प्यूबिस ह्याला बद्ध होतो, व ह्या स्थानाच्या खालीं हा समोरच्या फाशियाशीं सलग्न हो-

ऊन पेल्विसच्या खालच्या अथवा बाहेरच्या छिद्राचा पुढचा भाग बंद करतो, आणि त्रायांग्युलर लिगमेंतच्या मागल्या थराशीं सलग्न होतो. सिंफिसिस् प्यूबिस ह्याच्या खालच्या भागा पासून इस्कियम्च्या उंचवट्या पर्यंत जाणाऱ्या रेषेच्या सपाटी वर एक जाड पांढरा बंद आहे, तोच लेवेतरएनै स्नायूच्या बद्धस्थानाची मर्यादा आहे, व त्या जवळ पेल्विक् फाशिया विभागला जाऊन, त्याचे **आबट्युरेतर** व **रेक्तोविसैकल्** असे दोन थर होतात.

आबट्युरेतर फाशिया आबट्युरेतेर इन्तर्नस स्नायूस आच्छादून प्यूदिक् रक्तवाहिन्या व मज्जातंतु हीं पुढें पेरिनियम्कडे जात असतां त्यांचा नळ घटित करतो, व लेवेतर एनै स्नायूचें खालचें अथवा पेरिनियम् कडचें आंग आच्छादणाऱ्या फाशियाशीं सलग्न होतो.

रेक्तो विसैकल् फाशिया लेवेतरएनै स्नायूच्या वरल्या आंगावर पेल्विस् मध्यें उतरून प्रोस्तेत ग्ल्यांद, मूत्राशय, व रेक्तम्, ह्या भागांस वेष्टितो. हा सिंफिसिस प्यूबिस ह्याच्या आंतल्या आंगास बद्ध असून, ह्या आंगांस प्रोस्तेत ग्ल्यांद, व मूत्राशय, हे भाग जुळवितो. ह्या खेरीज हा रेक्तमूला, मूत्राशय व प्रोस्तेत ग्ल्यांद ह्यांशीं जुळवितो.

समाप्त.

ह्या ग्रंथांत आलेल्या इंग्रेजी ल्याटिन वगैरे शब्दांचा कोश.

अंबलेकल्. नाभी संबंधी.
अल्ना. कूर्परास्थि.
अस्त्रागलस. जंघाधेयास्थि.
आलिमेंतरीकनाल. अन्नमार्ग.
आंकूल जाइंत. गुल्फसंधि.
आक्सिलरी. काखेचा.
आक्सिला. काख, कक्षि.
आक्सेसरी. सहायकारी.
आंतीरियर. पुढचा.
आंतेकस. पुढचा.
आदक्तर. आंत वळविणारा.
आन्यातमी. शारीर, शारीरक. शारीर शास्त्र.
आन्यास्तमातिका. संयोगी.
आनिमलम्यातर. प्राणिज अंश, प्राण्यंश.
आपान्युरोसिस. स्नायूचा प्रसृत झालेला अस्थीस बद्ध असणारा भाग.
आपेंदेज. अनुषंगिक भाग.
आब्दक्तर. बाहेर वळविणारा.
आब्दोमन. पोट, पोटाचें विवर.
आर्तिक्युलेशन. संधि.
आऱ्याक्नेदमेंब्रेन. मेंदूस वेष्टणारा सीरस त्वचेचा पडदा.
आक्सिपितल्बोन. शिरःपृष्ठास्थि.
आंग्युले. कोण संबंधी.
आप्तिक्. अक्षिकोश संबंधी.
आफ्थाल्मिक्. नेत्रसंबंधी.
आब्लीक. तिरपा.
आब्लेकस. तिरपा, तिर्यक.
आरिक्ल्. कान, हृद्दाच्या विवरांपैकीं एक विवर.
आरिक्युलोवेंत्रिक्युलर. आरिक्ल् व वेंत्रिकल् ह्यांच्या मधील.
ऑर्गन. इंद्रिय.
ऑर्गन आफ् सेन्स. ज्ञानेंद्रिय.
ऑर्ग्यानिक्. सेंद्रिय.
आर्तेरी. धमनी.
आर्बित. अक्षिकोश.
आसा त्रिक्वेत्रा. नेमणुकी बाहेरचीं अस्थि.
आसिस. अस्थी संबंधी.
आसक्याल्सिस. पार्ष्ण्यस्थि.
आसक्यूबिस. जघनास्थि.
इंग्विनल् क्यनाल्. स्म्र्यातिक्कनाल पहा.
इंग्विनल्रीजन. नितंबास्थि देश.
इंग्विनल् हर्निया. ऊरूसंधीजवळच्या देशांतला अंतर्गळ.
इंतर्नम्. इंतर्नस. इंतर्नल्. } आंतला.
इंतेस्तीन. आंतडें.
इंदिसिस. तर्जनीचा.
इंन्फीरियरु. इंन्फीरियोरिस. } खालचा.
इन्फीरियर तरबिनेतेदबोन. जालास्थि.
इन्फीरियर म्याक्सिलरी बोन. हन्वस्थि.

इन्लेत. पेल्विसचें आंतलें छिद्र.
इन्वालंतरी. स्वेच्छानधीन.
इन्सिजर्स. छेदकदंत.
इरेक्तर. उत्थापक.
इलियम्. नितंबास्थि.
इलियाक्रीजन. नितंबास्थिदेश.
इसाफगस. फेरिंक्सपासून पक्वाशयापर्यंत पोंहचणारी अन्नमार्गाची नळी.
इस्कियम्. आसनास्थि.
इस्कियोरेक्तल्रीजन. पेल्विसच्या बाहेरील छिद्राचा म्हणजे औतूलेतचादेश. ह्या देशास पुढें प्यूबिसची कमान व सब् प्यूबिक् बंधन; मागें काक्सिक्सचा शेवट; व प्रत्येक बाजूस प्यूबिस व इस्कियम् ह्या अस्थींच्या रेमे ह्या मर्यादा आहेत. गुदाच्या पुढून इस्कियम चे उंचवटे जुळविणारी आडवीरेषा काढली तर ह्या देशाचे दोन विभाग होतात, पुढल्यास पेरीनियम व मागल्यास इस्कियोरेक्तल् देश म्हणतात. ह्या देशांत रेक्तम्चा शेवट आहे.
एअर. हवा.
एक्वियस ह्यूमर. नेत्राचा जलवत् रस.
एक्स्तर्नम् } बाहेरचा.
एक्स्तर्नस }
एक्स्तेन्सर. प्रसरण करणारा, प्रसारक.
एथमैदबोन. सछिद्रास्थि. हें करटीच्या अस्थींपैकीं १ आहे.
एन्दोकार्दियम्. हृदयाचें आंतलें आंग मढविणारा सीरस त्वचेचा पडदा.
एपिग्यास्त्रिक् रीजन. पक्वाशयावरचा पोटाचा देश.
एपिग्लातिस. श्वासमार्गाचा पडदा.
एपिदर्मिस. कातड्याचा उथळ थर.
एल्बी जाइंत. कोपर, कोपराचा संधि.
ऐ. नेत्र, डोळा.
ऐबाल. नेत्रगोलक,+ नेत्रपिंड.
ऐरिस. ह्यांत कनीनिका असते तो नेत्राचा पडदा.
ओमेंतम्. पोटांतील पेरितनीयम् त्वचेचे भाग.
ओरिस. मुखाचा.
ओवरी. स्त्रियांचा अंडाशय
औतूलेत. पेल्विसचें बाहेरील छिद्र.
कनैन. शूलदंत.
कन्स्त्रक्तर. आकुंचन करणारा, आकुंचक.
कंप्रेसर. दाबणारा.
कम्यूनिकेतिंग. संयोग करणारा.
काक्सिक्स. गुदास्थि.
काक्सिजियल्. गुदास्थी संबंधी.
कांदैल्. संधी शेजारचा उंचवटा.
कामन. सामान्य, साधारण.
कामिस्यूर. मेंदूचा संयोगी भाग.
कार्तिलेज. कूर्चा.
कार्निया. नेत्राच्या बाहेरील पडद्याचा पुढचा भाग, काळें बुबूळ.
कार्पल्. मणगट अथवा मणिबंध ह्यांच्या संबंधी.
कार्पस. मणगट.
कालम्. स्तंभ.
कास्तल्. } फासळ्या संबंधी.
कास्तेलिस. }
किद्नी. मूत्रपिंड. गुर्द,
कोत. पडदा, वेष्टन, आच्छादन.
कोराइद. नेत्राचा काळा पडदा.
कोलन. मोठ्या आंतड्याचा भाग.
कोर्ड. मानें संबंधी.
क्याप्स्यूल्. कोश, आच्छादन, आशय.

+ नेत्रपिंड. ह्याला ३ पडदे आणि ३ रस आहेत. पडदे,—बाहेरला स्क्लरातिक् व कार्निया ह्यांनीं, मधला कोराइद ऐरिस व सिलियरी प्रोसेसेस ह्यांनीं, व आंतला रेतिना व सस्पेन्सरी लिगमेंत ह्यांनीं असे झाले आहेत; रस,— १ एक्वियस ह्यूमर. जलवत् रस. २ लेन्स. स्फटिकवत् रस. ३ विट्रियस ह्यूमर. कांचवत् रस

क्याल् केनियम्. पाष्ण्यस्थि.
क्युतेनियस. चर्म संबंधी. कांतड्याचा.
क्यूनिऐफार्म बोन. ग्रंथितुल्यास्थि.
क्रूरल्. देठाचा.
क्रूरा. देंठ.
कल्याविकुल्. जत्रु.
क्वाड्रिसेप्स. चार डोक्याचा.
गालब्ल्यादर. पित्ताशय.
ग्यांग्लियन. ज्यांत मज्जातंतु संपतात व ज्यापासून ते निघतात तो मज्जेचा पिंड.
ग्यास्त्रिक्. पक्वाशयाचा.
ग्लान्स. शिश्नाचा मणी.
ग्लासस. जिव्हेचा.
चेंबर. नेत्राचा आशय. खोली.
जजूनम्. लहान आंतड्याचा भाग.
जाइंत. संधि.
जुग्युलर. मानेसंबंधी.
तान्सिल्. जिव्हेच्या बुडाजवळ असणारे दोन पिंड. हे बदामाएवढे आहेत.
तार्सस. पावलाचीं अस्थि.
तिंपनम्. कर्णेंद्रियाचा मधला भाग.
तिबिया. अंतर्जंघास्थि.
तिबियोफिब्युलर. अंतर्बहिर्जंघास्थीचा.
तीथ. दंत. हे दुधाचे अथवा कच्चे २० व अन्नाचे अथवा पक्के ३२ असतात.
तेंदन. स्नायूच्या शेंड्या कडचा रज्वाकार दृढ भाग; ह्याच्या योगानें स्नायु अस्थीस बद्ध होतो.
तेन्सर. ताणणारा.
तेस्तीज, अंड.
त्युनिका अल्बुजिनिया. अंडाचा मधला पडदा.
त्युनिकाव्याजिनेलिस. अंडाचा बाहेरील पडदा.
त्युनिका व्यास्कुलोजा. अंडाचा आंतील पडदा.
त्रंक. धड— ह्याला पिंजर, पोट, व खालचें पोट, अशीं तीन विवरें आहेत.
त्रकीया. श्वासनळी.
त्राक्रिया. भुजास्थीच्या खालच्या शेंड्यावरचा कप्पी सारखा संधिभाग.
त्रान्सवर्स. आडवा.
त्रायांग्युलर. त्रिकोणाकार.
त्रायांग्युलर लिगमेंत. पेरिनियम् देशाचा खोल फाशिया.
त्रैसेप्स. तीन डोक्यांचा.
त्रोक्यांतर. जर्वस्थीच्या वरच्या शेंड्या वरचे दोन उंचवटे.
थोऱ्याक्स. पिंजर.
थोऱ्यासिक् पिंजर संबंधी.
थोऱ्यासिक् दक्त- धातुप वाहिनी.
दक्तस कम्यूनिस कोलिदोकस. सामान्य पित्तवाहिनी.
दर्मा. कातड्याचा खोल थर.
दार्सल्. पाठीचा.
दिजितल्. बोटांचा.
दिजितोरम्. बोटांचा.
दिप्रेसर. खालीं दाबणारा.
दिप्लोई. करटीच्या अस्थींच्या दोहों थरांच्या मध्यें असणारा विवरांनीं युक्त भाग.
दूओदीनम्. लहान आंतड्याचा भाग.
देक्स्त्रा. उजवा.
देग्यास्त्रिक्. दोन पोटाचा, किंवा दोन फुगाऱ्याचा स्नायु.
नर्व. मज्जातंतु.
निपल्. स्तनाग्र.
नी जाइंत. गुडघ्याचा संधि.
नेक्. मान, ग्रीवा.
नेजल् फासा. नासिकाची खांच.
नेज़ल् बोन. नासिकास्थि.
नोज. नासिक, नाक.
न्युरेलेमा. मज्जातंतूस वेष्टणारा पडदा.
पतेला. गुडघ्याच्या वाटीचें अस्थि.
पराताइद ग्ल्यांद. कर्णाजवळ असणारा लालोत्पादक पिंड.

परफोरेटिंग. विंधणारा.
परेतल् बोन. सीमंताथि.
पल्मनरी } फुप्फुस संबंधी.
पल्मनेलिस }
पान्सवेरोलियै. मेंदूचा एक भाग.
पाप्लितियल स्पेस. गुडघ्याच्या मागलें चौकोणाकार स्थान, चौकोणाची लांब कर्ण रेषा अधःशाखेच्या मधल्या रेषेंत पडते.
पाल्मर. तळ हाताचा.
पालिसिस. हाताच्या अथवा पायाच्या अंगुष्ठाचा.
पिरमिद. सुळका, शंकु.
पेरिकार्दियम्. हृत्कोश.
पेरितनियम्. पोटाच्या विवरास मढविणारी सीरस त्वचा.
पेरिनियम्. हें त्रिकोणाकार स्थान पुढें सिफिसिसप्यूबिस, मागें इस्कियम्चे उंचवटे जुळविणारी कल्पित रेषा, व प्रत्येक बाजूस इस्कियम् व प्यूबिस ह्यांच्या रेमे म्हणजे शाखा ह्या भागांनीं मर्यादिलें आहे.
पेल्विस. खालचें पोट.
पेर्तुल्. पचन संबंधी इंद्रियांच्या रक्ताभिसरणा संबंधी.
पोस्टीरियर. मागला.
पौच. थैली.
प्यांक्रीज. पोटांतलें एक इंद्रिय, लिंबलिंब
प्यांक्रियातिक् दक्त. प्यांक्रियातिक् जूस नामक रसनेणारी वाहिनी. ही वाहिनी पचन काळीं प्यांक्रीज ह्या इंद्रियापासून दुभंदेनिम नामक जो लहान आंतड्याचा भाग त्यांत हा रस नेऊन पोंहचविते.
प्यापिला. कंटक.
प्यालेत. तालू.
प्यूपिल्. नेत्राची कनीनिका.
प्यालेतबोन. तालवस्थि.
प्रेमै. पहिला.
प्रोनेतर. पालथें करणारा.
प्रोफंदा. खोल.
प्लेंता. वार.
प्लांतर. तळ पायाचा.
प्यूरा. पिंजरास मढविणारी सीरस त्वचा.
प्लेक्सस. जाळें.
फनेल. गळणी, नरसाळें, चिमणी.
फंक्शन. कृत्य, क्रिया, व्यापार.
फंक्शन आफ् अनिमल् लेफ. प्राणिक्रिया.
फंक्शन आफ् आर्ग्यानिक् लेफ्. इंद्रियक्रिया.
फासा. खांच.
फिब्युला. बहिर्जंघास्थि.
फीमर. ऊर्वस्थि.
फीमेल. स्त्री.
फेमरल्. ऊरुसंबंधी, मांडीचा.
फेरिंक्स. सप्तपथ, घसा.
फेलोपियन ट्यूब. गर्भाशया पासून अंडाशया पर्यंत जाणारी नळी, हिजमधून अंडाशयापासून गर्भाशयांत अंडीं जातात.
फेल्यांजीज. हाताच्या अथवा पायाच्या बोटांचीं पेरीं.
फेशियल्. मुखाचा.
फेस. मुख.
फ्यासिक्युलस. तंतूंचा पुंजका.
फ्रांतल् बोन. ललाटास्थि.
बंदल्. जुडगा.
बर्सा. हे लहान आशय सांध्याच्या शेजारीं असतात व तेंदनाच्या वेष्टनांचा भाग होत. हे तेंदनें व अस्थि ह्यांजमधें घर्षण होऊं देत नाहींत.
बादी. आग, पिंड.
बेस. बूड, पाया.
बैकस्पिद. द्व्यग्र दंत.
बैसेप्स. दोन डोक्यांचा.
बोन. अस्थि.

ब्रांकस्. श्वासनळीची शाखा.
ब्रांच. रक्तवाहिन्या, शोषक वाहिन्या इत्यादिकांच्या शाखा.
ब्रीविस. अखुड.
ब्रेकियल्. भुजसंबंधी.
ब्रेन. मेंदू.
ब्ल्यादर. मूत्राशय, ब्लोमन.
मसल्. स्नायु.
मस्क्युलर. स्नायूचा.
मान्स वेनरिस. जघन.
मिदियस्तैनम्. दोहों फुप्फुसांच्या मधलें स्थान.
मिनिमेदिजिते. हाताच्या अथवा पायाच्या करंगळीचा.
मियेतस. खोली, विवर, नाकाचें विवर.
मेजर. मोठा.
मेजेंतरी. लहान आंतड्यास कण्याशीं जुळविणारा पेरितनियमचा पडदा.
मेटाटार्सल बोन. पादांगुल्याधारास्थि.
मेदळा आब्लांगेता. मेंदूचा एक भाग.
मेल. पुरूष.
मेलर बोन. गंडास्थि.
मोलर्स. दाढा.
मौथ. तोंड.
म्याक्सिलरी. दाभाडा संबंधी.
म्याग्नस. मोठा.
म्यामरी ग्ल्यांद. स्तन.
युरेथ्रा. मूत्राशयापासून मूत्रविसर्जन करविणारी वाहिनी.
युरेतर. मूत्रपिंडा पासून मूत्राशयास मूत्र नेणारी वाहिनी.
युरेनी. मूत्राचा.
युतरस. गर्भाशय.
रिकरंत. उलटणारा, परतणारा.
रिंग. चक्र, अंगठी सारखें छिद्र.
रिब्ज. फासळ्या.
रिस्त जाइंत. मणगट्याचा संधि.
रीजन. देश.
रूत. मुळी.
रेक्तम्. उंदुक, मोठ्या आंतड्याचा शेवटचा भाग.
रेक्तस. नीट.
रेक्तो विसेकूल फोल्द. उंदुक व मूत्राशय ह्यांच्या मधला पदर किंवा घडी.
रेतिना. नेत्राचा आंतला पडदा, हा मज्जेचा आहे.
रेदियस. मणिबंधाधारास्थि.
लंग. फुप्फूस.
लंबर रीजन. कमरेचा देश.
लांग. } लांब.
लांगस. }
लांजिट्यूदिनल्. लांब.
लाब्यूल्. फुप्फुस, काळीज इत्यादिकांचा लहान गड्डा.
लार्ज इन्तेस्तीन. मोठें आंतडें.
लिगमेंत. संधिबंधन.
लिंग्वल्. जिव्हेचा.
लिंफ्यातिक्. शोषकवाहिनी, उदकवाहिनी
लिवर. काळीज. यकृत्.
लेता. रूंद.
लेन्स. नेत्राचा स्फटिकवत् रस.
लेबिया मेजोरा. उपस्थाचें बाह्यपाईं.
लेबिया मेनोरा. उपस्थाचे अंत्यपाईं.
लेरिंक्स. कृक. कंठध्वनीचें व श्वासोच्छ्वासाचें इंद्रिय.
लेवेतर. वर उचलणारा.
लोब. मोठा गड्डा.
ल्याक्रिमल् आपरेतस. अश्रुसंबंधी संज अथवा सामग्री.
ल्याक्रिमल् ग्ल्यांद. अश्रुपिंड.
वर्तिब्रा. मणका, रीढकास्थि.
वल्वा. उपस्थ.
वालंतरी. स्वेच्छाधीनं.

वाल्व. एकाच बाजूस उघडणारा पडदा.
वासदेफरन्स. रेतवाहिनी.
विट्रियस ह्यूमर. नेत्राचा कांचवत् रस.
विसिक्युलीसेमिनेलिस. रेताशय.
विस्कस. अंतरवयव.
वेज्जायना. योनि.
वेंट्रिकल्. हृदयाचें विवर. कुकाचें विवर.
वेन. शीर.
वोकल् कार्ड. कंठध्वनीची रज्जु.
वोमर. फालास्थि.
शाफ्त. नळी.
शार्त. अखूड.
शोल्डर. स्कंधसंधि.
सब्म्याक्सिलरीग्ल्यांड. लालोत्पादक पिंड, हा खालच्या दाभाडाच्या खालीं आहे.
सब्लिंग्वल् ग्ल्यांड. जिव्हेच्या खालीं असणारा लालोत्पादक पिंड.
सरेतस. दोऱ्यांनीं युक्त भाग.
सर्वेकल्. मानेचा.
सर्वेसिस. मानेचा.
साकोलिमा. स्नायूस आच्छादणारा पडदा.
सिकंदै. दुसरा.
सिनिस्त्रा. डावा.
सिबेशियसग्ल्यांड. स्नेहोत्पादक पिंड.
सिलियरी प्रोसेसेस्. हे नेत्राच्या कोराइड पडद्याचा आंतला व मधला थर दुमडून झाले आहेत. हे ६० पासून ८० पावेतों असतात, व लेन्सच्या पुढें व ऐरिसच्या मागें आहेत.
सिस्तिकुदक्त. पित्ताशय वाहिनी.
सिस्तेमिक्. शरीर संबंधी.
सीकम. मोठ्या आंतड्याचा एक भाग.
सुदोरिफरसग्ल्यांड. घर्मोत्पादक पिंड.
सुपीरियर. वरचा.
सुपीरियर म्याक्सिलरी. ऊर्ध्वदंताधारास्थि.
सुपीरियोरिस. वरचा.
सुपैनेतर. उताणा करणारा, उत्तानक.
सेक्रम्. त्रिकास्थि.
सेक्रल्. त्रिकास्थि संबंधी.
सेप्टम्. पडदा.
सेरिबेलम्. मेंदूचा लहान भाग.
सेरिब्रम्. मेंदूचा मोठा भाग.
सेरिब्रल्. मेंदूसंबंधी.
सेल्. निरनिराळ्या त्वचांस व इंद्रियांस घटित करणारे सूक्ष्म बंद आशय अथवा मूळपिंड.
सेसमेंद. हीं अस्थि संधीच्या जवळ असतात, व तेंदना पासून उत्पन्न होतात. गुडघ्याच्या वाटीचें अस्थि हें या जातीच्या अस्थींचें उत्तम उदाहरण होय. या खेरीज दोन दोन अस्थि हातापायांच्या अंगुष्ठांच्या बुडाजवळ असतात.
सैनस. या शब्दाचे दोन अर्थ आहेत.
१ मेंदूच्या दूरामेतर नामक पडद्यानें घटित झालेले नळ यांतून काळसर रक्त वाहतें. उदाहरण वरचें लांजित्यूदिनल् सैनस इत्यादि.
२ अस्थींमधील विवरें जसें फ्रांतल्, स्फीनेदल्, व एथमैदल् सैनसेस लेरिंक्सचें म्हणजे कूकाचें सैनस.
स्कल्. मस्तक.
स्किन. चर्म, कातडें.
स्केलिटन. अस्थिपंजर.
स्क्रोतम्. वृषण, अंडकोश.
स्क्लेरातिक्. हा नेत्राच्या बाहेरील पडद्याचा भाग आहे. याचा रंग पांढरा आहे.
स्तमक्. पक्वाशय.
स्तर्नम्. उरोस्थि.
स्त्रिक्चर. अटकाव.
स्पर्म्याटिक् कनाल. हा नळ आहे, यांतून पुरुषांत अंड रज्जू व स्त्रियांत रौंदलिगमेंत हे भाग जातात.

स्पर्मॉतिक् कार्द. अंडरज्जु.
स्पैन. कणा, रीढक.
स्प्लीन. प्लीहा.
स्फिंक्तर. आकुंचन करणारा, आकुंचक
स्फीनैद बोन. शीर्षतलास्थि.
स्याक. आशय.
हार्निया. अंतर्गळ.
हार्त. हृद.
हिप्जांइत. ऊरुसंधि.
हिप्यातिक्. काळजाचा.
हिप्यातिक् दक्त. पित्तवाहिनी.
हेअर फालिकल्स. केशाचें ग्ल्यांद.
हैपोकांड्रियाक् रीजन. खोब्या फांसळ्यांच्या कूर्चा खालचा पोटाचा देश.
हैपोग्यास्त्रिक्रीजन. नाभीच्या खालचा पोटाचा देश.
हैयैदबोन. जिव्हास्थि.
हैलस. प्लीहेच्या व मूत्रपिंडाच्या आंतल्या-कांठावरची चीर. ह्या चिरांतून रक्तवाहिन्या, शोषकवाहिन्या व मज्जातंतु जाण्या येण्याचा मार्ग आहे.
हैलैद मेंब्रेन. नेत्राच्या कांचवत् रसाचें आच्छादन.
ह्यूमर. नेत्राचा रस.
ह्यूमरस. भुजास्थि.

शुद्धिपत्र.

पृष्ठ	ओळ	अशुद्ध	शुद्ध
३	१२	साधाणर	साधारण
१०	२७	मेनिजियल	मेनिंजियल
१२	९	त्राक्रियेरिल	त्राक्रियेरिस
१३	३	ह्याचें	स्क्वेमस भागाचें
१३	१०	फांसा	फाशिया
१३	२२	खबर रीत	खरबरीत
१४	८	ह्मणातात	म्हणतात
१४	११	फेलेपियन	फेलोपियन
१४	१७	कर्णेंदियाच्या	कर्णेंद्रियाच्या
१४	२५	जोत	जाते
१४	२७	हा भाग	पीत्रस् भाग
१४	२८	हा नळीं	ही नळी
१५	३	स्फानैद	स्फीनैद
१५	७	जिजोम्यातिक	जिगोम्यातिक्
१५	१४	क्यावनस	क्यावर्नस
१७	६	२ परैतल	२ परैत्ल
२२	३	बाहेरचें आंग	आंतलें आंग
२२	३	आंतलें	बाहेरलें
२२	१७	चौपेलू	चौपैलू
२५	१६	चौपेलू	चौपैलू
२८	११	आस्थि	अस्थि
२९	२८	ल्यासरम, मिदियम,	ल्यासरममीदियम
३१	२२	झुकलेले.	झुकलेले,
३१	२२	इंचाच्या	इंचांच्या
३३	१०	ह्या भागाच्या व ग्रंथीच्या बाहेर	ह्या भागाच्या बाहेर

पृष्ठ	ओळ	अशुद्ध	शुद्ध
३३	१६	आंगच्या	आंगाच्या
३४	१४	इतालिक S एस	इतालिक f एस
३४	२४	नळीच्या	नळीचें
३७	२२	खऱ्यामा नेपासून	खऱ्यामाने पासून
३८	२८	त्रिकोकार	त्रिकोणाकार
४२	७	उंचखोल	उंच खाल
४५	१४	इंद्रियास	इंद्रियांस
५०	२४	त्रोक्यांतरा	त्रोक्यांतरांच्या
५१	१२	उंचवटा	उंचवटा
५१	१३.	वरतीं	वरतीं
५६	५	स्केफैद	दुसरें मेतातार्सल अ
६१	२५	ह्याच्या	ह्यांच्या
६७	२	बैसेष्स	बैसेप्स
६७	२४	उवंचच्या	उंचवच्या
६८	२३	ह्यांच्या	ह्याच्या
६८	२६	रिद्यस	रेदियस
६८	२६	कारेकैद	कारोनैद
६९	२१	ह्यास	ह्यांस
६९	२६	ह्यांपासून	ह्या पासून
७४	२-३	लिगमेंतम्	लिगमेंतम्
७४	६	ह्याला लिगमेंतम् तीरीज म्ह-णतात.	
७५	२०	लिंगमेतम् पतेला	लिगमेंतम् पतेला
७७	२२	अस्त्रागलेद	अस्त्रागलैद
८३	१३	अर्ब्रिक्युलेरि	अर्बिक्युलेरिस
९१	१	जीभे	जीभ
९५	८	द्यावें	द्यावे
९६	९	कंठकतुल्य	कंटकतुल्य
९९	१४	बोटासाख्या	बोटासारख्या

पृष्ठ	ओळ	अशुद्ध	शुद्ध
१०१	२६	सिंफिससच्या	सिंफिसिसच्या
१०३	१५	कूर्चा पासून	कूर्चां पासून
१०३	१६	ग्रंथी पर्यंत	ग्रंथीं पर्यंत
१०४	२०	त्रान्स्वर्तेलिसच्या	त्रान्स्वर्सेलिसच्या
१०४	२२	सोअस वक्राद्रेतस	सोअस व क्राद्रेतस
१०५	९	चौपेलू	चौपैलू
१०५	१३	गोल बाह्य	गोलबाह्य
१०५	१६	प्वांक्रीज,	प्यांक्रीज,
१०६	४	सबक्लेवियस	सब्क्लेवियस
१०६	११	थें कातडें	एथें कातडें
१०७	१४	चौपेलू	चौपैलू
१०९	५	क्लयाविकल	क्लयाविक्ल्
१११	६	अंतीरियर ह्यमरल रीजन	अंतीरियर ह्यूमरल रीजन
११३	१	ह्यांच्य विरुद्ध	ह्यांच्या विरुद्ध
११९	१०	उचवटा	उंचवटा
१२०	१२	दान	दोन
१२१	१	हेरेदियस	हे रेदियस
१२४	१५	आकाराच्या	आकाराचा
१२९	१०	लागत	लगत
१३१	१२	वद्ध	बद्ध
१३५	१०	फिव्युलर रीजन	फिब्युलर रीजन
१३५	२४	फ्लेक्सर	एक्स्तेन्सर
१३७	८	फ्लांतरेसि	फ्लांतेरिस
१४५	१९-२०	प्रस, रण	प्रसरण
१४६	१७	सेल्युर	सेल्युलर
१४९	१७	दिसेंदिंग पोर्शन	दिसेंदिंग पोर्शन
१५०	५	उजवीडके	उजवीकडे
१५०	९	आगाची	आंगाची
१५०	१०	जवी	उजवी

पृष्ठ	ओळ	अशुद्ध	शुद्ध
१५०	१२	कमान करातिद	कामन करातिद्
१५३	१८	संबध	संबंध
१५४	८	वाहेर	बाहेर
१५५	२१	पराति दग्लांद	परातिद् ग्ल्यांद
१६०	६	दपि	दीप
१६४	४	आर्ब्रितल	आर्बित्ल्
१६५	२०	आप्तिक मज्जातंतु	आप्तिक मज्जातंतु,
१६८	१७	डावी सब्क्लेबायन	डावी सब्क्लेवियन
१७२	११	मागली कम्युनिकेतिंग	पुढली कम्युनिकेतिंग
१७३	१९	दायदैफ्रम	दैफ्रम
१७३	२२	म्याममरीच्या	म्यामरीच्या
१७७	२२	त्याच्या	त्यांच्या
१९०	१	हिष्यातिक	हिप्यातिक्
१९८	१	शाखा खेरीज	शाखां खेरीज
२१०	२०	ज्यांमध्यें	मध्यें
२१६	२४	वरच्य	वरच्या
२१९	८	अब्सार्बेत्स	अब्सार्बेंत्स
२१९	११	आतड्याच्या	आंतड्याच्या
२२१	१०	ग्यांदची	ग्ल्यांदची
२४६	२१	फेशियल पोर्शियोद्युरा	फेशियल्. पोर्शियोद्यूरा
२४६	२६	६ वा	७ वा
२४७	१३	मज्जा ततु.	मज्जातंतु.
२४७	१५	मज्जतंतु.	मज्जातंतु
२४८	११	सच्छिद्र	सछिद्र
२४९	१३	क्लैनेद	क्लैनेद
२४९	२१	वरचा आब्लीक	लेवेतरप्याल्पिब्री
२५१	१५	प्याल ब्रीवर	प्याल्पिब्रीवर
२५३	२४	वाजूस	बाजूस
२५४	४	दैम्यास्त्रिक्	दैग्यास्त्रिक्

पृष्ठ	ओळ	अशुद्ध	शुद्ध
२५४	१६	याच	त्याच
२५६	१२	इन्फ्रात्राकियर	इन्फ्रात्राक्लियर
२५६	१३	कांजेंक्तैवा	कांजेंक्तैवा
२५६	१६	ग्यांल्लियन	ग्यांग्लियन
२५६	१६	संवधी	संबंधी
२५८	१३	सबम्याक्सिलरी	सब्म्याक्सिलरी
२५९	१९	असें	असे
२६४	१०	शाख	शाखा
२७३	१३	बाटे	बोट
२८५	१७	ह	हा
२९०	७	रनिल	रीनल
२९२	१२	सुप्रारनिल	सुप्रारीनल
२९२	२६	ग्यांग्लियां	ग्यांग्लियन
२९५	३	असन	असून
२९७	१४	ळवे	तळवे
२९८	१९	बरचे	वरचे
३००	११	ल्यांद	ग्ल्यांद
३००	१६	आसांशीं	आंसांशीं
३०४	१५	हलवया	हलावया
३१४	१६	ग्लांदचा	ग्ल्यांदचा
३२४	६	सिंफिसि सला	सिंफिसिसला
३२४	१८	दक्तस रिविनिय नै	दक्तस रिविनियनै
३२४	१९	आ शय	आशय
३२४	२३	ज वळ	जवळ
३२४	२६	का ळजाचें	काळजाचें
३३०	१०	तनि	तीन
३३१	२६	शतिज्वरादि	शीतज्वरादि
३४२	२४	३	हैलस
३४३	३	इन्तर कास्तल स्नायु	इन्तर कास्तल स्नायु;
३४४	४		

पृष्ठ	ओळ	अशुद्ध	शुद्ध
३४९	८	डाव्याा	डाव्या
३४९	२८	वेंत्रिकलांत	आरिकलांत
३५०	१४	गंडाळतात,	गुंडाळतात,
३५१	११	वीना केवां पासून	वीनाकेवा पासून
३५३	१०	कुचचा	कूर्चेच्या
३५६	२१	नळा	नळी
३५७	१९	स्वेच्छाधीन	स्वेच्छानधीन
३६४	१५	हलैस	हैलस
३६६	१९	पारांचीं	शिरांचीं
३७१	२५	हाते	होत
३७२	१३	⅓ इंच	⅔ इंच
३७८	३	वाहेरचा	बाहेरचा
३८१	२१	ओवरी लिगमेंत,	ओवरीचें लिगमेंत,
३८५	२१	तेथें.	तेथें
३८७	१५	लिंगमेंत	लिगमेंत
३८७	२३	आब्लिाक	आब्लिक
३९२	४	फमरल	फेमरल
३९६	२४	बाजूच	बाजूचे
४००	२८	वद्ध	बद्ध

549/18

वर्णवार अनुक्रमणिका.

अंडव त्याचीं वेष्टनें ३७४
अंतरगळ (शस्त्रविद्ये संबंधीशारीर) ३८६
तिरपा ३८८
नीट ३८९
मांडीतला ३९०
अंतरवयव ३१६
अनुषंगिक भाग गर्भाशयाचे ३८३
चर्मीचे २९८
नेत्राचे ३११
अन्नमार्ग ३१६
अंबलेकल् देश ३२७
अब्दोमन ३२६
अर्धवर्तुळाकार नळ (कानाचे) ३१५
अव्यक्नैद् २२८,२३१
अलिमेंतरी कनाल ३१६
अस्थी (बोन्स) .....
घटना
सामान्यवर्णन १
अक्सिस ५
अत्लस ४
अंतर्जघा ५२
अनामक ४५
अन्यत्रिग्रंथितुल्य ५५
अन्सिफार्म ४३
अल्ना ३८
अंसफलक ३५
अस्त्रागलस ५४
आक्सिपितल् ९
आसइनामिनेता ४५
क्याल्सिस ५६
आसन ४६
आसप्यूबिस ४७
आस म्याग्नम् ४२
आसा त्रिक्विा २५
इंकस ३१५
इन्फीरियर तरबिनेत २१
म्याक्सिलरी २४
इलियम् ४५
इस्कियम् ४६
उरोस्थि ३१
ऊर्ध्वदंताधार १८
शाखा ३१
ऊरू ४९
एथमैद १७
कर्ण १२
करांगुलि ४४
आधार ४३
काक्सिक्स ८
कार्तिलेज ३४
कार्पस ४१
कीलक ५
कूपर ३८
क्रुचाविकूल् ३४
क्यूनिऐफार्म ४१
क्यूबैद ५७
गंड २३
गुद ८
जघन ४७
जंघास्थि ५४
जत्रु ३४
जाल २१
जिव्हा २५
तळवा ४३

अस्थि (बोन्स) .....
तार्सस ५४
तालु २०
तिबिया ५२
तेंपरल् १२
त्रापिजियम् } .. ४२
त्रापिजैद }
त्रिक ६
नासिक १८
नितंब ४५
नेजल् १८
नेमणुकी बाहेरची २५
पंजर ३१
पतेला ५१
परैतल् १०
पादांगुलि ५८
आधार ५७
पायाची ५४
पार्ष्ण ५६
पिसिफार्म ४२
प्यालेत २०
फाल २२
फासळ्या ३२
फासळ्यांच्या कुर्चा ३४
फिब्युला ५३
फीमर ४९
फेल्यांजिज ४४, ५८
फ्रांतल् ११
बहिर्जंघा ५३
बाष्प २३
भूज ३७
मणकाठळक ५
मणके साधारण वर्णन ३
कमरेचे ६
पाठीचे ५
मानेचे ४

अस्थि (बोन्स) .....
मणगटाची } ४१
मणिबंध }
आधार ३९
मस्तक } ८
माकड हाड }
मुखाची १८
मेताकार्पस ४३
मेतासिस ५७
मेलर २३
म्यालियस ३१५
रिब्ज ३२
रेडियस ३९
ललाट ११
ल्याक्रिमल् २३
वर्तिग्रा प्रामिनेन्स ५
वर्तिग्रे सामान्य वर्णन .. } .. ३
दार्सल् }
लंबर ५
सर्व्हिकल् ४
वार्टी ५१
वोमर २२
शिरःपृष्ठ ९
शिरोभर ४
शीर्षतल } १५
सछिद्र }
सीमंत १०
सुपिरियर म्याक्सिलरी १८
सेक्रम ६
सेसिम्यूनर ४१
सेसमेंद ५८
स्कल् ८
स्केफैद ४१
स्क्यापुला ३५
स्तर्नम् ३१
स्तेपीज ३१५

अस्थि (बोन्स) .....
स्पेन २
स्फिनेड १५
हनु २४
हेयेद २५
ह्यूमरस ३७
अक्षिकोश ३०
आक्रोमियन भाग ३७
आक्सिस थेरेद १७२
सिलियाक १८९
आच्छादन झिलसनचें ३३९
आंतडें मोठें ३३४
लहान ३३१
आग्निक् कामिस्यूर २४८
आग्निक्त्राक्त २४३
ग्यालमे २४०
आंत्रम् आफ् हेमोर १८
आब्दामिनल्-रिंग ९९
आरचार वेतियुतरेनस ३८२
सेरिवेले २४५
आरिकुल् ३१४
आरिकल्स् ३४५
आंस औतलेन / इन्लेत ३९४
आसयुतरे ३८१
इंकस ३१५
इंग्विनल् देश उजवा ३२७
डावा ३२८
इन्तर आर्तिक्युलर कार्तिलेज .....
क्ल्याविकल् व स्तर्नम्याचीं .. ६५
गुडघा याची ७५
मणगटाची ६९
ग्याक्सिलरीची ६४
इन्तर वर्तिब्रल सब्स्तन्स ६२
इन्तेस्तिन लार्ज ३३४
इन्तेस्तिन स्माल ३३१
इन्फंदि ग्युलिफार्म प्रोसेस ३८९
इस्थमस ३६२
इलियम् ३३२
इलियो पेक्तिनियल् रेषा ४७
इसाफगस ३२५
इस्कियोरेक्तल् देश ३९५
उइलिसचें बर्तुळ १७२
उंदुक ३८०
एंदोकार्दियम् ३४९
एपिग्यास्त्रिक् देश ३२७
एपिग्लातिस ३५३
एपिदर्मिस २९७
एपिदिदिमस ३७५
एयरसेल्स ३६२
एयोर्ता १४६
ऐरिस ३०६
ओठ ३१७
ओमेंतम् भाकटें ३२८
मोठें ३२९
ओवेरीज ३८३
कंटक चर्मीचे २९७
जिव्हेचे ३००
स्तनाचे ३८५
कण २
कण्याची रज्जु २२९
कर्णेंद्रिय आंतला भाग ३१५
बाहेरला,, / मधला ,, ... ३१४
कफोत्पादक त्वचा ३०३
काका ३१४
काक्रिया ३१५
कांजें क्तेवा / प्रापण्या संबंधी / स्किरातिक,, ... ३१२
कार्तिलेज ६०
कार्निया ३०४, ३०५

कार्दितेंदिनी ३४७, ३४९
कादेइकेनी २८२
कार्पिस क्यालोजम् २३६
स्त्रायेतम २३९
फिब्रिएतम् २३९, २४१
ल्युतियम् ३८४
स्पंजियोजम् ३७४
कार्पोरा आल्विक्यान्शिया २३७
क्यावर्नोजा ३७४
क्रांद्रे जेमिना / जेनिक्युलेता २८३
कालमूनिकार्नी ३४७
काळीज ३२६, ३३६
कूर्ची ६०
एन्सि फार्म ३२
थैरैद ३५२
नाकाच्या ३९२
लेरिंक्सच्या ३५२
श्वासनळीच्या ३५६
कृक ३५२
केश २९८
कोरियम् २९७
कोरैद ३०६
कोलन ३३४
क्यांथस ३११
क्याप्सूल ग्लिसनचें ३३९
लेन्सचें ३१०
सुप्रारीनलूस ३६७
क्यालमस् क्रिप्तोरियस् २४५
क्युतिकल् २९७
क्रूरासेरिबेलै २४५
सेरिब्रै २३७
क्रितारिस ३७८
खळगा आसित्याब्युलम्चा ४८
नाकाचा ३१
म्क्रियो-रेक्तल् ३९५
..... १३, ६६
खाच जिगोम्यातिक् २८
नाकाची ६०३
सुप्रास्क्यापुलर ३५
स्फिनोम्याक्सिलरी २२
गड्डे काळजाचे उजवा / कादेत / क्रांद्रेतस / डावा / स्पिजिलियें ३३८
गर्भाशय ३८१
गल्ल ३१७
गाल ब्लादर ३४०
गिंबनीतचें लिगमेंत ९९, ३८६
ग्यांग्लियन आतिक् २५९
आफ्थाल्मिक् २५६
ईपार २९५
कसीरियन २५५, २८७
चवथा / तिसरा २९१
मेकलचा २५७
सब्म्याक्सिलरी २५९
स्फीनोप्यालेतैन २५७, २८७
ग्यांग्लिया योऱ्यासिका २८६
लंबर २९४
सर्वकल् २८६
सेक्रल् २८६
सेमिल्यूनर २९३
ग्यास्लिक् फालिकूल्स / जूस ३३१
ग्यास्त्रो स्प्लेनिक् ओमेंतम् ३२९
ग्यांफियन वेसिकल्स ३८४
ग्लातिस ३५३
ग्ल्यांद कौपरचे ३७३
त्रकियाचे ३५७
थैमस ३६३
थैरैद ३६२

ग्लांद परातिद ३२३
पित्युतरी २३६
पिनियल् २४३
पेयर ३३३
प्रोस्तेत ३७२
ब्रनर ३३३
मैबोमियन ३१२
ग्यामरी ३८४
लिंफ्यातिक्स २१९
लैबरक्यून ३३६
ब्याक्रिमल् ३१३
सब् म्याक्सिलरी / लिंग्वल ३२४
सालितरी ३३३
सिबेशियस २९९, २९८
सोदोरिफरस २९८
स्नेहोत्पादक २९८
स्यालिवरी ३२३
ग्ल्याडुलोप्याकियोनी २३१
ग्ल्यान्स ३७३
घ्राणेंद्रिय २४८
चमी २९७
चीर आउची मेंदूची २४१
चिरा काळजाच्या ३३७
चीर तेरीगोम्याक्सिलरी १६
लांब मेंदूची / सिल्वियसची २३६
स्फिनैदल् १६
स्फिनोम्याक्सिलरी १६
चेम्बर डोळ्याची ३०९
छिद्रें आसिक् १६
आक्युरेतर ४७
आरिक्युलो वेंत्रिक्युलर ..३४७, ३४८
एयोर्तिचें ३४८
ओवेली १६
छिद्रें कार्दियाक् ३३०
शैरैद ४८
पैलोरिक ३३०
मान्रोचें २४२
मोठें (म्याग्नम) ९
विन्स्लोचें ३२९
सफीनस १२६, ३९१
सीकम् १२
सेक्रोसायातिक् ७२
स्टैनोजम् १६
हायतस फेलोपियै १४
जिव्हा २९९
जजूनम् ३३२
तान्सिल् ३२३
ताक्युलर हिराफिलै २१३
तालू ३२२
तिंतोरियम् २३१
तिनियासोमिसक्युलेरिस २३९
तिंप्यानिक् (बोन्स) अस्थि ३१५
तीथ ३१७
तेंदन संयुक्त १०१, ३८७
तेंदो आकिलिस १३७
आक्युले ८३
तेस्तीज २४३
तोंड ३१६
ट्यूनिका अल्बुजिनिया ३७५, ३८३
ब्याजिनेलिस / ब्यास्कुलोजा ३७५
ट्यूबर सैनीरियम् २३६
ट्यूब्युलै सेमिनिफरै ३७६
त्रकिया ३५६
त्राक्रियेरिस (कप्री) ३८, ८४
त्रिकोण मानेचे ८८
स्कार्पीचा १२६
त्रिगोना विसेसी ३७०

ओक्यांतर थोरला भोंकटा ५०
त्वगिंद्रिय २९७
त्वचा इरेक्टैल ३७२
कफोत्पादक ३०३
जेकबची ३०८
थैमस ग्ल्यांद ३६३
थैरैद कार्तिलेज ३५२
थोऱ्याक्स ३१, ३३४
थोऱ्यासिक् दक्त २२०
दक्त इड्जाक्युलेतरी ३७७
थोऱ्यासिक् २२०
नेजल् ३१३
प्रोस्त्यातिक् ३७१
लिंफ्यातिक् उजवा डावा २२०
सिस्तिक् ३४०
स्तीनोज ३२३
हिप्यातिक् ३४०
व्हार्तिन ३२४
दक्तस आर्तिरियोसस ३५०
कम्युनिस कोलिदकस ३४०
रिविनियनै ३२४
विनोसस ३५०
दंत ३१७
आविर्भाव ३१९
वृद्धि ३२१
दर्मी २९७
दार्तोस ३७४
दूओदिनम् ३३१
देश पोटाचे ३९७
मस्तकाचे २६
धमन्या .....
सामान्यवर्णन पडदे १४६
धमन्या
अक्रोमियल् थोऱ्यासिक् १७६
अजिगास आर्तिक्युलर २०४
खालची २०५
अर्तिक्युलर २०४
अनास्तमातिकाग्याझा (फेमरल्) .. २०२
(ब्रेकियल्) .. १७९
अफ्थाल्मिक् १६३
अंबलैकल् ३५०
अब्दामिनल् एर्योर्ती १८७
अल्नर १८३
इन्तरासियस रिकरंत पुढची मागली १८४
अलियोलर १६१
असेंदिंग पालेतिन १५७
फ्यारिंजियल् १५९
आक्सिपितल् १५८
आक्सिलरी १७४
आग्युलर १५८
आंतली ग्याक्सिलरी १६०
आरिक्युलर १५८
आंतरियर १६०
मागली १५८
आर्तिरिया इन्नामिनेता १५०
सेंट्रोलसरेनिना .. १६५
आल्वियोलर १६१
इन्तर कास्तल् १८६
नरची १७४
इन्तर्नल् ग्याग्री १७३
इन्फ्रा आर्बितल् १६१
इलियाक् आंतली कामन १९३०
बाहेरची १९६

धमन्या .....
इलियो–कालिक् १९०
लंबर १९६
एक्स्टर्नल् करातिद १५४
एथमैदल् १६४
एपिग्यास्त्रिक् १९८
वरची १७३
एयोर्ता १४६
अब्दामिनल् १८६
असेंदिंग १४७
आडवाभाग १४८
उतरता,, } १४९
चढता ,, }
थोऱ्यासिक् १८५
दिसेंदिंग १४९
पिंजराची १८५
पोटाची १८७
कम्युनिकेटिंग पायाची २०८
मागली १६५
हाताची १८५
करातिद आंतली १६२
एक्स्टर्नल् १५४
कामन १५१
कारोनरी ओठाची १५८
हृदयाच्या १५०
कार्पल् पुढची अल्नर १८४
रेदियल् १८१
मागली अल्नर १८४
रेदियल १८१
कालिक् उजवी } १९१
डावी }
मधली }
कोरैद १६६
क्रैकोथैरैद १५६
क्यालकैनियन २०९
धमन्या .....
ग्यास्त्रिक् १८९
ग्यास्त्रो एपिप्लेका देक्स्त्रा १८९
सिनिस्त्रा १९०
ग्यास्त्रोदूओदिनेलिस १८९
ग्ल्यूनियल् १९६
तान्सिलिटिक् २५७
तिप्यानिक् १६०, १६३
तिबियल् पुढची २०५
मागची २०८
तैंपरल् } १५९
मधली }
तैंपरो-म्याक्सिलरी १६२
त्रान्स्वर्स १७२
त्रान्स्वर्सेलिस कोलै १७३
थैरैद आक्सिस } १७२
खालची }
वरची १५६
थोऱ्यासिक् अक्रोमियल् } .. १७६
सुपीरियर }
थोऱ्यासिका एलेरिस }
लांगा }
दार्सेलिस इन्दिसिस } १८१
पालिसिस }
पेदिस २०६
लिंग्वी १५७
हाल्युसिस २०७
दिजिनल् पायाच्या २०९
हाताच्या १८५
दिसेंन्दिंग अ० प्यालेतैन १६१
दैग्यास्त्रिक् १५७
नेजल् १६२
परफोरेटिंग २०२
मागल्या २०९
पल्मनरी २१०

धमन्या .....
पाल्पितियल् २०३
पाल्मर इंटरासिऐ १८२
पिडिसिस दार्सेलिस २०६
पेरिनियल् आडवी उथळ १९५
पेरोनियल् २०९
पैलारिक् १८९
पोषक २०५, १७९
प्याक्रियातिको दुओदिनल् १८९, १९०
प्यालिब्रल् १६४
प्लांतर आंतली बाहेरली २०१
प्यूदिक् आंतली १९५
उथळ व खोल २००
प्रिन्सेप्स पालिसिस १८१
सर्वीसिस १५८
प्रोफंदा फेमरिस २००
सर्वीसिस १७४
स्पैनल् पुढची मागची ल्यातरल् १७१
फ्रांतल् १६४
फेमरल् १९८, २०२
फेशियल् १५७
फ्यारिंजियल् चढती १५९
फ्रेनिक् १९२
बल्ब १९५
ब्रांकियल् १८६
मस्क्युलर १५७, १५८
मस्क्युलो फ्रेनिक् १७३
मेजेंतेरिक खालची १९१
वरची १९०
मेता कार्पल् १८१
तार्सिया २०७
मेनिन्जियल् १५९
धमन्या .....
मेनिन्जियल् खालची १५८
धाकटी १६१
मधली १६०
मागली १७१
म्यालियोलर आतल्या बाहेरल्या २०६
युतरेन १९४
रिकरंत २०६
रीनल् १९२
रिसेप्न्याक्युले पुढची १६३
रेदियल् १७९
रेदियेलिस इंदिसिस रिकरंत १८१
रेनेन १५७
लंबर १९२
लिंग्वल् १५७
लेबियल् १५८
ल्याक्रिमल् १६४
ल्यातरल् सेक्रल् १९६
स्पैनल् १७१
ल्यातरेलिसनेजे १५८
वर्तिब्रल् १७०
विदियन १६१
विसेकूल् खालची मधली वरली १९४
वेजेनल् १९४
व्याजा इन्तेस्तेना तिन्यूइस .. १९०
शोवटच्या १९५
सब् क्लेवियन १६६
म्याक्सिलरी लिंग्वल् १५७
स्क्याप्युलर १७६
सर्कम्फ्लेक्स १९८

धमन्या .....
सर्कमफ्लेक्स आंतली २०१
उथळ २००
पुढची हाताची .. १७७
बाहेरची २०१
मागची हाताची .. १७७
सायातिक् १९५
सिग्मॉइद १९१
सिलियरी अखूड १६४
पुढची १६५
लांब १६४
सिलियाक आक्सिस १८९
सुपरफिशियल् एपिग्यास्त्रिक् .. २००
दिसेंदिंग १५६
वोली १८१
सुपीरियर थोऱ्यासिक् १७६
ल्यारिंजियल् १५६
सुप्रा आर्बिनल् १६४
रीनल् १९१
स्क्यापुलर १७२
सूरल २०५
सेक्रल् मधली १९२
सेरिबेलर खालची १७१
सेरिब्रल् पुढची, मागची, वरची १७२
सेरिब्रल् पुढची, मागची १६५
स्पर्म्याटिक् १९२
स्पेनल् पुढची, मागची, ल्यातरल् १७१
स्प्लेनिक् १९०
हाल्युसिस दासेंलिस २०७
हिप्पातिक् १८९, ३३९
हेमरेदल् बाहेरची १९५
धमन्या .....
हेमरेदल मधली १९४
वरची १९३
हैयेद १५६, १५७
धातुप वाहिनी २२०
धूसर मज्जेची घटना २२८
नखें २९८
नळ इन्फंदिब्युलम् १८
पित्तीत ३११
वसंग ह्याचा ३४१
सिल्वियसचा २४२
नासिक ३०१
नैतीज २४३
नेत्र पिंड ३०४,
पेक्टा ल्याक्रिमेलिस ३११
पक्वाशय ३२९
पचनेंद्रिय ३१६
पडदे नेत्राचे १ ला ३०४
२ रा ३०५
३ रा ३०७
पल्पक्याविती ३१९
पल्मनरी धमनी ३६२
पान्सवेरोलिये २३४
पापण्या ३११
पायामेतर २२९, २३२
पिंजर ३१, ३४४
पिंड घर्मोत्पादक २९८
मूत्र ३६३
लालोत्पादक ३२३
पित्तवाहिनी ३४०
पित्ताशय ३४०
पित्युतरी ग्ल्यांद २३६
बादी २३६
मेंब्रेन ३०३
पिनियल् ग्ल्यांद २४३

पीज अक्सिसोरियस हिर्पोक्याँपै } .. २४१
पीत्रस भाग १३
पूपार्तेचें लिंगमेंत ३८६
पेरिकार्दियम् ३४४
पेरितनियम् ३२८
पेरिनियम् ३९६
पेरियास्तियम् १
पेल्विस २४, ३६७
पोट २४, ३२६
खालचें ४८, ३६७
पोर्शियो द्रूरा २४६, २४७
मालिस २४६
प्यांक्रीज ३४१
प्यापिली चर्मांचे २९७
जिव्हेचे ३००
प्यालेत ३२२
प्यारेंकैमा ३६१
प्यूपिल् ३०६
प्रजोत्पत्तीचीं इंद्रियें पुरुषांचीं ३७२
स्त्रियांचीं ३७८
प्रोस्तेत ग्लांद ३७२
प्रोस्त्यातिक (भाग) ३७०
प्रौढावस्थेंतील अभिसरण ३४९
प्लेंसेंता ३५०
प्लीहा ३४२
प्लूरा ३५८
प्लेक्सस (जाळें) .....
एपिग्यास्त्रिक् २९२
एयोर्तिक् २९४
ओवेरियन २९३
कमरेचें २७९
करातिद २८७
कारोनरी २९०, २९१
कार्दियाक् २९०
क्यावर्नस २८७
प्लेक्सस ग्यास्त्रिक् २९३
पेल्विक् २९५
प्रोस्त्यातिक् २९६
फ्रेनिक् २९३
मानेचें २६५
मेजेंतेरिक २९४
रीनल् २९३
लंबर २७९
विसेंकल् २९६
वेजायनल् २९६
सर्वेकल् २६५
सिलियाक् सुप्रारीनल् } २९३
सेक्रल् २८३
सोलर २९२
स्पर्मातिक् २९३
ग्लेनिक् हिप्यातिक् } २९४
हेमरेदल् २९६
हैपोग्यास्त्रिक् २९५, २९६
फार्निक्स २४०
फालूक्ससेरिबेले २३१
सेरिब्रे २३०
फालूसि फार्म प्रोसेस ३९१
फाशिया .....
आबूयुरेतर् ४०१
इलियाक् १२४
क्रिब्रिफार्म ३९१
तळव्याचा १४२
तेंपरल् ८६
चान्सवसेंलिस १०१, ३८७
दंतेता २४१
पेल्विक् ४००

फाशिया पक्वोष्ठाचा ११३
प्रोप्रिया ३७५
भुजेचा ११०
मांडीचा १२५
रेक्टो–विसेकल् ८
लंबर } १०२
लिनिया आल्बा }
लेता ३९१
फासा ओवेलीस ३४६
नेजल् ३०३
न्याविक्युलेरिस ३७१
फिनिस्त्रा ओवेलीस } ३१५
रौतंदा }
फुप्फुसें ३५९
फेमरल नर्व ३९२
फेमरल् रिंग ३९२
फेरिंक्स ३२४
फेलोपियन् ट्यूबस् (नळ्या) ३८३
फेस ८
फेब्रो कार्तिलेज } ६०
बर्सी }
बल्व ३७१
बल्बस आर्तिकस् .....
ब्रॉकस ३६१
ब्राद लिगमेंत .....
ब्रेन २३२
ब्ल्यादर ३६८, ३७६
मज्जातंतु .....
चालक } २४७
ज्ञानजनक }
अक्रोमियल् २६७
अक्सेसरी २६०
अबदुसेंतीज् २५०
अर्तिक्युलर २८२
अल्नर २७३
असेन्दिंग २५७
मज्जातंतु
आक्युलोरस् २४९
आक्सिपितेलिस मैनर २६६
आठवा } २५९
आर्तिक् }
आर्तिरी } .....
आर्त्रिक् }
आफ्थाल्मिक् २५५
आन्ट्युरेतर २८०
आरिक्युलर २६२
मागला २५२
आरिक्युलेरिस म्याग्नस २६६
आरिक्युलो–तेंपरल् २५८
आल्म्याक्तरी २३६, २४७
इन्तर आसियस मागला २७५
कास्तल् खालचा २७६
वरचा २७७
इन्फ्रा आर्बितल् } २५३
म्याक्सिलरी }
इलियो–इंग्विनल् २८०
हैपोग्यास्त्रिक् २७९
कण्याचे २६३
कमरेचे २७८
कम्युनिकन्सनोंने २६७
कम्युनिकेटिंग .. २६७, २६८, २७०
कर्णेंद्रियाचा २४८
काक्सिजियल् २८२
कार्दीतिंपनें २५२
कार्दियाक् २८९
कापींद क्रेनियल् २५४
कोलै २६५
क्युतेनियस आंतला लहान २७२, २८१
बाहेरील २८०
मधील २८१
त्यातरल् २७७

मज्जातंतु

क्रूरल् पुढचा २८१
क्रयाविक्युलर २६७
गस्तेतरी
ग्लासो फ्यारिंजियल } २५९
[illegible] ..... [illegible]
आणंद्रयाचा २४७
चक्षुथा २५०
चालक २४९
जेनितो क्रूरल् २८०
तिंप्यानिक् २५२
तिबियल् पुढचा २८५
मागला २८४
तिसरा २४९
तेंपरल् २५३ २५८
तेंपरो फेशियल्..... २५२
तेरेगेद २५८
त्रैजेमिनल्
त्रैफेशियल्
थेरोहैयेद } २५४
थोऱ्यासिक् पुढचा २७१
मागला..... २७०
दार्सल् २७६
दिजितल् २७३
दिसेन्दिंग २५७
दिसेन्देन्स नोनै २५४
देंतल खालचा २५८
मागचा २५७
देग्यास्त्रिक् २५२
नववा..... २५३
नेजल्..... २५६,२५७
नेत्राचा २४८
न्युमोग्यास्त्रिक् २५९,२६१
पांचवा २५४
[illegible]चे २७६
असाधारण २७७

मज्जातंतु

पाम्प्रतियल् आंतला..... २८४
[illegible]ला २८
[illegible] बूरा २४६,२४
मालिस २४६
प्याथेतिक् २५
प्यालिम्बल् २
प्यूदिक् २
प्रोंतर आंतला २
बाहेरला २
फासळ्यांच्या मधील २
फोशियल् २५
फ्यारिंजियल्..... २६
फ्रोनल् २५
फ्रोनिक् २६
बकूल..... २
बक्सिनेतर २
मस्कुलो क्युतेनियस २
सीरल् २
मस्तकाचे २
मानेचे २
मिश्र..... २५
मीदियन २७
मुखाचा २५१
मेलर..... २५३
मोतर
मोनोरीज आक्युलोरम् } २४९
म्याक्सिलरी इन्फा..... २५३
खालचा..... २५८
वरचा २५६
सुप्रा..... २५३
म्यासितर २५८
युतरीन २९६
रेदियल् २७५
लंबर २७८
लेबियल् २५७